优秀病例

# 牙周牙髓联合病变患牙显微根尖手术一例

董　翎　宋东哲　徐　欣

**摘　要**

牙周牙髓联合病变（endodontic–periodontal lesions）是指同一个牙并存着牙周和牙髓病变，且互相融合连通。显微根尖手术是实现疑难牙髓根尖周病患牙保存的重要手段。牙周牙髓联合病变患牙根尖手术远期预后较牙周健康患牙差，牙周炎症控制与组织再生是影响其远期成功率的关键因素。对于牙周牙髓联合病变患牙，临床医生需要根据病因和骨缺损类型，选择正确的手术时机与方式，尽可能提高患牙手术成功率。

**关键词**　牙周牙髓联合病变；显微根尖手术；引导组织再生

## 1　引言

显微根尖手术是在口腔显微镜的放大照明下，利用超声、微型手术器械等，采用外科手术方式切除牙齿根尖，清除术区坏死感染组织，严密封闭根管系统，促进根尖区软硬组织再生的治疗方式。对于根管治疗或再治疗失败、存在严重的根管解剖变异和需手术探查明确诊断的牙齿，显微根尖手术是保存患牙的重要手段。Tsesis 等 [1] 和 Pinto 等 [2] 通过对多项临床随机对照试验的 Meta 分析显示，显微根尖手术 1 年和 2 年的成功率分别为 91.6% 和 91.3%，提示该技术是实现疑难牙髓根尖周病患牙保存的可靠方法。

影响显微根尖手术预后的潜在因素很多，牙周健康状况是其中的重要因素之一。Song 等 [3]2013 年的一项前瞻性研究表明，牙周病对手术预后有显著影响；2018 年的一项回顾性研究 [4] 结果显示，牙周牙髓联合病变对临床疗效有负面影响。一些回顾性研究 [5,6] 也表明，牙周牙髓联合病变患牙经显微根尖手术治疗的成功率显著低于牙周健康

作者单位　四川大学华西口腔医院牙体牙髓病科　口腔疾病研究国家重点实验室　国家口腔疾病临床医学研究中心
通讯作者　徐欣
电子邮箱　xin.xu@scu.edu.cn
联系电话　028–02885501787
通讯地址　四川省成都市武侯区人民南路三段 14 号

患牙。Kim 等[7]学者研究发现，仅有根尖周病变的患牙经显微根尖手术治疗的成功率为 95.2%，而伴有牙周病变的患牙术后 12 个月的成功率仅为 77.5%。Sarnadas 等[8]的 Meta 分析结果显示，牙周牙髓联合病变患牙显微根尖手术 1 年以上成功率为 67.6% ~ 88.2%。近年来，显微根尖手术结合引导组织再生技术（guided tissue regeneration，GTR）在牙周牙髓联合病变患牙的治疗中取得了良好的效果[9，10]，有望提高牙周牙髓联合病变患牙的长期功能保存。

## 2　病例报告

### 2.1　一般情况

韩某，男，18 岁，汉族。主诉：右上后牙肿痛 1 月。现病史：3 年前右上后牙曾行根管治疗，1 年以来牙龈反复长脓包，1 月前出现肿痛，于当地行“16 牙开髓 + 牙龈切开引流术”，症状无缓解。既往史、家族史及过敏史无特殊。

### 2.2　口腔检查

专科检查：16 殆面见暂封材料，叩痛 (+)，根尖区压痛，Ⅰ° 松动，颊侧牙龈黏膜未见窦道，未探及深牙周袋（图 1a、b）。牙髓活力电测验：16 牙无反应（26 牙：21，15 牙：17，17 牙：23）。余牙未见异常。

辅助检查：根尖 X 线片示 16 牙已行根管治疗，恰填，牙周膜间隙增宽，近颊根尖区大面积低密度影（图 1c）。CBCT 显示 16 牙 MB2 根管遗漏（Vertucci Ⅱ型），近颊、远颊和腭根未见根折影；16 牙根分叉区、近颊 / 远颊 / 腭根根尖周可见大面积低密度影，累及 17 牙近颊根和腭根，至牙槽嵴顶处变窄，呈“烧瓶状”；腭侧骨板破坏从牙槽嵴顶至根尖区；牙槽骨破坏范围最大直径约为 15mm × 13mm × 14mm（图 2a ~ c）。Mimics 20.0 三维重建进一步显示 16 牙腭侧骨板破坏明显（图 2d、e）。

### 2.3　诊断

16 牙根管治疗后疾病；16 牙周牙髓联合病变。

### 2.4　病情分析

患者为年轻男性，16 牙有根管治疗史和牙龈反

图 1　术前口内及影像学检查。a 和 b. 术前牙周探诊照片（a：颊侧，b：腭侧），c. 术前根尖 X 线片

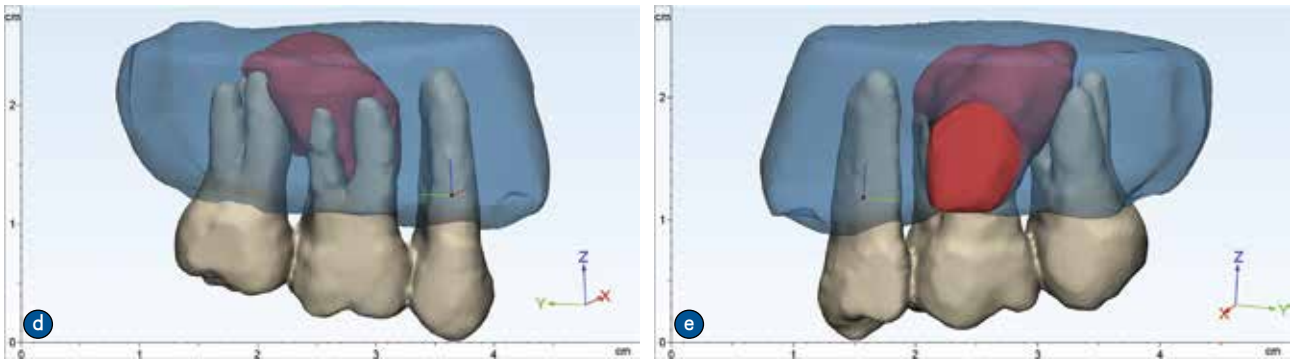

图 2　术前 CBCT 检查及 Mimics 20.0 三维重建图像。a．CBCT 冠状位，b．CBCT 矢状位，c．CBCT 横断位，d 和 e．15–17 牙区 CBCT 三维重建图像，红色代表病变范围，灰色代表牙齿，蓝色代表牙槽骨（d：颊侧面观，e：腭侧面观）

复长脓包病史。临床检查有叩痛 (+)，根尖区压痛和 Ⅰ° 松动。影像学显示 MB2 遗漏，且呈“烧瓶状骨吸收”，根分叉区、近颊 / 远颊 / 腭根根尖周可见大面积低密度影，累及 17 牙近颊根和腭根，至牙槽嵴顶处变窄；腭侧骨板吸收达根尖，伴大面积骨缺损。口内其他牙齿牙周健康。综合以上依据，考虑为牙髓来源的牙周牙髓联合病变，不完善的根管治疗导致牙槽脓肿反复发作且长期经牙周途径排脓，最终导致牙髓来源的牙周牙髓联合病变。

### 2.5　治疗计划

牙周牙髓联合病变患牙诊疗的关键在于明确原发病变，消除感染来源，积极促进牙周与根尖周损伤修复。经 CBCT 分析患牙根管治疗情况、骨缺损类型和余牙牙周健康状况，本病例系牙髓感染来源的牙周牙髓联合病变可能性大，应先行牙髓治疗，且治疗预后相对牙周来源的牙周牙髓联合病变好。因患牙病变存在时间长，根尖周骨破坏范围大且腭侧骨板破坏，仅通过非手术根管再治疗和牙周治疗难以达到预期效果，有必要通过组织再生性手段促进牙周、根尖周损伤修复。

最终我们选择 16 牙牙周基础治疗、显微根尖手术结合 GTR 的治疗方案。牙周基础治疗促进牙周健康状态；显微根尖手术消除牙髓源性感染；植入骨粉和骨膜引导牙周组织再生。16 牙冠部的牙体缺损选择复合树脂粘接修复恢复功能和美观。

### 2.6　治疗过程

患者签署治疗知情同意书，完成术前相关检查、牙周基础治疗和术前辅助用药。术区 4% 盐酸阿替卡因（含 1/100000 肾上腺素）浸润麻醉。为保障手术视野及减小瓣膜张力，于 13 牙唇侧近中行纵切口，13 ～ 17 牙龈沟内行水平切口，翻全厚瓣。显微镜下，16 牙根尖区颌骨切除开窗，保留颊侧自体骨，定位近颊、远颊根尖后截除根尖 3mm，刮除根尖周病变组织，定位腭根并使用超声器械截除根尖 3mm。亚甲蓝染色检查牙根截面，近颊根为单根双根管，超声工作尖逆向预备根管制备约 3mm 深 I 类洞型。清理干燥倒预备洞型，iRoot SP+ iRoot BP Plus 倒充填，抛光。Bio–Oss+ 自体骨 +Bio–Gide 胶原膜引导组织再生，龈瓣冠向复位并固定，5–0 缝线缝合（图 3）。

手术后一周拆线，伤口愈合良好，16 牙 X 线片显示根尖倒充填致密、恰填（图 4a），16 牙行复合树脂粘接修复术。术后 3 月复查：16 牙叩痛（–），生理动度，未探及深牙周袋（图 4b）；15、17 殆髓活力正常；X 线片示 16 牙根尖周透射影缩小（图 4c）。术后一年复查：16 牙充填物完整，无明显殆干扰，叩痛（–），生理动度，未探及深牙周袋（图 5a、b）；15、17 殆髓活力正常；X 线片显示根尖周低密度影显著缩小（图 5c）；CBCT 显示植入骨粉部分替代吸收，有新骨形成，新骨与原有骨边界尚未完全消失，有待进一步追踪随访（图 5d ～ f）。

## 3　讨论

患牙的牙周健康状况是制约显微根尖手术远期成功率的关键因素之一。一项前瞻性研究 [11] 表明，颊侧骨板高度可显著影响根尖手术的预后，颊侧骨板高度大于 3mm 的患牙较高度小于 3mm 的患牙具有更高的远期成功率。对于颊侧骨板完全吸收（apico–marginal bone defect）的患牙，单纯

牙龈切开

翻瓣、骨开窗

颊根根尖截除

囊肿刮除

腭根探查、根尖截除

近颊单根双根管

超声倒预备

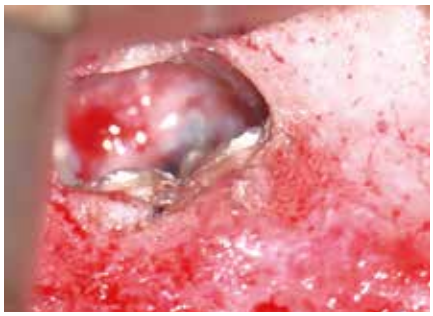
iRoot SP ＋ iRoot BP Plus 倒充

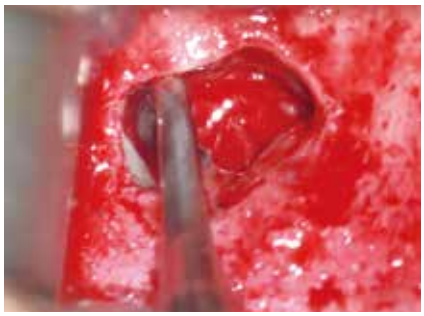
腭侧放置 Bio–Gide 可吸收生物膜

骨腔放置 Bio–Oss+ 自体骨

颊侧放置 Bio–Gide 可吸收生物膜

龈瓣复位、缝合

图 3　16 牙显微根尖手术过程

图 4　术后 1 周、3 月随访。a. 术后 1 周 X 线片，b. 术后 3 月口内照，c. 术后 3 月 X 线片

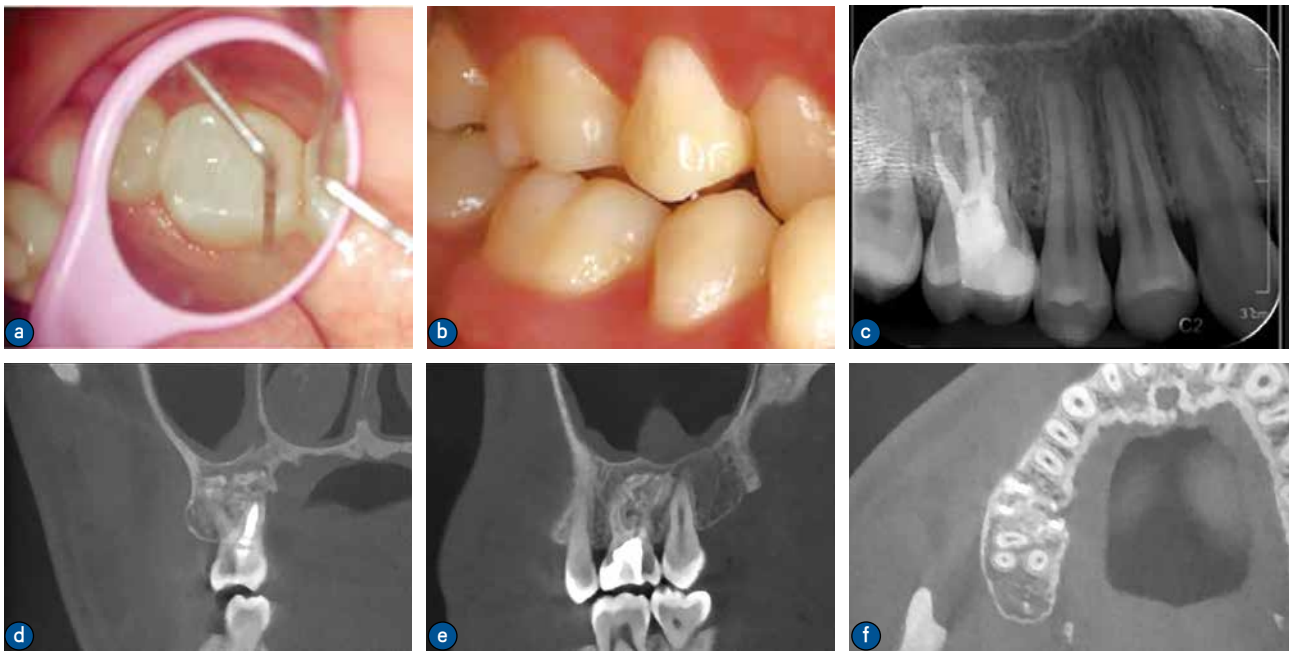

图 5　术后 1 年随访。a、b. 术后 1 年口内照，c. 术后 1 年 X 线片，d. CBCT 冠状位，e. CBCT 矢状位，f. CBCT 横断位

行根尖手术的远期预后较差，但牙周再生医学的发展显著提高了该类骨缺损患牙的远期成功率[12]。Dietrich 等[13]临床研究显示，对于颊侧骨板吸收达根尖的患牙，采用无机牛骨粉行 GTR 的 1 年成功率显著高于不植骨者。Goyal 等[14]的一项随机对照研究对 30 例颊侧骨板吸收达根尖的患牙行根尖手术，结果显示采用富血小板血浆（platelet-rich plasma，PRP）或 PRP+ 骨胶原膜等 GTR 技术可显著促进患牙牙周与根尖周病变愈合。Von Arx 等[15]对 17 例颊侧骨板吸收达根尖患牙的回顾性研究显示，根尖手术过程中联合使用牙釉质基质衍生物(enamel matrix derivative，EMD) 可显著提高患牙牙周与根尖周病损愈合。

当大面积根尖周病损同时累及破坏颊舌侧骨板，或仅破坏舌侧骨板，但经颊侧入路手术可形成牙槽骨颊舌侧贯通性骨缺损时，将显著降低根尖手术的远期成功率与患牙存留率[16]。Weinstein 等[17]临床研究显示，对于贯通性缺损行 GTR（无机牛骨粉＋胶原膜）的 1 年成功率显著高于非 GTR 对照组。Valentini 等[18] 临床研究显示，对于非穿通性骨缺损根尖手术植骨与不植骨 1 年后病损愈合无显著差异，但对于贯通性缺损植入无机牛骨粉 1 年后成功率显著高于不植骨者。Ritika 等[19]一项随机对照研究显示，在 34 例显微根尖手术过程中联用 PRP 行 GTR，显著提高了贯通性骨缺损患牙远期的影像学成功率。Tsesis 等[20]对 5 项随访周期大于 1 年的随机对照研究进行 Meta 分析，结果表明 GTR 技术对贯通性骨缺损患牙根尖手术远期预后有积极影

响。综上所述，现有临床证据表明，对于牙槽骨吸收至根尖的牙周牙髓联合病变患牙，根尖手术联合使用各类 GTR 技术可显著提高患牙远期存活率，手术过程中的感染控制是达成组织再生目标的重要前提。

牙周牙髓联合病变患牙诊疗的关键在于明确原发病变，消除感染来源，积极促进牙周与根尖周损伤修复。根据患牙根管治疗情况、骨缺损类型和余牙牙周健康状况，本病例系牙髓感染来源的牙周牙髓联合病变可能性大，应先行牙髓治疗，治疗预后相较于牙周来源的牙周牙髓联合病变好。本病例中尽管 16 牙颊侧骨板较完整，但存在腭侧骨板吸收。根据现有文献回顾证据显示，该类骨质缺损病例仅通过非手术根管再治疗难以实现牙周组织破坏再生，经牙龈翻瓣后行显微根尖手术结合 GTR 治疗是促进牙周组织缺损再生的有效途径。关于是否需对遗漏 MB2 行根管治疗后再行根尖手术，我们的文献回顾显示，目前尚无针对原有根管充填情况对于显微根尖手术远期预后影响的前瞻性研究证据。仅有的相关研究 [21] 发现，在根管内存在根管桩而无法进行根管再治疗的情况下，直接行显微根尖外科手术仍能获得 97.6%（1.5 ～ 5 年）和 75.8%（10 年以上）的成功率。因此，在与患者充分沟通并获得知情同意的前提下，我们选择了 16 牙直接行显微根尖手术，结合引导性组织再生，以促进 16 牙组织缺损修复。

对于该患牙牙体修复的选择，考虑到患者的年龄，患牙颊侧、腭侧和远中壁剩余牙体组织和牙尖的完整性，以及该患牙为咬合正常的非基牙等因素，我们选择了 16 牙行复合树脂直接充填修复的方案。有文献报道 [22] 指出，该类根管治疗后患牙选择直接树脂修复可获得较好的远期效果。本病例术后 1 年的随访结果显示，16 牙树脂充填体完整、无松动、无变色、未见边缘继发龋坏。临床和影像学检查结果显示病变消退，组织缺损再生良好，但仍需更长期的临床随访观察。Oh 等 [23] 通过对牙周牙髓联合病变患牙根尖手术预后的回顾性研究，提出了牙周牙髓联合病变 GTR 治疗序列，具体包括：术前评估（患牙牙髓情况，松动情况，牙周 / 根尖周骨缺损情况，是否存在牙根病损等）、牙髓治疗（必要时牙周夹板固定；密切随访 3 月，检查松动度、根尖周症状与影像学改变等）、手术治疗（根尖手术，结合牙周探诊深度确定是否行 GTR；必要时行牙周夹板固定）和术后再评估。

如何提高牙周牙髓联合病变患牙治疗的长期成功率，尚需更多大样本随机对照研究和前瞻性研究，为此类疾病显微根尖手术标准化诊疗提供临床参考。

## 参考文献


[1] Tsesis I, Faivishevsky V, Kfir A, et al. Outcome of surgical endodontic treatment performed by a modern technique: a meta-analysis of literature [J]. J Endod, 2009, 35(11): 1505-1511.

[2] Pinto D, Marques A, Pereira JF, et al. Long-Term Prognosis of Endodontic Microsurgery-A Systematic Review and Meta-Analysis [J]. Medicina (Kaunas), 2020, 56(9): 447.

[3] Song M, Kim SG, Lee SJ, et al. Prognostic factors of clinical outcomes in endodontic microsurgery: a prospective study [J]. J Endod, 2013, 39(12): 1491-1497.

[4] Song M, Kang M, Kang DR, et al. Comparison of the effect of endodontic-periodontal combined lesion on the outcome of endodontic microsurgery with that of isolated endodontic lesion: survival analysis using propensity score analysis [J]. Clin Oral Investig, 2018, 22(4): 1717-1724.

[5] Yoo YJ, Kim DW, Perinpanayagam H, et al. Prognostic Factors of Long-Term Outcomes in Endodontic Microsurgery: A Retrospective Cohort Study over Five Years [J]. J Clin Med, 2020, 9(7): 2210.

[6] Chen YY, Pradan SP, Yang JB. A retrospective study of endodontic microsurgery about 302 patients [J]. Hua Xi Kou Qiang Yi Xue Za Zhi, 2021, 39(4): 458-463.

[7] Kim S, Kratchman S. Modern endodontic surgery concepts and practice: a review [J]. J Endod, 2006, 32(7): 601-623.

[8] Sarnadas M, Marques JA, Baptista IP, et al. Impact of Periodontal Attachment Loss on the Outcome of Endodontic Microsurgery: A Systematic Review and Meta-Analysis [J]. Medicina (Kaunas), 2021, 57(9): 922.

[9] Wang HH, Lam C, Myneni SR. Resolution of a Cystic Endodontic-Periodontal Lesion Utilizing Combined

Apicoectomy And Guided Tissue Regeneration: A Case Report [J]. Clin Adv Periodontics, 2021 Feb 6. doi: 10.1002/cap.10149. Epub ahead of print.

[10] Mali R, Lele P, Vishakha. Guided tissue regeneration in communicating periodontal and endodontic lesions - A hope for the hopeless! [J]. J Indian Soc Periodontol, 2011, 15(4): 410-413.

[11] Song M, Kim SG, Shin SJ, et al. The influence of bone tissue deficiency on the outcome of endodontic microsurgery: a prospective study [J]. J Endod, 2013, 39(11): 1341-1345.

[12] Kim E, Song JS, Jung IY, et al. Prospective clinical study evaluating endodontic microsurgery outcomes for cases with lesions of endodontic origin compared with cases with lesions of combined periodontal-endodontic origin [J]. J Endod, 2008, 34(5): 546-551.

[13] Dietrich T, Zunker P, Dietrich D, et al. Periapical and periodontal healing after osseous grafting and guided tissue regeneration treatment of apicomarginal defects in periradicular surgery: results after 12 months [J]. Oral Surg Oral Med Oral Pathol Oral Radiol Endod, 2003, 95(4): 474-482.

[14] Goyal B, Tewari S, Duhan J, et al. Comparative evaluation of platelet-rich plasma and guided tissue regeneration membrane in the healing of apicomarginal defects: a clinical study [J]. J Endod, 2011, 37(6): 773-780.

[15] Von Arx T, Bosshardt D. The use of Enamel Matrix Derivative (Emd) for Treatment of Combined Apicomarginal Lesions in Apical Surgery: A Retrospective Analysis [J]. Eur Endod J, 2018, 3(3): 146-152.

[16] von Arx T, Cochran DL. Rationale for the application of the GTR principle using a barrier membrane in endodontic surgery: a proposal of classification and literature review [J]. Int J Periodontics Restorative Dent, 2001, 21(2): 127-139.

[17] Taschieri S, Del Fabbro M, Testori T, et al. Efficacy of guided tissue regeneration in the management of through-and-through lesions following surgical endodontics: a preliminary study [J]. Int J Periodontics Restorative Dent, 2008, 28(3): 265-271.

[18] Taschieri S, Testori T, Azzola F, et al. [Guided-tissue regeneration in endodontic surgery] [J]. Rev Stomatol Chir Maxillofac, 2008, 109(4): 213-217.

[19] Dhamija R, Tewari S, Sangwan P, et al. Impact of Platelet-rich Plasma in the Healing of Through-and-through Periapical Lesions Using 2-dimensional and 3-dimensional Evaluation: A Randomized Controlled Trial [J]. J Endod, 2020, 46(9): 1167-1184.

[20] Tsesis I, Rosen E, Tamse A, et al. Effect of guided tissue regeneration on the outcome of surgical endodontic treatment: a systematic review and meta-analysis [J]. J Endod, 2011, 37(8): 1039-1045.

[21] Truschnegg A, Rugani P, Kirnbauer B, et al. Long-term Follow-up for Apical Microsurgery of Teeth with Core and Post Restorations [J]. J Endod, 2020, 46(2): 178-183.

[22] 陈智,陈彬文.根管治疗后牙体修复的治疗方案选择[J]. 华西口腔医学杂志 ,2015,33(02):115-120.

[23] Oh SL, Fouad AF, Park SH. Treatment strategy for guided tissue regeneration in combined endodontic-periodontal lesions: case report and review [J]. J Endod, 2009, 35(10): 1331-1336.

**【专家点评】** 本病例报告了一例诊断为“牙周牙髓联合病变”的患牙，用显微根尖手术进行治疗的病例，术后 1 年随访取得了较好的疾病控制和组织缺损修复效果。从临床描述来看，作者诊断为“牙周牙髓联合病变”，但术前检查描述为“未探及牙周袋”。从现有检查资料看，诊断应为慢性根尖周炎（根管治疗后）。首次根管治疗失败的原因应为遗漏了 MB2，而当患牙存在冠方入路时，首选的治疗方法应为非手术根管再治疗，而不是根尖手术。