优秀病例

左上第一磨牙牛牙症根管再治疗 1 例

Root canal retreatment on taurodontism of left maxillary first molar: a case report

刘晓斌　陈泽源

摘　要

本文汇报 1 例左上颌第一磨牙牛牙症的根管再治疗以及冠部修复。通过分析牛牙症的解剖变异特点，强调 CBCT 术前检查的必要性，以及其对于根管治疗过程中完善感染控制的重要指导作用。同时结合牛牙症特殊的解剖结构特点，分析术后冠部修复方式的差异，从而为此类患牙的临床诊疗提供参考。

关键词　根管再治疗；牛牙症；显微根管治疗；冠部修复

1　引言

牙牛牙症是一类极具特征性的牙体畸形，以牙髓腔冠根向膨大、根分叉向根方移位、牙根短小为特征，其颈部收缩不明显甚至消失，从根分叉到釉牙骨质界的距离明显大于牙咬合面到牙颈部距离。牛牙症主要发生于恒牙列的磨牙和前磨牙中，患病率为 2.5% ~ 3.2%[1]。由于牛牙症特殊的解剖结构，增加了其根管治疗以及再治疗的复杂性，临床上常规需要在 CBCT 和显微根管治疗系统的辅助下进行治疗，其冠部修复方式通常根据牛牙症的不同分型有所不同。本文报告 1 例中度牛牙症的显微根管再治疗以及术后冠部修复的患牙，分析牛牙症从诊断到治疗全程的要点及注意事项，为临床诊疗提供一定的参考。

2　病例摘要

2.1　病例资料

2.1.1　一般情况

患者男性，26 岁，因左上后牙牙龈肿包反复 1 年就诊。患牙曾于数年前“外院行根管治疗术”，无疼痛等其他不适。患者全身健康，否认系统性疾

作者单位　天津市口腔医院牙体牙髓一科，南开大学口腔医院，天津市口腔功能重建重点实验室
通讯作者　刘晓斌
联系方式　15822467660
电子邮箱　byglxb@126.com
通讯地址　天津市和平区大沽路 75 号　300041

病史，否认药物过敏史及传染性疾病史。

2.1.2　临床检查

26 殆面及近远中大面积树脂充填物完好，冷诊无反应，无叩痛，无松动，牙石（+），牙龈红肿，龈乳头萎缩，牙周探诊出血，未探及牙周袋，颊侧根尖区可见窦道，无明显渗出。X 线片显示根管内充填物影像，根充不完善，近中颊根未行根充，根管影像不清晰，根尖周低密度影像。（图 1）术中拍摄 CBCT，结合 CBCT 影像学检查，MB2 未见明显根管影像，患牙髓底较深，位于釉牙骨质界以下，根管低位分叉。（图 2）

图 1　术前 x 线片

图 2　CBCT 诊断牛牙症

2.1.3　诊断

26 牙慢性根尖周炎，慢性牙周炎，26 牙牛牙症。

2.2　治疗方案

2.2.1　口腔卫生指导

2.2.2　牙周基础治疗

2.2.3　26 试行显微根管再治疗，冠部修复。术后定期复查。

2.3　根管再治疗过程

2.3.1　橡皮障隔湿，去除所有充填物，制作树脂假壁，再治疗锉（Protaper D1–D3）取远颊及腭根根充物，8#K 锉疏通 MB，完成三根管预备（M3 pro 3504）后氢氧化钙根管封药。

2.3.2　CBCT 及显微镜辅助下定位 MB_2，超声（ET20D）去除 MB_2 钙化组织，8#K 锉疏通，确定工作长度，完成 MB_2 根管预备（M3 pro 2504），全程 3% 次氯酸钠根管浸泡冲洗 4 根管，超声根管荡洗，去除残留次氯酸钠，以 2% 氯己定终末冲洗，最终完成热牙胶垂直加压充填，术后 X 线片显示遗漏腭根分叉。（图 3）

2.3.3　CBCT 进一步定位遗漏根管，可见遗漏根管根尖 1/3 处有根管膨大影像，去除腭根上段根充物，于根中段暴露根管分叉，进一步完成根管预备，根管充填，术后 X 线片显示根充恰填。（图 4 ~ 9）

2.4　冠部修复

修复方案：鉴于中度牛牙症，不利于根管桩固位，建议髓腔树脂核固位，全冠修复。患牙橡皮障下去除近远中假壁，髓腔干燥，酸蚀粘结，流体树

图 3　第一次术后片

脂封闭根管口，光固化复合树脂分层充填后牙体预备，排龈，制取口内光学印模，完成 CAD/CAM 椅旁修复。（图 10 ～ 14）

2.5　定期复查

患牙于术后半年复查，牙冠完好，无叩痛，无松动，无窦道，牙龈未见明显异常，X 线显示冠边缘密合，根尖无明显低密度影像，牙槽骨未见明显吸收。（图 15 ～ 17）

3　分析与讨论

3.1　诊断与分型

3.1.1　目前临床上按照 Shifman 等[2]提出的牛牙症诊断标准进行诊断：髓室顶最低点（A 点）到髓室底最高点（B 点）间距离（AB）（称为“髓室垂直高度”），除 A 点到最长牙根根尖处（C 点）间距离（AC），当该值等于或大于 0.2，且 B 点到釉牙骨质界（D 点）间距离 BD 大于 2.5mm 时即诊断为牛牙症。（图 18）

3.1.2　临床常用的分型标准是根据 Keene[3]提出的“牛牙症指数（taurodontic index，TI）”大小进行分级，即 TI=（AB/AC）×100，将其分为犬牙状（0 ～ 19.9）、轻度（20.0 ～ 29.9）、中度（30.0 ～ 39.9）和重度（40.0 ～ 75.0）4 种类型。

3.2　牛牙症根管再治疗建议

3.2.1　牛牙症属牙齿结构变异，髓室大，髓底

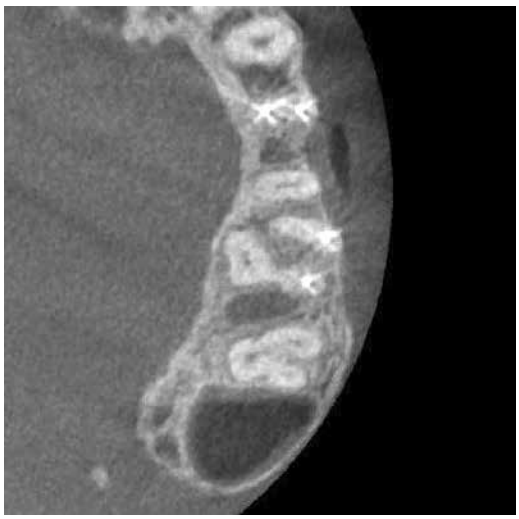

图 4　遗漏腭根分叉

图 5　腭根根管中段发现遗漏根管

图 6　根管预备后

图 7　根管充填后

图 8　热牙胶回填后髓底图

图 9　第二次根充片

图 10　流体树脂封闭根管口

图 11　髓腔树脂核充填

图 12　牙体预备后

图 13　冠部修复即刻咬合面

图 14　冠部修复即刻颊侧咬合

图 15　术后半年复查 X 线片

图 16　术后半年复查口内咬合面

图 17　术后半年复查口内颊侧

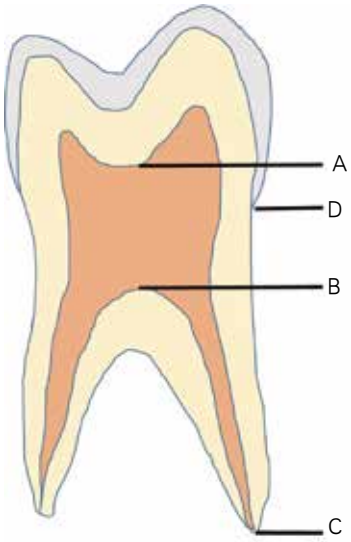

图 18　牛牙症示意图

低，根管口靠近根尖段，且根管数目不定，走向复杂，根尖 1/3 常膨大，易出现侧支根管和锥形根管，易钙化[4]。由于髓底较深，往往不能获得良好的操作视野，因此常规根管治疗很难顺利完成。建议此类髓腔及根管变异的患牙在显微镜[5]和超声系统的辅助下，彻底暴露髓室底，在髓室底与侧壁交界处探查根管口，避免遗漏。由于牛牙症易出现侧枝和根管分叉，根管数目不定，单纯显微镜下操作也很难确保不遗漏，因此同时要配合必要的影像学辅助检查。

3.2.2　CBCT 对于牛牙症的诊断和治疗都是必不可少的[6]。虽然传统 X 线检查是诊断牛牙症的主要依据，但在很多情况下，传统 X 线片在诊断牛牙症根尖周疾病时会面临很多因素影响，如根管形态变异、投照角度、重叠的解剖关系等都会干扰读片医生的判断，给诊断和治疗带来困难。本病例术前 X 线片并未发现该患牙为牛牙症，去除充填物，打开髓腔以后才发现较深的髓底，结合 CBCT 测量计算牛牙症指数才诊断为牛牙症，因此，CBCT 对于牛牙症的诊断是必不可少的。另外，CBCT 可以从三维的角度辅助检查根管数量，根管走向，钙化程度等，进一步指导牛牙症的治疗，是牛牙症治疗成功的必要辅助手段[7]。本病例在拍摄 CBCT 以后仍然出现腭根遗漏根管，表明术前读片不全面，忽略牛牙症根管数目不确定的特点。为了避免根充物伪影的影响，对于根管再治疗患牙，建议去除根管内充填物以后再进行 CBCT 的拍摄，因此选择最佳的拍摄时间也是至关重要的。

3.2.3　根管再治疗成功率明显低于初次根管治疗[8]，可能的原因包括患牙的解剖位置及解剖结构；感染根管内粪肠球菌的存在，对多种根管消毒剂的抵抗；初次根管治疗对根管解剖结构的破坏等[9]。根管再治疗成功的关键是能否做到完善的感染控制[10]。首先术前全面评估，分析首次根管治疗失败的原因，能否通过再一次根管治疗进行改善。解剖变异及根管钙化是本病例首次治疗失败的主要原因。其次采用适宜的方法去除原有根充物并疏通根管。临床上用于去除牙胶的方法包括物理方法和化学方法，例如手用不锈钢器械、镍钛器械、超声技术、配合携热器加热软化牙胶、有机溶剂溶解牙胶等[11 ~ 14]。各种方法都有一定的优缺点，临床上应充分分析初次治疗的根充情况，选择适宜的牙胶去除方法，也可以多种方法联合使用，去除根充物的同时尽可能保持原有根管走向，防止偏移是下一步顺利疏通根管的保障。第三对于感染根管除常规机械预备以外，要进行充分的化学预备。根管预备过程中，机械预备和化学预备相辅相成，利用化学药物的杀菌和渗透作用，联合应用多种化学药物，并结合其他动能冲洗设备加强冲洗效果，以最大限度去除根管内感染[15]。尤其对于再治疗患牙，感染根管内粪肠球菌的存在是导致再治疗失败的主要原因之一。因此多种清理方法联合使用以及有效的诊间封药会提高感染控制的效果[16]。本病例全程采用 3% 次氯酸钠浸泡冲洗，2% 氯己定终末冲洗，期间联合使用超声荡洗，做到最大限度清除感染。

3.3　牛牙症冠部修复建议

根据牙体缺损修复的生物学、力学、美学原则，理想的修复体应满足修复体固位、强度、剩余牙体组织保护以及美观四要素[17]。对于牙体缺损不多的牛牙症，可首选全冠修复或高嵌体修复。对于牙体缺损较多，需要增强固位的牛牙症，可根据牛牙

症不同分型采取不同修复方式。轻度牛牙症基本可以常规桩核冠修复或髓腔固位冠[18]；中度以上牛牙症，由于牙根短小，髓底较深的解剖结构特点，不适合根管桩固位，通常建议采用髓腔固位方式进行修复。可采用髓腔树脂核固位，全冠修复；若咬合距离低，剩余牙体组织无法为全冠提供良好机械固位时，可采用嵌体冠进行修复[17]。另外，随着粘接技术、修复材料的发展，以及椅旁计算机辅助设计／计算机辅助制作（computer-aided de - sign/computer-aided manufacturing，CAD/CAM）技术的成熟，为解剖变异患牙的冠部修复提供了更多的选择方案[19]。

4 总结

牛牙症特殊的解剖结构，如根管数目异常，钙化，低位分叉等，增加了临床诊疗的复杂性。建议临床诊疗过程中，对于 X 线片显示结构异常的患牙，及时进行 CBCT 辅助检查，以明确诊断；同时，阅读 CBCT 要全面，避免遗漏；复杂根管治疗需要在显微镜的辅助下完成，有效的感染控制是治疗成功的关键；根据不同程度牛牙症选择正确的冠部修复方式。

参考文献

[1] Haskova JE, Gill DS, Figueiredo JAP et al. Taurodontism-A review[J]. Dent Updat, 2009, 36(4) : 235-243.

[2] Shifman A, Chanannel I. Prevalence of taurodontism found in radiographic dental examination of 1,200 young adult Israeli patients[J]. Community Dent Oral Epidemiol, 1978, 6(4): 200-203.

[3] Keene HJ. A morphologic and biometric study of taurodontism in a contemporary population[J]. Am J Phys Anthrop, 1966, 25: 208-209.

[4] 冷沙 , 黄定明 , 高原等 , 牛牙症的诊断与治疗 [J]. 国际口腔医学杂志 , 2019, 46(5):509-515.

[5] 中华口腔医学会牙体牙髓病学专业委员会 . 牙体牙髓病诊疗中牙科显微镜操作规范的专家共识 [J]. 中华口腔医学杂志 , 2020, 55(5): 333-336.

[6] 中华口腔医学会牙体牙髓病学专业委员会 . 牙体牙髓病诊疗中口腔放射学的应用指南 [J]. 中华口腔医学杂志 , 2021, 6(4):311-317.

[7] Jabali AH, Chourasia HR, Wasli AS, et al. Taurodontism in maxillary and mandibular molars using cone beam computed tomography in a dental center in Saudi Arabia[J].Ann Saudi Med, 2021; 41(4):232-237.

[8] Imura N，Pinheiro ET，Gomes BP，et al. The outcome of endodontic treatment:a retrospective study of 2000 cases performed by a specialist[J]. J Endod, 2007, 33(11): 1278-1282.

[9] 程帆 , 朱亚琴 . 根管再治疗研究新进展 [J]. 中国实用口腔科杂志 , 2017, 10(04):220-223.

[10] Prada I, Micó-Muñoz P, Giner-Lluesma T, et al. Influence of microbiology on endodontic failure. Literature review[J]. Med Oral Patol Oral Cir Bucal, 2019, 24(3):e364-e372.

[11] Ozyurek T，Demiryurek EO. Efficacy of different nickel-titanium instruments in removing gutta-percha during root canal retreatment[J]. J Endod, 2016, 42(4):646-649.

[12] Bernardes RA, Duarte MA, Vivan RR, et al. Comparison of three retreatment techniques with ultrasonic activation in flat‐ tened canals using micro- computed tomography and scanning electron microscopy [J]. Int Endod J, 2016, 49(9):890-897.

[13] 吴洪斌 , 吴迪 , 孙德刚 . 两种镍钛根管再治疗器械与 System B 携热器联合应用去除根管内充填物效果评价 [J]. 中国实用口腔科学杂志 , 2015, (7): 423-426.

[14] Kfir A, Tsesis I, Yakirevich E, et al. The efficacy of five tech‐ niques for removing root filling material：microscopic versus ra‐ diographic evaluation[J]. Int Endod J, 2012, 45(1):35-41.

[15] 梁宇红 , 岳林 . 根管治疗技术之根管的化学预备和消毒 [J]. 中华口腔医学杂志 , 2019, 54(11):788-792.

[16] 胡涛 , 雷蕾 , 周学东 . 顽固感染根管内粪肠球菌的致病机制及其控制方法进展 [J]. 中华口腔医学杂志 , 2022, 57(01):10-15.

[17] 刘明月 , 谭建国 . 一步一步做好牙体缺损修复体类型的选择 [J]. 中华口腔医学杂志 , 2021, 56(07):720-725.

[18] Sedrez-Porto JA, Rosa WL, da Silva AF, et al. Endocrown restorations: a systematic review and meta-analysis[J]. J Dent, 2016, 52:8-14.

[19] 李米雪子 , 张琛 . 椅旁计算机辅助设计 / 计算机辅助制作髓腔固位冠修复根管治疗后磨牙的临床考量 [J]. 国际口腔医学杂志 , 2021, 48(3):274-279.