优秀病例

下颌第二前磨牙罕见四根管治疗一例

刘　聪　秦鹤嘉

摘　要

下颌第二前磨牙经常表现出多变和复杂的根管形态，是最难进行根管治疗的患牙之一。对根管形态充分了解，对髓室底的恰当评估，以及对影像学检查的认真解读是根管治疗成功的先决条件。口腔手术显微镜及 CBCT 的应用为下颌第二前磨牙变异根管的寻找和治疗提供更可靠的保障。本病例就一例下颌第二前磨牙四根管治疗过程做一报告。

关键词　根管治疗；下颌第二前磨牙；四根管；CBCT

1　引言

下颌第二前磨牙经常表现出多变和复杂的根管形态，是最难进行根管治疗的患牙之一。对根管形态充分了解，对髓室底的恰当评估，以及对影像学检查的认真解读是根管治疗成功的先决条件。口腔手术显微镜及 CBCT 的应用为下颌第二前磨牙变异根管的寻找和治疗提供更可靠的保障。本病例就一例下颌第二前磨牙四根管治疗过程做一报告。

2　诊治过程

2.1　患者基本信息

患者，男，41 岁，主诉：双侧下后牙有洞 3 年。2017 年 3 月 7 日就诊于广西医科大学附属口腔医院牙体牙髓科，诉 3 年前发现左下后牙有洞，未处理，洞渐增大，近感食物进洞酸痛，无自发痛。同时发现右侧充填过的牙齿有缺损，无疼痛等不适。口腔检查：全口牙颜色灰暗，部分釉质缺损，呈对称性。

作者单位　广西医科大学附属口腔医院牙体牙髓科
通讯作者　刘聪
电子邮箱　422320332@qq.com
联系电话　13100413401
通讯地址　广西南宁市双拥路 10 号，530021

45 近中邻殆面大面积充填物，充填物缺损，色黑，牙龈未见明显红肿。探诊：45 探及充填体边缘龋损，质软，无探痛。叩痛（－），牙周探诊深度为 2 ～ 3mm，无松动。36 颊殆面大面积缺损，色黑，探诊敏感，未探及穿髓孔。术前 X 线片见 45 根管上段阻射影，根下段稍膨大，见少量充填物影像，根管影像不清，根尖周见小范围暗影（图 1）。诊断：45 慢性根尖周炎，36 深龋。治疗计划：45 显微根管治疗 + 冠部修复，36 安抚后充填。

2.2　第一次治疗

与患者进行沟通，告知患者治疗风险、费用等，患者签署 45 根管治疗知情同意书。橡皮障下去除 45 冠部充填物及龋坏组织，开髓，去除根管上段淡黄色质软充填物，探及三根管，上段可通畅，下段不通，0.5% 次氯酸钠溶液冲洗，干燥，根管及髓腔内置氢氧化钙糊剂，cavition 暂封（GC　COR－PORATION；东京，日本）。

2.3　第二次治疗

45 上橡皮障，口腔手术显微镜下（Leica M525　F20；徕卡；德国），去暂封，可见根管上段粗大，超声清理髓腔，见根管中段平台状，于根管壁与平台交线处见少量棕黄色残留牙髓组织，超声清除后寻及三个根管口，分别为颊侧近远中两个（图 2、3）和舌侧一个（图 4），使用 8# 不锈钢 K 锉（M.access；Dentsply　Maillefer；瑞士）疏通并扩通，根尖定位仪（SM－DP－ZX；森田医疗；上海）测量工作长度，分别测得长度为 MB：21mm；DB：21.5mm；L：21.5mm，并拍摄初尖锉 X 线片（图 5），EDTA 凝胶（Prep－Rite　RC；派丽登；美国）辅助下，Protaper 镍钛器械（Protaper Universal；登士柏；瑞士）预备至 F2（图 6 ～ 8），根管内封氢氧化钙糊剂。

图 1　术前 X 线片

图 2　近颊根管

图 3　远颊根管

图 4　舌侧根管

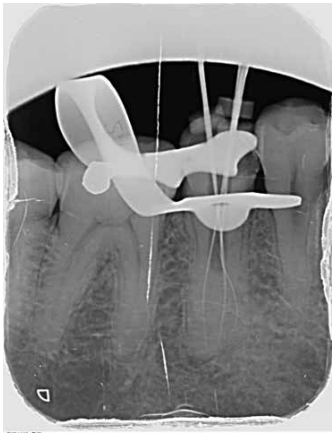
图 5　初尖锉 X 线片

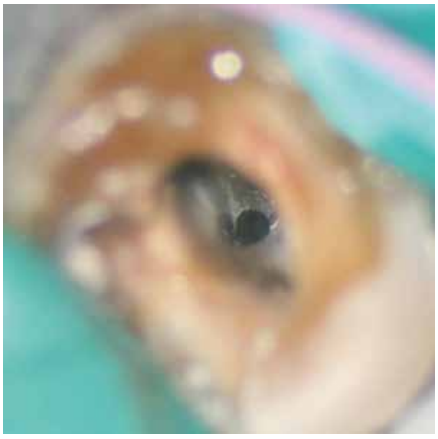
图 6　近颊根管

图 7　远颊根管

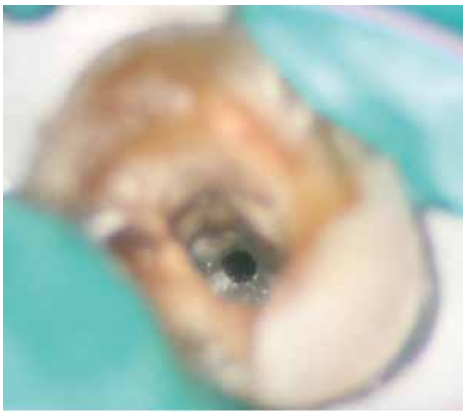

图 8　舌侧根管

2.4　第三次治疗

45 上橡皮障，口腔手术显微镜下，去暂封，取出根管内封药，疏通根管，超声（SUPRASSON P5;SATELEC；法国）荡洗，插主尖拍摄试尖 X 线片（图 9）。0.5% 次氯酸钠溶液冲洗，吸潮纸尖干燥根管，AH-plus（AH-Plus Jet;Dentaply Sirona；美国）+ 热牙胶连续波充填，cavition 暂封。拍摄术后 X 线片（图 10）发现根管中段除三根管充填物外，有小段根充物影像，怀疑遗漏第四根管。拍摄 CBCT 后约复诊继续寻找。

2.5　第四次治疗

分析 CBCT 影像，见根管中上段为单一粗大根管，根管中段分四根管，其中近颊、远颊和远舌根管内充填物连续，到达根尖，近舌根管自近颊根管中段舌侧峡部分出后，向近中舌侧移行，向根方走行约 2mm 后，近舌根管内充填物消失，隐约可见近舌根管下段影像（图 11 ~ 15）。分析后 45 上橡皮障，口腔手术显微镜下，取出根管上段充填物，超声清理，去除平台处线角内牙胶，暴露近颊根管舌侧峡部，内有牙胶充填物，去除部分峡部牙胶后 10#K 锉可探入（图 16），疏通至根尖，根尖定位仪测出工作长度，测得工作长度 ML:20.5mm，根管内置 10#K 锉拍初尖锉 X 线片见确为遗漏根管（图 17）。Protaper 镍钛器械预备至 F2（图 18），拍试尖 X 线片（图 19），热牙胶连续波充填近舌根管。拍摄术后 X 线片（图 21），见四个根管充填到达根尖。

图 9　试尖 X 线片

图 10　术后 X 线片（疑似遗漏第四根管）

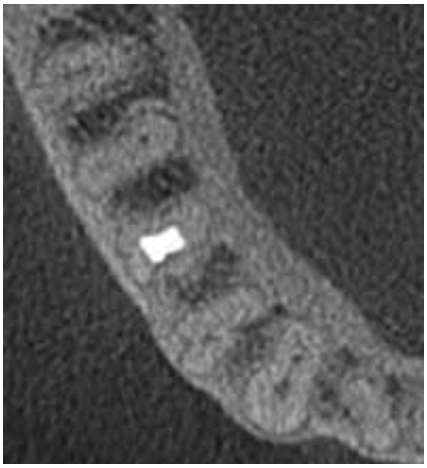

图 11　CBCT 水平面

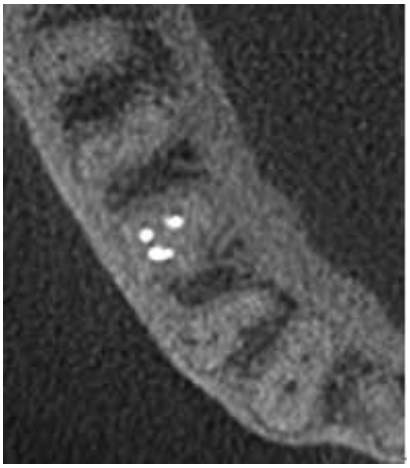

图 12　CBCT 水平面

图 13　CBCT 水平面

图 14　CBCT 水平面

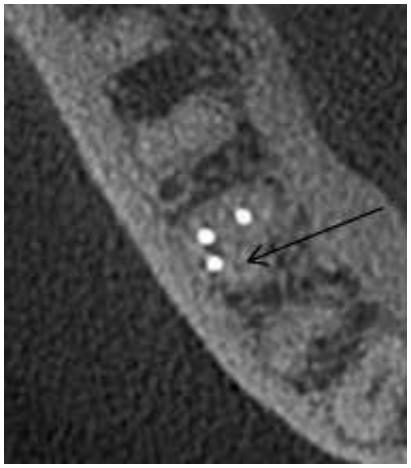

图 15　CBCT 水平面（近舌根管充填物消失，见根管影像）

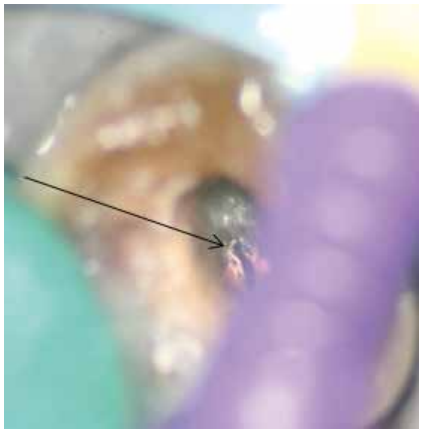

图 16　10#K 锉探入近舌根管

图 17　遗漏根管初尖锉 X 线片

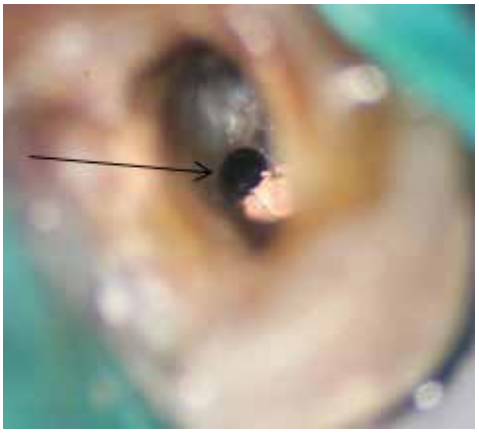

图 18　近舌根管预备后

图 19　遗漏根管试尖 X 线片

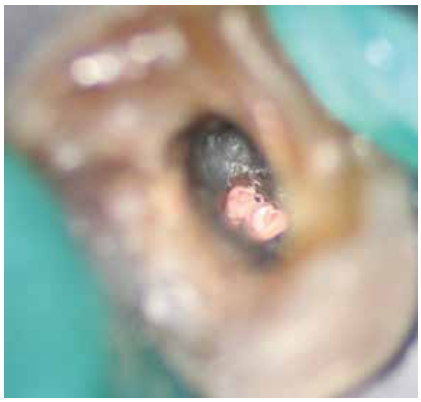

图 20　近舌根管显微镜下充填图

图 21　最终术后 X 线片

3　结果

治疗后无不适，转口腔修复科行冠部修复。治疗后 4 年复查，修复体完好，牙龈无异常，无叩痛，不松动，X 线片显示根尖周无异常（图 22）。

4　讨论

由于根管细小和根管的变异常常导致根管的遗漏，从而导致根管治疗的失败。掌握根管系统的解剖，熟悉常见根管变异是根管治疗成功的理论基础。CBCT 的应用是提高诊断精确度的保障，口腔手术显微镜及超声器械的应用是找到遗漏根管的利器。熟练应用口腔手术显微镜及根管超声器械是治疗变异根管的技术关键。根管的彻底清创和严密封闭是根管治疗成功的前提。

有大量文献报道下颌第二前磨牙牙根和根管形态的异常。Trope，Sabala 和 Amos 等人报道下颌第二前磨牙两个以及两个以上根管的发生率分别为 5.2%，4.4%，和 2.5%[1～3]，但文中的发生率是以病人数而非牙齿数目进行统计，一个病人的两颗牙齿并非一定会同时发生变异，因此统计的发生率偏高。文献报道较少提及下颌第二前磨牙三个根管的变异的发生率[4～7]。有研究表明下颌第二前磨牙三个根管变异的发生率极低，仅为 0.4%[7]。而经典的 Vertucci 下颌前磨牙根管变异类型分型[8]，并没有包括四个根管及以上类型。本病例中 CBCT 发现下颌第二前磨牙罕见变异，显示 4 个根管，分别为 MB、DB、DL、和 ML，根管数目的增加加大了治疗完成的难度。同时该患牙为再次进行治疗，无疑进一步加大根管治疗的难度。

图 22　术后 4 年复查 X 线片

根尖 X 线片作为牙髓治疗的首选影像学检查，但在某些情况下如本病例中，二维的根尖 X 线片检查具有不确定性，仅能提示有多个根管存在，由于本医疗机构常规使用口腔手术显微镜进行根管治疗，拍摄 X 线片后在显微镜下仔细探查发现三根管，而未进行 CBCT 的拍摄。临床上下颌第二前磨牙根管变异相对第一前磨牙更为罕见[9～11]，因此探查发现三根管后则进行根管预备和根管充填，最终导致根管遗漏。根管充填后的根尖 X 片影像提示可能还有遗漏根管，此时则进行 CBCT 检查。美国牙髓病学会 CBCT 在牙髓病学中的运用指南指出当术前治疗患牙怀疑存在复杂根管形态时，建议使用小视野 CBCT[12]。如果能在术前进行 CBCT 检查并仔细阅片则可以避免第四个根管的遗漏。CBCT 可以为临床诊疗提供无创的检查手段，其三维影像可以确定下颌前磨牙多根管的根管数目以及根管口定位、根管走向，提供普通根尖 X 片不能提供的信息。

下颌前磨牙根管腔径小，在多根管病例治疗过程中更需要充分的照明和放大，口腔手术显微镜可以通

过良好的照明和放大作用，即使较低位的根管分叉也能在视野中显示。本病例中对于遗漏的 ML 根管的定位重点有几点：首先借助超声器械对根分叉的上段根管部分进行充分清理，去除龋坏及感染牙本质、充填物、玷污层，进行干燥；其次通过结合 CBCT 影像与口腔手术显微镜，进行由低倍到高倍仔细观察，最终确定遗漏根管的定位。旋转镍钛器械有较高的柔韧性、高效性和安全性，在对下颌前磨牙多根管进行根管预备时，可有效清除根管内感染牙本质，提高工作效率和治疗效果。本病例中虽然根管数目多，但是根管没有较大弯曲度，因此选用登士柏 Protaper 并配合使用 EDTA 凝胶和次氯酸钠冲洗，可有效排出切削碎屑，达到根管成形及清理的效果。根管充填时采用 AH-plus+ 热牙胶连续波充填，本病例四个根管均为独立根管无交叉，所以主尖并没有相互干扰，采取由短到长顺序分别充填。热牙胶连续波充填技术对于下颌前磨牙多根管病例，可有效充填根管侧副支，以及根管交通支，对根管系统的严密封闭也是根管治疗成功的关键之一。

完善的根管治疗是天然牙保留的基础，而良好的冠方修复是根管治疗后患牙能够正常行使功能，预防冠部折断折裂，并长期保存于口腔内决定性因素之一。

参考文献

[1] Trope M, Elfenbein L, Tronstad L. Mandibular premolars with more than one root canal in different race groups[J]. Journal of endodontics, 1986, 12(8): 343-345.DOI: 10.1016/S0099-2399(86)80035-8.

[2] Sabala C L, Benenati F W, Neas B R. Bilateral root or root canal aberrations in a dental school patient population[J]. Journal of endodontics, 1994, 20(1): 38-42.DOI: 10.1016/s0099-2399(06)80025-7.

[3] Amos E R. Incidence of bifurcated root canals in mandibular bicuspids[J]. Journal of the American Dental Association (1939), 1955, 50(1): 70-71

[4] Green D. Double canals in single roots[J]. Oral surgery, oral medicine, and oral pathology, 1973, 35(5): 689-696. DOI: 10.1016/0030-4220(73)90037-6.

[5] Kerekes K, Tronstad L. Morphometric observations on root canals of human premolars[J]. Journal of endodontics, 1977, 3(2): 74-79.DOI: 10.1016/S0099-2399(77)80019-8.

[6] Pineda F, Kuttler Y. Mesiodistal and buccolingual roentgenographic investigation of 7,275 root canals[J]. Oral surgery, oral medicine, and oral pathology, 1972, 33(1): 101-110.DOI: 10.1016/0030-4220(72)90214-9.

[7] Vertucci F J. Root canal morphology of mandibular premolars[J]. Journal of the American Dental Association (1939), 1978, 97(1): 47-50.DOI: 10.14219/jada.archive.1978.0443.

[8] Vertucci F J. Root canal anatomy of the human permanent teeth[J]. Oral surgery, oral medicine, and oral pathology, 1984, 58(5): 589-599.DOI: 10.1016/0030-4220(84)90085-9.

[9] Zillich R, Dowson J. Root canal morphology of mandibular first and second premolars[J]. Oral surgery, oral medicine, and oral pathology, 1973, 36(5): 738-744. DOI: 10.1016/0030-4220(73)90147-3.

[10] Cleghorn B M, Christie W H, Dong C C S. The root and root canal morphology of the human mandibular second premolar: a literature review[J]. Journal of endodontics, 2007, 33(9): 1031-1037

[11] Cleghorn B M, Christie W H, Dong C C S. The root and root canal morphology of the human mandibular first premolar: a literature review[J]. Journal of endodontics, 2007, 33(5): 509-516.DOI: 10.1016/j.joen.2006.12.004.

[12] AAE and AAOMR Joint Position Statement: Use of Cone Beam Computed Tomography in Endodontics 2015 Update[J]. Journal of endodontics, 2015, 41(9): 1393-1396.10.1016/j.joen.2015.07.013.

【专家点评】 本论文报道了一例罕见的下颌第二前磨牙根管再治疗的诊疗过程，借助根管显微镜和锥体束 CT 等仪器设备，成功定位并疏通四个根管，病例本身难度较大。该病例诊断正确、治疗过程操作规范、随访时间较长，取得了良好的临床疗效，体现了主诊医生良好的临床水平；论文的行文思路逻辑清晰，病史资料较为完整，临床照片较详实，在复杂根管的再治疗中，有一定的启发意义。论文仍然存在一定不足，汇报语言需进一步规范，图片质量不高，需注意保留更高质量的临床资料。