全科病例展评
全国十强

一例低龄儿童龋的综合防治

张继伦

摘　要

低龄儿童龋（Early Childhood Caries，ECC）包含两个主要因素，一个是年龄，即小于 6 岁的儿童，另外一个是任何一个乳牙的龋（无论是否成为龋洞）、失（因龋所致）、补牙数／牙面数≥ 1。做好 ECC 的早期预防，是儿童口腔保健的重要组成部分，对于 ECC 的综合治疗，结合儿童的生长发育特点，目的是使得患儿患龋高风险的口腔卫生状况得到有效的改善，从而恢复其口腔健康微生态，控制龋病进展和恢复牙齿的结构与功能。本文报道一例低龄儿童龋的综合防治。

关键词　低龄儿童龋；高龋风险；口腔卫生

1　引言

低龄儿童龋（Early Childhood Caries，ECC）是乳牙龋病中一种特殊类型，在 3、4 岁的患儿中表现尤为典型，不良的喂养习惯和未进行有效的牙齿清洁是主要原因。2015 年第四次全国口腔健康流行病学调查结果显示 5 岁儿童乳牙患龋率 71.9%，龋均 4.24，未治疗率达到 96.0%；3 岁儿童乳牙患龋率高达 50.8%，龋均 2.28，未治疗率高达 98.2%。从中可以看出，低龄儿童龋病的发展越来越重，应强调做好儿童龋病预防工作的重要性和必要性。

以龋风险评估为基础，通过识别高龋风险人群，采取相应预防或治疗措施调控影响龋病发生、发展的多种因素，低龄儿童龋病受遗传、环境、微生物等多因素影响，这些因素可作为低龄儿童龋病的风险评估标准[1-2]，根据评估结果获知机体对龋病的敏感性，从而制定个性化的口腔卫生保健计划[3-5]。

本文通过控制龋病，指导患儿健康均衡饮食，养成良好的口腔卫生习惯，降低患龋风险，恢复乳牙牙体完整及牙弓应有长度，恢复儿童正常的咀嚼功能，达到咬合诱导的首要目标。

作者单位　河南大学赛思口腔医院儿童口腔科
通讯作者　张继伦
联系方式　13838091803
电子邮箱　277648932@qq.com
通讯地址　河南省郑州市金水区东明路北 177 号，450008

2　病例报告

2.1　病例简介

患儿，男，5 岁 10 个月，于 2018 年 6 月在河南大学赛思口腔医院儿童口腔科就诊，主诉两侧后牙龋坏 1 年，无自发痛，影响咀嚼，来诊求治。半年前，患儿曾于外院做过儿童金属预成冠修复。全身健康状况良好。否认外伤史、传染病史，否认食物及药物过敏史。

2.2　口腔专科检查

患儿为混合牙列初期，牙体检查：上颌右侧第二乳磨牙近中殆面龋洞，龋坏至牙本质中层，探诊质软，冷诊敏感，叩诊（−）。上颌左侧第一乳磨牙可见围绕牙冠的环形龋坏累及殆面，探诊质软，冷诊无反应，叩诊（+），颊侧牙龈红肿。上颌左侧第二乳磨牙近中殆面龋洞，探诊质软，叩诊（+），冷诊疼痛。左侧上下颌乳尖牙可见唇面及近远中邻面釉质呈墨浸状改变，探诊质软，至牙本质中层，冷诊敏感，叩诊（−）。下颌左侧第一乳磨牙、第二乳磨牙可见围绕牙冠的环形龋坏累及殆面，探诊质软，冷诊迟钝，叩诊（+）。下颌右侧第一乳磨牙、第二乳磨牙残根状，叩诊（−），松动Ⅱ度，牙龈轻度红肿。下颌右侧第一恒磨牙殆面窝沟较深，卡探针，无不适。下颌双侧乳中切牙已脱落，未见下颌中切牙萌出。下颌右侧乳侧切牙、下颌左侧乳侧切牙近中远中龋洞，龋坏至牙本质中层，冷诊敏感，叩诊（−），松动Ⅲ度。下颌右侧乳尖牙远中面龋洞，龋坏至牙本质中层，探诊质软，叩诊（−），冷诊敏感。X 线检查：上颌右侧第二乳磨牙殆面近中低密度影像，其根方有恒牙胚存在。上颌左侧第一乳磨牙殆面及上颌左侧第二乳磨牙近中邻面龋坏近髓腔，上颌左侧第一乳磨牙根尖区低密度影像。下颌左侧第一、第二乳磨牙缺损处近髓腔，根方有恒牙胚存在。下颌右侧第一、第二乳磨牙牙根部分吸收，根尖周及根分叉区低密度影像，根方有恒牙胚存在，硬骨板不连续。下颌右侧第一恒磨牙根尖呈喇叭口状。下颌双侧乳侧切牙牙根吸收至根颈部（图 1）。

上前牙唇面及后牙颊侧颈部软垢附着占牙面 1/3，上颌双侧中切牙唇侧龈缘红肿，点彩消失。后牙无咬合接触，上前牙散在间隙。黏膜色泽粉红，质软。上唇系带附着过低，舌体活动自如（如图 2）。患儿颜面左右对称，无肿胀、畸形。张口度、开口型正常，关节区无弹响、无压痛。

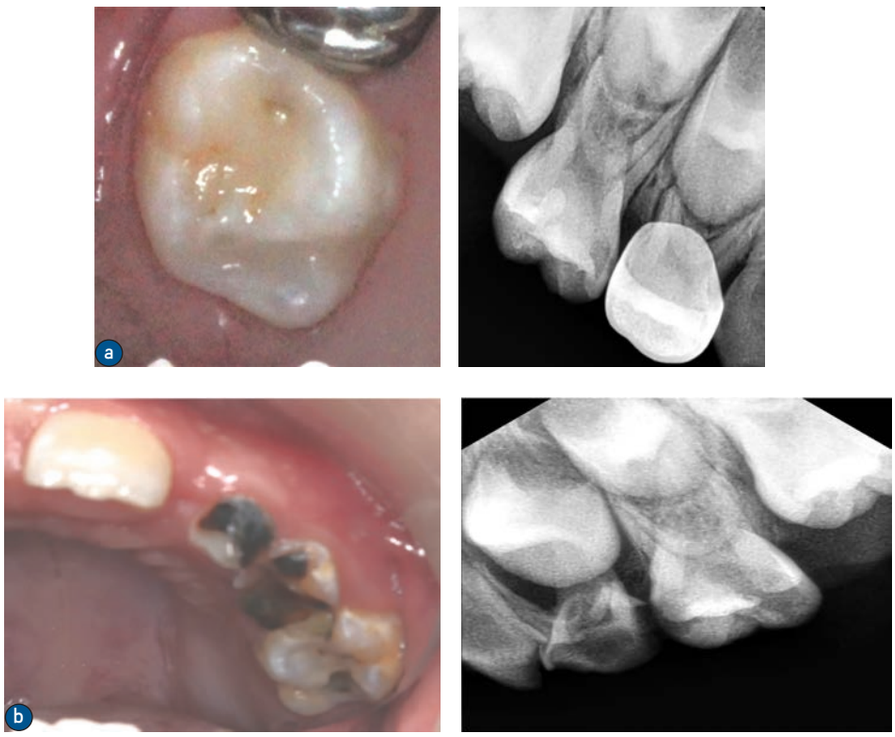

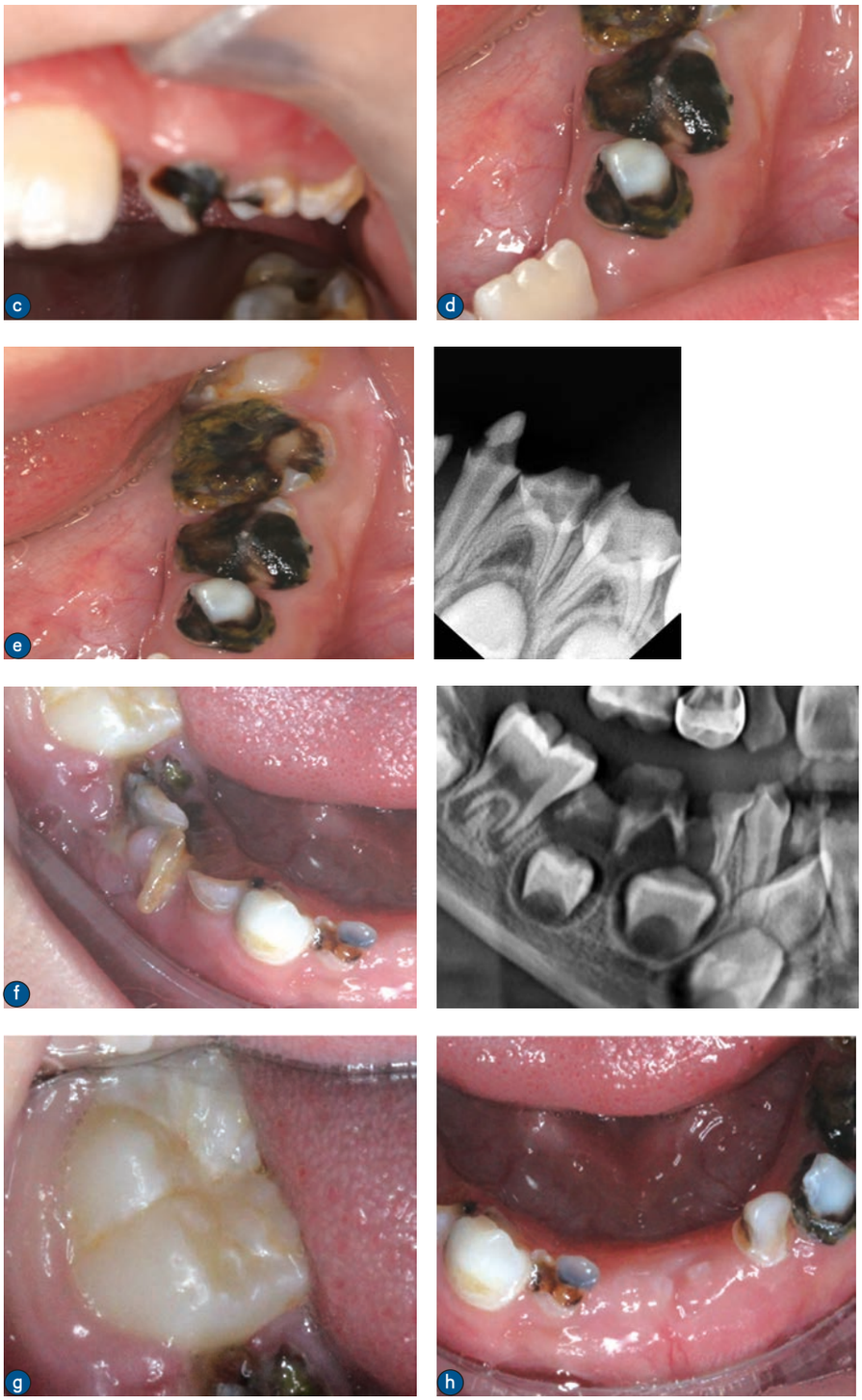
c
d
e
f
g
h

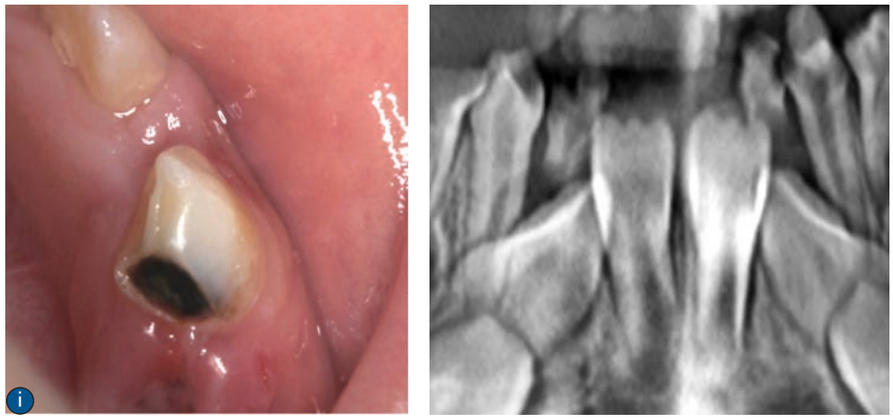

图 1　患儿牙体检查的口内照及 X 线片（a，上颌右侧第二乳磨牙口内照及 X 线片；b，上颌第一、第二乳磨牙口内照及 X 线片；c–d，左侧上下颌乳尖牙口内照；e，下颌左侧第一、第二乳磨牙口内照及 X 线片；f，下颌右侧第一、第二乳磨牙口内照及 X 线片；g，下颌右侧第一恒磨牙口内照；h，下颌双侧乳侧切牙口内照；i，下颌右侧乳尖牙口内照及 X 线片）

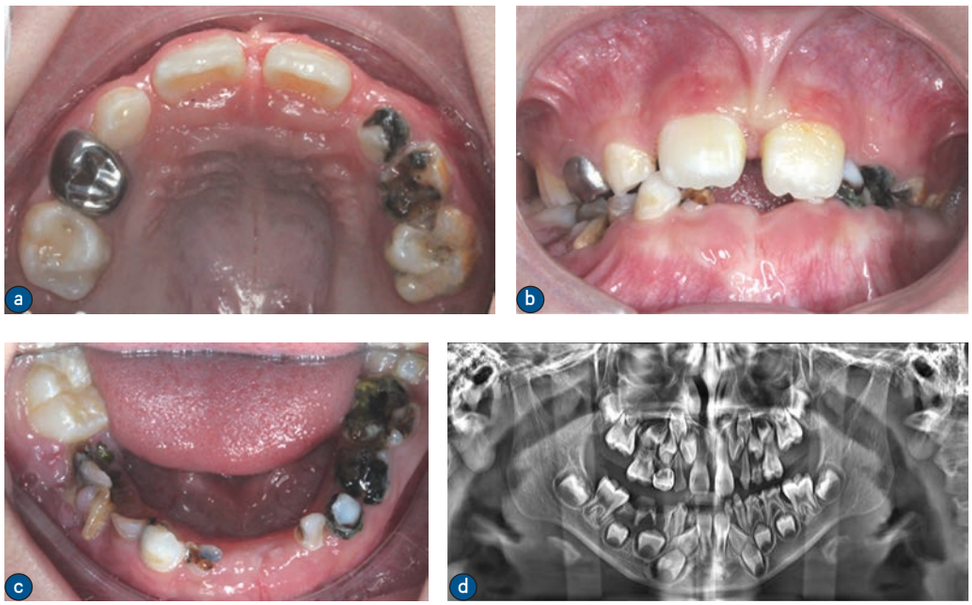

图 2　患儿口内照及全口牙位曲面体层片（a–c，口内照 .d，曲面体层片）龋风险评估（caries risk assessment，CRA）dmft（15）>1（高风险），参照 CAT 儿童龋病风险性评估表（< 6）评定

2.3　诊断

（1）上颌右侧第二乳磨牙中龋

（2）上颌左侧乳尖牙、下颌左侧乳尖牙中龋（牙体缺损）

（3）上颌左侧第一乳磨牙根尖周炎（牙体缺损）

（4）上颌左侧第二乳磨牙、上颌左侧第一、第二乳磨牙慢性牙髓炎（牙体缺损）

（5）下颌左侧乳侧切牙、下颌右侧乳侧切牙、下颌右侧乳尖牙中龋

（6）下颌右侧第一、第二乳磨牙牙体缺损

（7）下颌右侧第一恒磨牙新生恒牙（深窝沟）

（8）菌斑性龈炎

（9）上唇系带附着异常

2.4　治疗计划

从儿童口腔疾病的预防出发，结合儿童生长发

育的特点，通过全面口腔检查和患儿的患龋风险评估，给出如下治疗计划，（1）疾病预防阶段：口腔卫生指导及健康宣教，菌斑控制，涂氟，牙面抛光，窝沟封闭。（2）疾病控制阶段：上颌右侧第二乳磨牙、下颌右侧乳尖牙树脂充填术，左侧上下颌第一、第二乳磨牙根管治疗术，下颌右侧第一、第二乳磨牙拔除术。（3）功能修复阶段：左侧上下颌第一、第二乳磨牙金属预成冠修复，左侧上下颌乳尖牙透明冠修复，下颌右侧第一、第二乳磨牙行可摘式间隙保持器保持间隙并行使咀嚼功能。必要时行正畸治疗关闭间隙，再行唇系带修整手术。（4）疾病维护阶段：定期随访，刷牙指导，饮食管理。

2.5　治疗步骤

本病例分两期治疗。患儿有过上颌右侧第一乳磨牙金属预成冠修复的治疗经历，配合欠佳，对于牙病治疗有恐惧心理，诊疗前，通过 Frankl 行为评定量表对患儿进行行为评定，得分为 2 分。

I 期为儿童口腔疾病的预防和治疗，包括疾病预防阶段和感染控制阶段的治疗内容，口腔卫生宣教，菌斑检测，牙周洁治，涂氟，窝沟封闭等预防性措施，树脂充填、根管治疗和牙拔除术等治疗手段。2018 年 6 月完成疾病预防阶段的项目（图 3），2018 年 10 月至 12 月，为期两个月完成感染控制阶段的治疗（图 4）。

图 3　疾病预防（a，菌斑检测 .b，牙面洁治后 .c，刷牙指导）

a
b
c
d
e

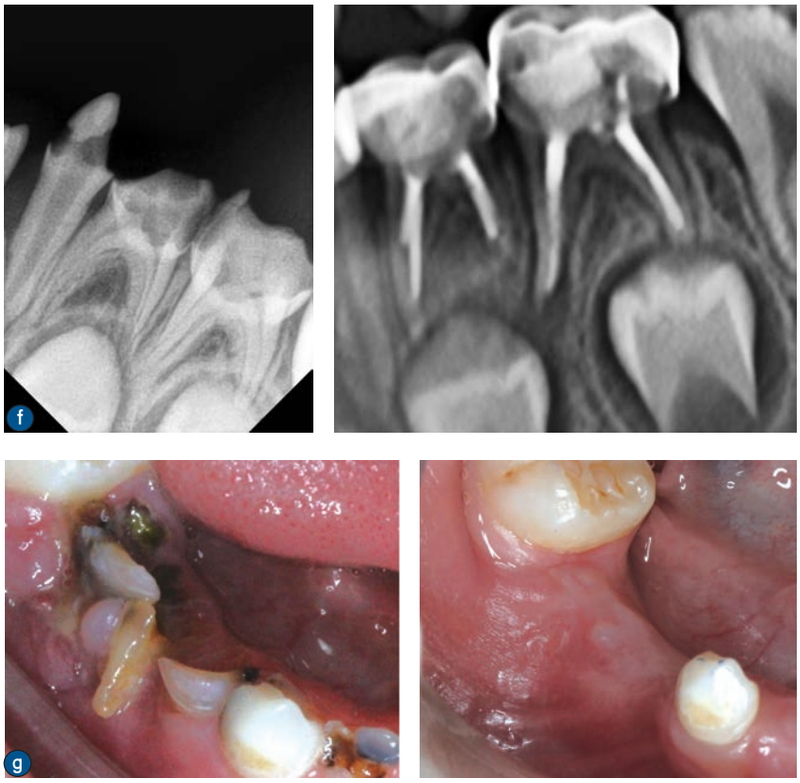

图 4　感染控制　（a，上颌右侧第二乳磨牙充填术前、窝洞制备、充填术后；b，下颌右侧乳尖牙充填术前、术后；c，下颌左侧乳尖牙透明冠修复前后；d，上颌左侧乳尖牙透明冠修复前后；e，上颌左侧第一、第二乳磨牙根管治疗术前、术后；f，下颌左侧第一、第二乳磨牙根管治疗术前、术后；g，下颌右侧第一、第二乳磨牙拔除术前、术后）

II 期为儿童口腔的间隙管理和功能修复，通过拔除无保留价值的下颌右侧第一、第二乳磨牙，消除感染，对缺牙间隙予以可摘式间隙保持器行使间隙管理和一定咀嚼功能，通过左侧上下颌第一、第二乳磨牙的金属预成冠修复，一定程度上重新建立左侧后牙的咬合关系，恢复患儿的正常咀嚼功能。治疗周期为 1 个月（图 5）。

2.6　治疗效果评价

患儿牙周健康状况维持良好，左侧上下颌乳尖牙透明冠修复后，美观效果改善；左侧上下颌第一、第二乳磨牙金属预成冠修复后，左侧后牙咬合关系得到改善，嵌塞食物状况得到改善；下颌右侧第一、第二乳磨牙可摘式间隙保持器修复后，右侧后牙咬合功能得到改善（图 6）。

2.7　随访（治疗后 7 个月）

患儿牙周健康状况良好；未发现新的龋齿；下颌左侧第一恒磨牙已萌出并做过窝沟封闭。两侧后牙咬合关系良好；下颌右侧第一、第二乳磨牙间隙保持器摘戴正常；预成冠边缘密合（图 6）。择期行正畸治疗关闭间隙，再行唇系带修正手术。

2.8　维护阶段（治疗后 7 个月）

图 7 维护阶段，观察患儿正面咬合发育情况，中线逐渐趋于正常，覆牙合覆盖基本正常。患儿早晚坚持有效刷牙，建议家长指导患儿刷牙，使用牙线；加强患儿的饮食管理，减糖减酸，同时，使用儿童含氟牙膏，强调每日有效刷牙 2 次，每次刷牙时间超过 3 分钟。3 ～ 6 个月复查一次，定期患龋风险评估。定期预防性氟化物防龋治疗，定期牙周洁治。

2.9　维护阶段（治疗后 18 个月）

建议患儿自己刷牙，家长予以监督，配合使用牙线。3 ～ 6 个月复查一次，定期患龋风险评估。同时，上颌双侧第一恒磨牙已完全萌出并行窝沟封闭术。进一步菌斑检测并行牙面抛光，预防性氟化物防龋治疗。同时，拔除滞留上颌左侧第一乳磨牙

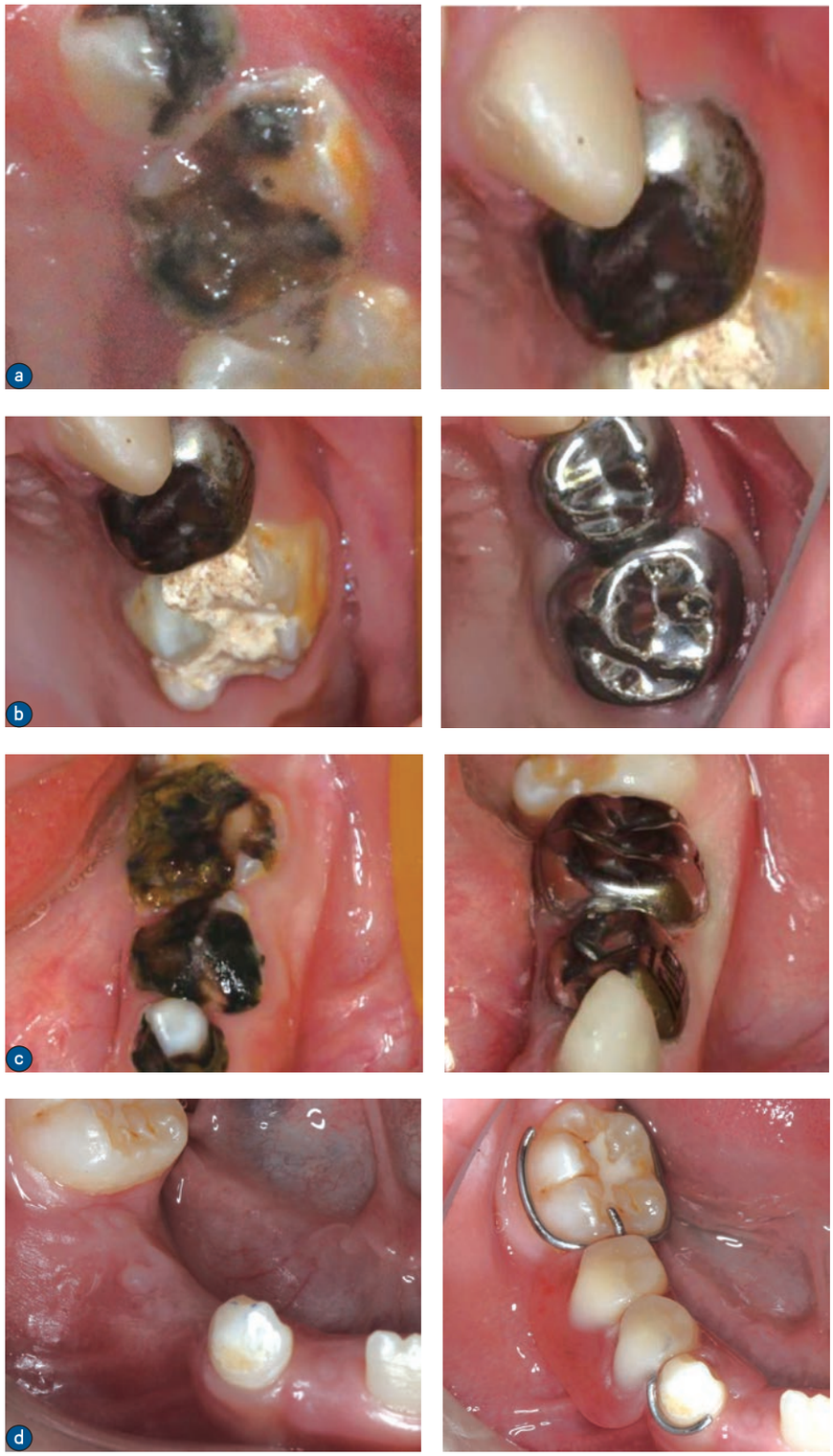

图 5　功能修复　（a，上颌左侧第一乳磨牙预成冠修复前后；b，上颌左侧第二乳磨牙预成冠修复前后；c，下颌左侧第一、第二乳磨牙预成冠修复前后；d，下颌右侧第一、第二乳磨牙缺失后、间隙保持）

图 6　初步系统治疗后的前后对比（a,2018.10.20 术前口内照；b,2018.12.8 术后口内照）

图 6　治疗结束　（口内照）

图 7　维护阶段，观察患儿正面咬合发育情况，中线逐渐趋于正常，覆殆覆盖基本正常。患儿早晚坚持有效刷牙，建议家长指导患儿刷牙，使用牙线；加强患儿的饮食管理，减糖减酸，同时，使用儿童含氟牙膏，强调每日有效刷牙 2 次，每次刷牙时间超过 3 分钟。3 ～ 6 个月复查一次，定期患龋风险评估。定期预防性氟化物防龋治疗，定期牙周洁治。

（上颌左侧第一前磨牙已萌出），下颌右侧第二乳磨牙缺失间隙，继续行带环－丝圈式间隙保持器保持。对于上颌左侧乳尖牙透明冠脱落，重新行透明冠修复（图 8）。

3　讨论

低龄儿童龋（Early Childhood Caries，ECC）主要是由于不良的饮食喂养习惯、不良的口腔卫生习惯、乳牙的解剖及组织结构特点在致龋菌的作用下所致。针对低龄儿童龋的治疗，不仅仅是针对已经形成的龋洞，还要防止龋病的发生发展。充填治疗是“治标”，而帮助家长指导孩子养成良好的口腔卫生和饮食习惯，促进儿童牙齿健康免受困扰是“治本”。

对于低龄儿童龋病的积极干预，在口腔全科思维的指导下，强调“慢病管理”，一方面要加强患儿现阶段口腔问题的综合防治，另一方面，要采取有目的、有计划的复查和跟踪。

儿童龋病治疗的目的是终止龋的发展，保护牙髓的正常活力，恢复牙体的外形和咀嚼功能，维持牙列的完整性，使乳牙能够正常地被替换，以利于颌骨的生长发育。

3.1　口腔卫生、饮食习惯与低龄儿童龋的关系

儿童时期是养成良好行为习惯的最佳时期，良好口腔卫生习惯的培养，需要家长的积极参与和儿童的配合，家长的口腔健康意识和行为对儿童的牙齿健康起重要的作用。本病例通过对患儿家长予以口腔健康教育，对患儿做个性化的口腔健康行为指导，如：间食后的口腔清洁、控制甜品和饮料、有效的刷牙、儿童含氟牙膏的使用等，使得患儿的高龋风险得到有效的控制。

3.2　低龄儿童龋治疗中的问题与思考

本病例中，患儿的下颌右侧第一、第二乳磨牙龋损至残根的状态，右侧第一恒磨牙还处于未建殆关系，患儿的咀嚼功能是一种紊乱的状态，咀嚼效率低，通过拔除患牙，进行可摘式间隙保持器行间隙保持和恢复一定的咀嚼功能。儿童牙列缺损修复体应具备美观、咀嚼功能和间隙保持两大功能。可摘式间隙保持器可以最大程度恢复患儿的牙列完整，同时也是国内外普遍采用的一种过渡性修复体[6–7]。患儿左侧第一、第二乳磨牙大面积龋损，经过感染控制，使用儿童金属预成冠修复，一定程度上恢复了患儿的左侧咬合接触。对于较大面积的乳磨牙龋损，目前认为金属预成冠修复（prefonlled metal crown restoration）优于其他修复方法[8]。美英两国的儿童牙科专业委员会也在其临床指南中均推荐对龋易感儿童的龋坏乳磨牙应采用金属预成冠来进行修复，并认为这是最佳的修复方法，可延

图 8

长牙齿的使用寿命[9]。

本病例对于上唇系带附着异常，采取临床观察，临床上可根据唇发白实验对上唇系带附着异常进行初步诊断，即根据局部组织缺血导致黏膜发白的原理，对系带施加压力，当系带异常宽大时，或当中线处无足够的附着龈时，亦或当系带附着移位至牙间乳头处时，我们凭肉眼就可观察到系带变白或者系带在牙间乳头的运动，由此初步诊断系带附着异常。上唇系带手术时机：上唇系带是一种动力性结构，附着位点会随着年龄的增加而向牙根方向移动。随着上颌侧切牙、尖牙的萌出，中切牙间隙逐渐关闭，上唇系带下方有了支持位点，其会萎缩或附着位点变高，此时上唇系带附着的位点基本趋于稳定。部分学者认为，当上唇系带附着位点稳定之后才可对附着异常的上唇系带进行修整[7]。由于上唇系带附着位点与面部美学、患者年龄和上颌中切牙间隙息息相关，因此，在选择手术时机时应综合考虑[10–12]。

儿童咬合诱导临床实践主要包括 4 个方面的内容，即龋病防控、间隙保持、替牙障碍的干预及儿童错殆的矫治[13]。本病例通过控制龋病，恢复乳牙牙体完整及牙弓应有长度，恢复儿童正常的咀嚼功能，达到咬合诱导的首要目标。本病例中，上颌侧切牙萌出间隙不足，并结合儿童生长发育特点，适时进行早期干预并引导，必要时采取序列拔牙矫治。

3.3 疗效评价

本病例中通过采取积极有效的防龋措施，使得患儿的龋风险处于较低水平，治疗后的随访发现，未见新生的龋齿，患儿的咀嚼功能增强，上前牙的间隙趋于正常。患儿及家长对待口腔问题的态度是积极的、主动的，能够很好的配合医生，积极的参与到患儿的口腔健康维护中。随着患儿的生长发育，患儿的颜面管理将是下一步临床工作的重点。

参考文献

[1] 李姮，王文梅，俞少玲，等．低龄儿童乳牙龋病流行病学及龋活跃性分析 [J]. 实用口腔医学杂志，2011, 27(4):505-507.

[2] 贾松菠，孙同正，刘海鹏等．低龄儿童龋病相关危险因素研究进展 [J]. 临床口腔医学杂志，2018(5):314-316.

[3] 邹静．儿童龋病的风险性评估 [J]. 华西口腔医学杂志，2014, 32(1):1-4.

[4] Featherstone JD. The caries balance: contributing factors and early detection[J]. J Calif Dent Assoc, 2003, 31(2):129-133.

[5] Featherstone JD. The caries balance: the basis for caries ma_x0002_nagement by risk assessment[J]. Oral Health Prev Dent, 2004, 2(Suppl 1):259-264.

[6] 葛立宏．儿童口腔医学 [M]. 北京：人民卫生出版社，2012:135-225.

[7] 孔维，杨连平．2 种间隙保持器应用于替牙期多数乳磨牙早失临床观察 [J]. 山西大同大学学报 (自然科学版), 2017(2):37.

[8] Innes NP, Ricketts DN, Evans DJ. Preformed metal crowns for decayed primary molar teeth[J]. Cochrane Database Syst ReV, 2007(1):CD005512.

[9] Seale NS. The use of stainless steel crowns[J]. Pe-Diatr Dent, 2002, 24(5):501-505.

[10] 傅民魁．口腔正畸学 [M]. 6 版．北京：人民卫生出版社，2012:34-38.

[11] Boutsi EA, Tatakis DN. Maxillary labial tienunl atlachment in children[J]. InI J PaediatrDenl, 2011, 21(4):284-288.

[12] 邹玉春，许湃于，钟泉．上唇系带附着异常及其治疗方法研究进展 [J]. 中国实用口腔科杂志 2018, 8(11):506-507.

[13] 黄华，陈黎，陈爱华等．以生理为导向的儿童咬合诱导思维与实践 [J]. 中国实用口腔科杂志，2018, 11(05): 270-274.