全科病例展评
全国十强

牙周－正畸－种植修复联合治疗重度牙周炎病例一例

雷　丹[1]　黄倩倩[1]　卞　晶[2]　李苏伶[1]　张　翼[1]

摘　要

本文报道 1 例牙周正畸种植多学科联合治疗。该病例特点是患者年龄小，牙齿已部分脱落，牙周组织破坏严重，进而造成余留牙病理性移位，存在明显的咬合紊乱，对功能和美观造成严重的不良影响。治疗采用龈上洁治、龈下刮治、根面平整、局部翻瓣清创、牙槽骨修整等方式消除牙周炎症。待牙周炎处于静止期不再进展，通过正畸治疗改善牙齿的排列，协调咬合关系及颌面部的不对称性，同时开辟间隙。然后采用种植修复的方式，恢复相对完整的牙列。本病例计划了整个生命周期的牙周、正畸、种植体周维护，最终达到健康、功能、美观、稳定的治疗效果。

关键词　重度牙周炎；牙移位；多学科联合治疗；功能；美学

重度牙周炎患者，牙周组织破坏严重，牙齿出现病理性移位、过度松动甚至早失，不仅影响到颜面美观，更破坏口腔健康和功能。要让病理性移位的牙齿恢复到生理性牙位，牙列整齐完整便于维护，建立良好的咬合接触关系而无咬合创伤，达到牙周健康持续稳定，兼顾咀嚼功能和美观，口腔多学科治疗是必然的选择，同时也对多学科医生整体治疗目标的制定及治疗中的默契配合提出了较高的要求和挑战。本文报道 1 例重度牙周炎伴牙缺失和移位的复杂病例，通过牙周－正畸－种植修复联合治疗最终达到健康、功能、美观、稳定的治疗效果。

作者单位　[1] 重庆协尔口腔门诊部
[2] 重庆市妇幼保健院口腔科
通讯作者　黄倩倩
联系方式　15086655827
电子邮箱　49900520@qq.com
通讯地址　重庆市渝北区新牌坊都会九号三楼协尔口腔，401121

1　病例摘要

1.1　病例资料

（1）一般情况：患者女性，16 岁，因近几年出现刷牙出血和牙齿松动脱落，于 2014 年 2 月在父母陪同下就诊。之前未进行过任何的牙科检查及治疗，就诊前 2 ～ 3 年陆续出现咀嚼无力、牙齿松动脱落、多牙移位出现散在间隙等症状。刷牙出血伴牙龈肿痛，出血量中等，漱口可止。刷牙 1 次／天，1 ～ 2min／次，不使用牙线、牙间隙刷等口腔清洁工具。否认夜磨牙及口呼吸，不吸烟。要求制定系

统性治疗计划并最终完成修复。患者全身健康，否认家族病史。

（2）临床检查：

口内检查：口腔卫生差，可见大量菌斑、软垢，牙石 +++，可探及大量龈下牙石；牙龈暗红，龈缘圆钝，质地松软；全口探诊出血位点阳性占比为 100%，牙周袋深度大于 6mm 的位点占 53%，双侧后牙伴探诊溢脓，平均附着丧失达 7.4mm。缺牙区牙槽骨骨量不足。牙周检查表见图 1。上颌右侧第三磨牙、上颌右侧第一磨牙、上颌左侧第一磨牙、上颌左侧第三磨牙、下颌左侧第二磨牙、下颌左侧第三磨牙、下颌右侧侧切牙、下颌右侧第一磨牙、下颌右侧第二磨牙、下颌右侧第三磨牙缺失；上颌左侧第一前磨牙、下颌左侧第一磨牙松 3 度；上颌右侧侧切牙、上颌右侧中切牙、上颌左侧中切牙、上颌左侧侧切牙松 1–2 度，上颌右侧中切牙伸长，上颌左侧中切牙唇倾伸长，上颌左侧中切牙与下颌左侧中切牙、下颌右侧中切牙存在前伸殆干扰，上颌右侧第二磨牙、上颌左侧第二前磨牙前倾移位；上颌右侧中切牙、上颌左侧中切牙、上颌左侧侧切牙、上颌左侧第二前磨牙牙龈退缩，根面暴露。全口牙列不齐，殆平面不对称，左高右低。上下牙弓均为卵圆形，上下牙列散在间隙。尖牙中性关系，前牙 II 度深覆殆深覆盖，上颌中线右偏 3mm，下中线左偏 1mm；左侧后牙及右侧磨牙区无咬合接触。左右面部不对称，颏部左偏，口角线左高右低。微笑时上中线明显右偏，笑线不调，侧貌为直面形。张口度正常，开口型左偏。双侧颞下颌关节无弹响，双侧关节区压痛。

影像学检查：双侧下颌升支及下颌体长度不一致，颏部偏左。颞下颌关节间隙增宽，右侧颞下颌关节髁突骨皮质不连续。上前牙牙槽骨吸收至根尖 1/3，上颌右侧第二磨牙、上颌左侧第二磨牙近中牙槽骨吸收至根尖 1/3。上颌左侧第一前磨牙、下颌左侧第一磨牙牙槽骨吸收至根尖区。余牙牙槽骨水平吸收至根中 1/2。缺牙区牙槽骨吸收，可利用骨宽度不足，上颌约 5 ～ 6mm，下颌牙槽突吸收呈刃状。可利用骨高度不足，窦嵴距约 3 ～ 6mm，管嵴距尚可。

（3）诊断：牙周炎Ⅳ期 C 级；牙列不齐；上下牙列缺损。

1.2　危险因素评估及预后判断

（1）危险因素评估：

不利因素：牙周破坏严重；牙齿松动移位；龈下牙石多探诊出血溢脓；咬合干扰；经济状况一般。

相对有利因素：年轻；全身健康；依从性可；无吸烟等不良嗜好。

（2）预后判断：　上颌左侧第一前磨牙、下颌左侧第一磨牙牙槽骨吸收至根尖区，3 度松动，保留无望；上颌右侧侧切牙、上颌右侧中切牙、上颌左侧中切牙、上颌左侧侧切牙、上颌左侧第二前磨牙预后存疑；其他牙预后尚可。

1.3　整体治疗计划

（1）口腔卫生宣教。

（2）牙周基础治疗，龈上洁治、龈下刮治及根面平整；同期拔除上颌左侧第一前磨牙、下颌左侧第一磨牙；辅助口服液消炎药物；6–8 周再酌情考虑牙周手术。

（3）牙周炎症控制后行正畸治疗，排齐牙列，调整咬合，关闭散隙，开辟修复空间。

（4）种植修复缺失牙位。

（5）终生维持：牙周种植体周维护治疗，正畸终生保持。

1.4　治疗过程

（1）牙周基础治疗：2014 年 2 月，龈上洁治、局麻下龈下刮治及根面平整，Genius 激光（水冷型 Nd:YAG 激光）照射牙周袋内软组织壁，牙周袋内注射派丽奥。同期拔除上颌左侧第一前磨牙、下颌左侧第一磨牙。口服阿莫西林、奥硝唑 1 周。

（2）牙周手术：基础治疗 2 个月后，进行牙周再评估，检查表见图 2。口腔卫生状况可，临床症状明显改善，探诊出血、探诊深度减少，松动度有改善。但上颌右侧第二磨牙、上颌右侧尖牙、上颌右侧侧切牙、上颌右侧中切牙、上颌左侧中切牙、上颌左侧侧切牙、上颌左侧尖牙、上颌左侧第二前磨牙、下颌右侧中切牙位点仍然可探及≥ 6mm 牙周袋。这些位点行翻瓣术，翻开软组织瓣，刮除肉芽组织，牙槽骨呈水平型吸收，修整局部不良骨形态，间断缝合。牙周手术后每 1 ～ 3 个月牙周复查，口腔卫生维持良好。术后半年再记录牙周大表，见图 3，牙周炎症基本得到控制。继续定期牙周支持治疗。

（3）正畸治疗：2015 年 4 月，牙周治疗 14 个月后，牙周状态较稳定，见图 4。由于牙齿的倾斜，仍有约 5% 的位点探诊出血，4% 的位点牙周袋深

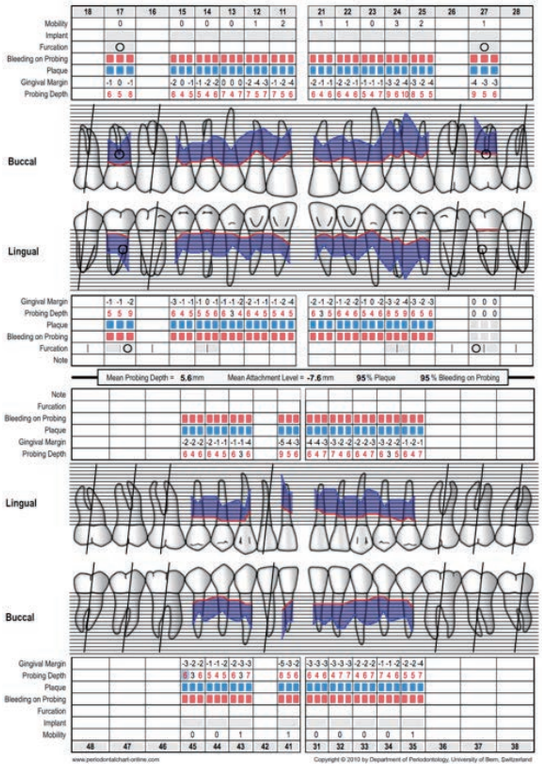

图 1　治疗前牙周检查

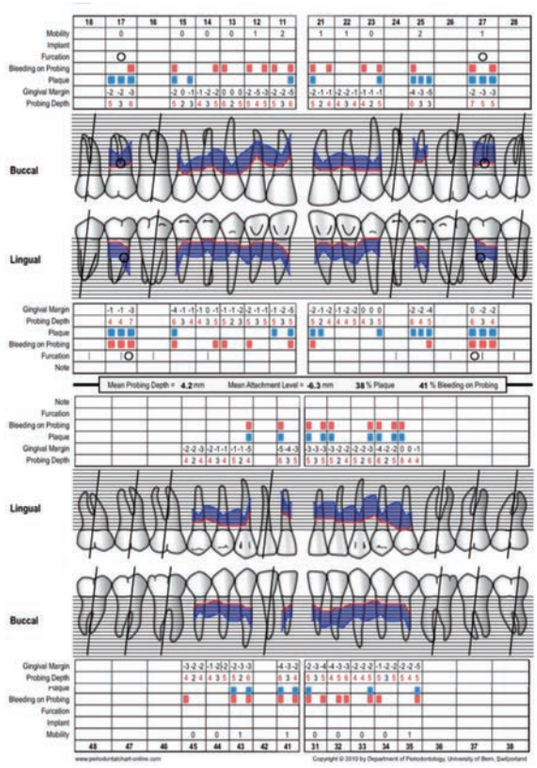

图 2　基础治疗后牙周大表

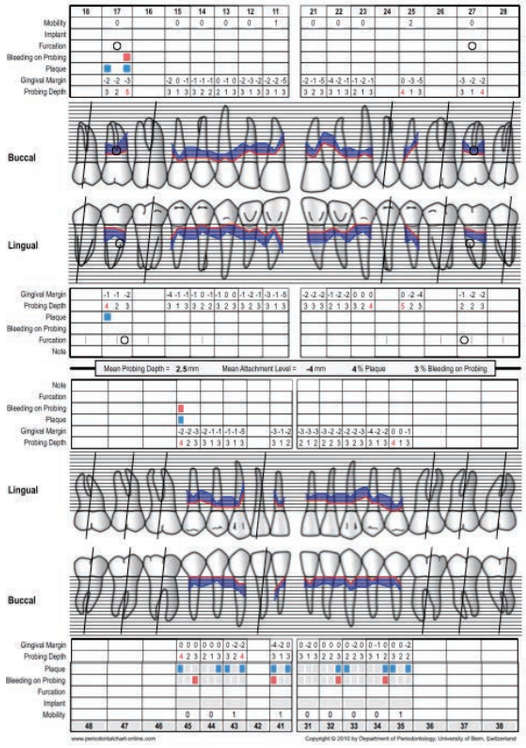

图 3　牙周手术后半年记录牙周大表

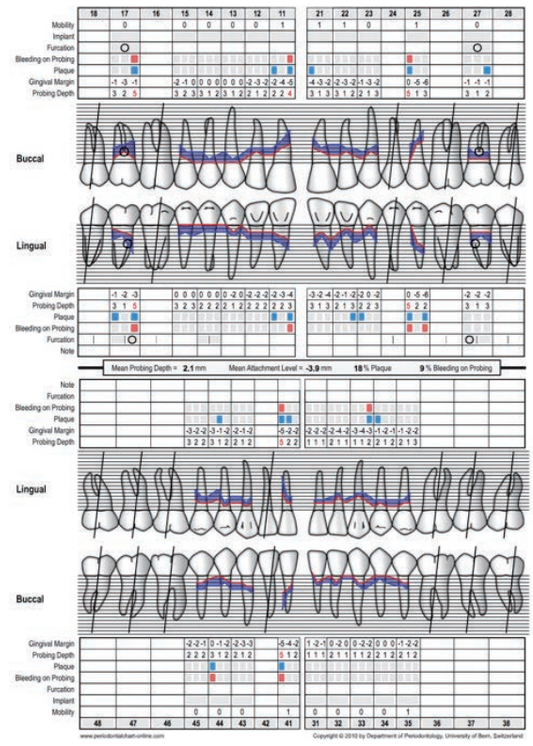

图 4　牙周治疗 14 个月后记录牙周

5mm；上颌右侧侧切牙、上颌右侧中切牙、上颌左侧中切牙、上颌左侧侧切牙、上颌左侧第二前磨牙恢复至 1 度松动，余牙无松动。开始进入正畸治疗阶段，治疗前面相、口内相及影像学资料见图 5 ～ 6。

a．选择 3M Mini Uni-Twin（MUT）矫治器，有助于牙周患者正畸过程的倾斜移动。研究证实，正畸加力间隔增加到常规的 2 倍时间，将不发生骨组织或附着组织的进一步丧失[1]。为预防正畸加力过程中的牙周组织丧失进一步加重，本病例设计的加力的周期为两个月一次。托槽粘接后仔细清理牙面多余粘接剂，全程使用结扎丝结扎，尽可能减少细菌定植和菌斑附着，帮助口腔卫生维护。

b．全程使用轻力，上下颌弓丝更换序列为 0.012、0.014、0.016 镍钛圆丝，0.016*0.022、0.017*0.025、0.018*0.025 镍钛方丝，最后使用 0.018*0.025 不锈钢方丝。初始弓丝尺寸较小，循序渐进地更换弓丝尺寸，避免加力导致局部应力过大，加重牙周损害。最后选择以非全尺寸弓丝进行前牙的内收和修复间隙的集中，在相对可控的倾斜移动下实现对牙齿和咬合的调整。

c．上前牙设计内收、压低，下前牙设计小量压低，从而建立正常覆殆覆盖；因左上颌后牙段支抗不足，且骨量较差，选择在有骨量支持的上颌左侧尖牙、上颌左侧第二前磨牙之间植入一颗微种植体以增强左上颌支抗，帮助前牙的内收和上颌中线的左调。

d．近中移动上颌右侧第二磨牙关闭上颌右侧第一磨牙缺牙间隙，伸长并近移上颌左侧第二前磨牙关闭上颌左侧第一前磨牙缺牙间隙。

e．在右上颌后牙段颊腭侧各植入一颗微种植体，进行右上颌后牙压低，调整不对称的殆平面、笑线、下颌及口角线的偏斜。从而提高美学效果。

f．最终修复位点集中在上颌左侧第二前磨牙、上颌左侧第一磨牙、下颌左侧第一磨牙、下颌左侧第二磨牙、下颌右侧侧切牙、下颌右侧第一磨牙六个位点，上颌右侧第二磨牙、下颌右侧第二磨牙由于牙槽骨吸收和费用问题，暂不修复。正畸治疗过程见图 7 ～ 9。

g．2018 年 10 月，42 个月结束正畸治疗，拆除矫治器，采用压模保持器。结束资料见图 10。牙周复查情况稳定，见图 11。

（4）种植阶段：2019 年 1 月，正畸结束三个月后，

图 5　正畸治疗前面像及口内相

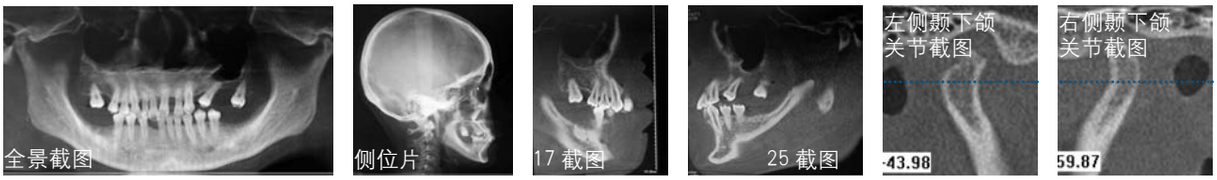

图 6　正畸治疗前影像学资料

图 7　正畸排齐过程口内相

图 8　微种植体辅助上前牙内收及中线调整时的口内相及面像

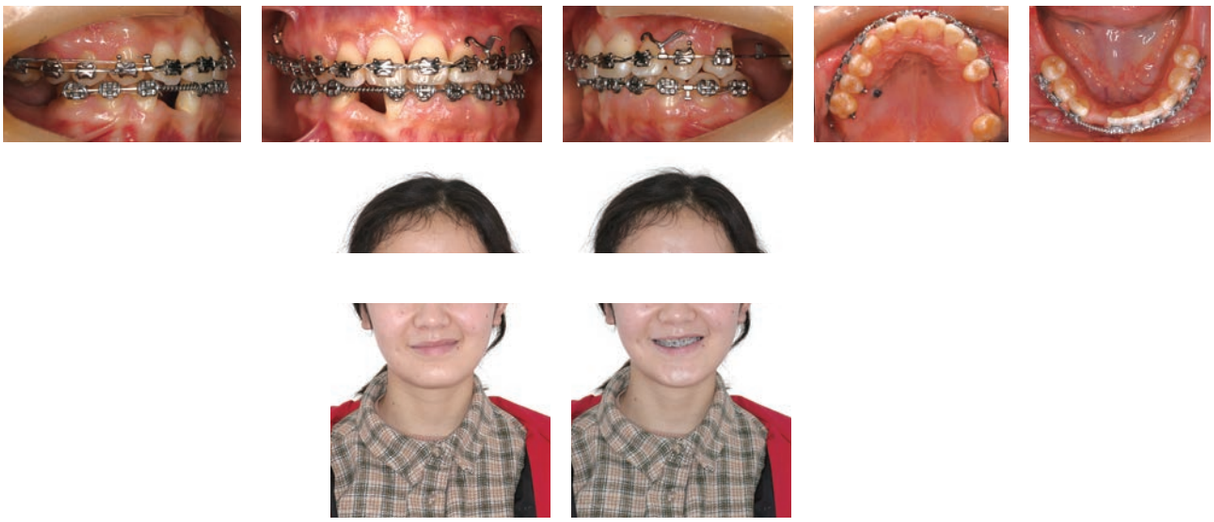

图 9　右上颌增加微种植体植入调整颌平面

图 10　正畸结束口内相及面像

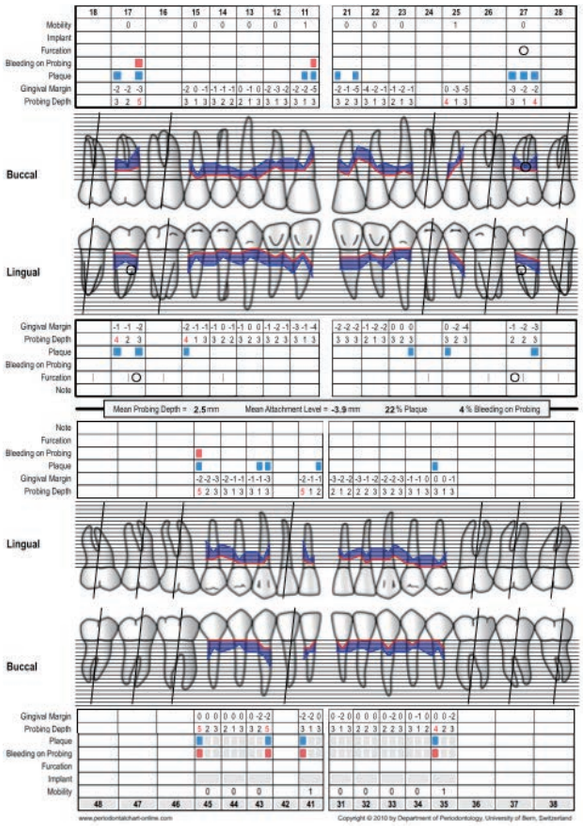

图 11　矫治结束时牙周复查大表

牙周复评显示牙周状态稳定，正畸结果维持良好。缺牙区近远中距离可，殆龈距离可。上颌左侧第二前磨牙、上颌左侧第一磨牙逐级备洞，经牙槽嵴上颌窦提升 +GBR，同期植入皓圣植体，潜入式愈合；下颌左侧第一磨牙、下颌左侧第二磨牙、下颌右侧侧切牙、下颌右侧第一磨牙逐级备洞，植入皓圣植体 +GBR 术；下颌左侧第一磨牙、下颌左侧第二磨牙愈合帽愈合。下颌右侧侧切牙、下颌右侧第一磨牙潜入式愈合。2019 年 7 月完成修复，从而建立了相对完整的牙列。

（5）维持阶段：牙周支持治疗。制定以菌斑控制为导向的整个生命周期的牙周支持计划，见图 12。对患者持续口腔卫生宣教，风险评估，风险为中度，每 3 ～ 6 个月对患者进行牙周和种植体周维护和正畸复查。

2　治疗结果

建立了相对完整的牙列，磨牙、尖牙中性关系，牙列齐，牙弓形态基本对称；尖窝对位良好，无咬合干扰；前牙内收，转矩得以调整，覆殆覆盖正常；上中线基本居中，下中线左偏约 1mm。前伸殆略左偏，前伸及侧方殆均无咬合干扰。侧貌得到了进一步改善，鼻唇颏关系协调。正面口角线及微笑时殆平面仍存在部分偏斜，但口角线、中线及笑线的协调性均得到了较大程度的改善。正畸治疗中软硬组织得到了良好的改建，牙齿得以保存，上颌左侧第二前磨牙伸长前移之后牙周改建良好，牙周支持能力可。牙龈可见明显点彩，上前牙通过压低，术前暴露根面得到了较好的软组织覆盖。治疗结果见图 13 ～ 14。牙周检查见图 15。

经过一年半的追踪回访，患者在维护期，口腔卫生情况良好，牙周种植体周情况稳定，保持器佩戴良好，牙列整齐无移位，患者对治疗效果满意。复查情况见图 16，牙周检查见图 17。

3　分析和讨论

本病例是一例重度牙周炎病例，牙周病变波及范围广，牙周组织破坏严重，同时出现了美观、健康和功能的问题。患者年轻，需提高对治疗的期望，口腔多学科治疗是必然的选择，同时也对多个学科医生之间整体治疗目标的共同制定及治疗中的默契配合提出了较高的要求和挑战。只有将牙周－正畸－修复－维护四个阶段均处理到位，才能最终达到健康、功能、美观、稳定的目标 [2]。

Graetz 等 [3] 发现，侵袭性牙周炎患者在 5 年的牙周维护治疗后，88% 预后较差的患牙都得以保留，而这些研究结果首要前提是患者可以自行进行良好的菌斑控制，并经过规范的系统性牙周治疗。本病例中，患者就诊前口腔卫生清洁意识严重不足，因此治疗中对试保留的牙齿进行牙周基础治疗、手术使其保留的同时，也做了大量的口腔卫生宣教工作。在规范的牙周治疗下，有赖于患者良好的依从性和口腔清洁，牙周状况得到了明显改善，且后期维护良好。

正畸中牙齿的移动，在炎症存在的情况下会使感染进入骨下袋，增加结缔组织的破坏速度，但是在菌斑控制良好、正畸力量适当的情况下不会造成进一步的破坏 [4]。因此有效控制牙周炎症是进行正畸治疗的前提，可降低正畸治疗的风险，也为正畸治疗的顺利开展提供保障。而在牙周炎症控制的基础上，通过正畸治疗移动伸长、移位和倾斜的患牙，可达到牙列排齐，恢复正常邻接关系，减少菌斑堆积，恢复和保持牙周组织健康，恢复咀嚼功能，改善美观的目的。有文献显示，改善牙齿倾斜有助于增加骨的平行度，减轻牙周袋深度，改善牙龈形态，更好的保持口腔卫生；伸长牙齿提高牙槽间隔高度，不损伤邻牙附着组织并减轻骨内缺损，有助于获得更好的牙周支持能力 [5]；Melsen[6] 等研究显示边缘骨丧失的成年患者切牙压入可形成新的结缔组织；

图 12　定期 pmtc 监控并指导菌斑控制

图 13　整体治疗后的口内相及面像

图 14　治疗后的影像学资料

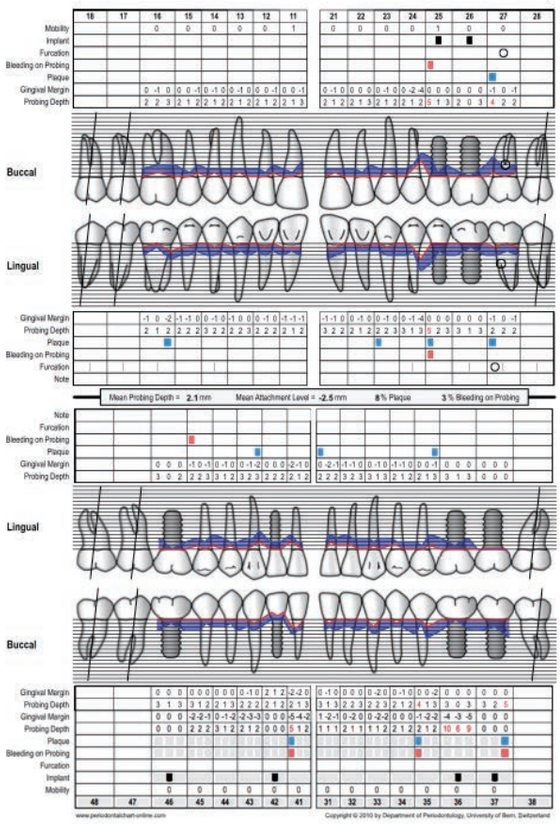

图 15　治疗后的牙周检查大表 jpeg



图 16　保持复查时口内相、面像及功能颌

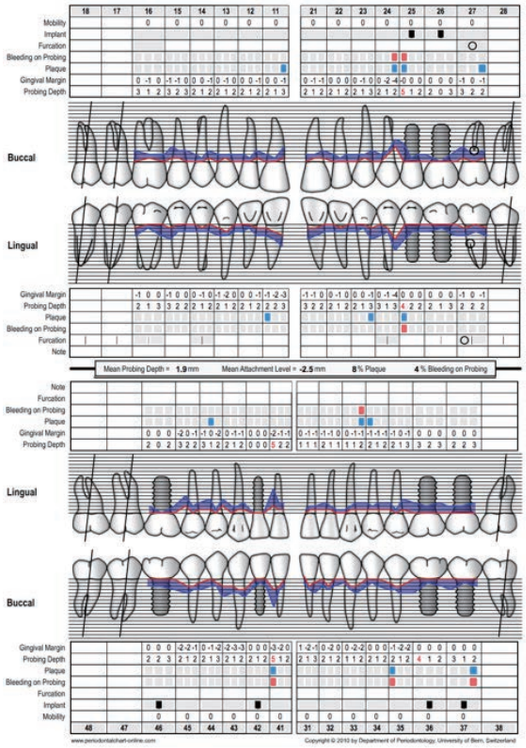

图 17　保持复查时的牙周检查大表

牙齿移出骨缺损区可以促成新骨形成，只是成骨能力有限[7]。病例结果与以上研究结果一致。另外，牙齿脱落、移位、严重咬合紊乱的牙周炎，通过正畸建立良好的咬合，给种植修复开辟间隙，扩大了修复的适应症。

本病例患者牙齿出现了明显的病理性移位，表现为牙齿的前倾、唇倾、伸长等。矫正中牙齿的移动要求倾斜移动为主，前期让倾斜的牙齿竖直，后期对中线、殆平面及牙轴等进行调整，都需要一定程度的倾斜移动来帮助更好地实现矫治目标和治疗中牙周组织的保护。选择使用的 3M MUT 矫治器是一款窄翼的直丝托槽，结合了差动力直丝弓矫治器允许牙齿倾斜移动和传统直丝弓矫治器对牙齿三维控制能力强的特点[8]。与普通直丝托槽相比，MUT 托槽翼更窄，与弓丝之间的摩擦阻力更小，牙齿移动的约束相对小，利于支抗的控制，易于施加轻力；在细丝阶段牙齿可产生的倾斜移动范围大，通过倾斜移动将牙齿移动到相应位置的过程对邻牙或支抗牙影响小。后期，更换到较大尺寸的弓丝时，与差动力直丝弓矫治器相比，又能实现牙齿更好的三维控制，从而更好地完成对牙齿移动的控制。

对于重度牙周炎患者，牙槽骨吸收，牙槽嵴高度降低，阻抗中心向根尖方向移动，支抗强度下降；加之牙齿缺失导致支抗牙数量减少为正畸治疗增加了难度。因此，正畸治疗前需要明确牙齿的移动方向和支抗控制手段。本病例上前牙需要内收，后牙段需要有帮助前牙内收的支抗，且上中线需要左调 3mm，所以左上后牙段支抗要求更高。上颌右侧第二磨牙近远中牙槽骨条件相当，但近中移动可与前牙内收互为交互支抗，且上颌右侧第二磨牙没有对颌牙，近中移动关闭上颌右侧第一磨牙拔牙间隙后可减少修复位点，设计相对合理。左上颌缺失两颗后牙，上颌左侧第二磨牙近中牙槽骨条件较差，前移牙周风险高，因此选择远中竖直上颌左侧第二磨牙，近中预留两个牙位的修复空间。在左上颌牙槽骨条件最好的部位，即上颌左侧尖牙远中高位植入微种体一颗作为左上颌前牙内收和上中线左调的支抗。

本病例中患者正畸治疗时不到 20 岁，非常年轻，治疗除了要达到健康和功能之外，实现对美学效果的追求也是非常重要的目标。患者治疗前殆平面、口角线、笑线及颏部位置有明显偏斜，考虑到在牙周炎症控制的情况下，牙齿的压入移动较安全[6]，所以治疗中在右上颌颊腭侧各植入一颗微种植体，对右上颌后牙进行压低，通过牙齿和颌骨的改变使颌面部的结构和功能产生适应性改建，调整颌面部的偏斜，进而改善面下 1/3 的容貌表现[9]。因患者已过生长期，下颌存在骨性的不对称和偏斜，而关节改建有限，考虑关节适应性，治疗结果中保留了部分殆平面的不对称和下颌的左偏。但美学的改善较为乐观。

健康的牙周组织是种植成功的保证。接受种植的患者要求须达到全口菌斑指数 <20%，全口出血指数 <25%，全口探诊深度 >4mm 位点应该至少控制在 8 个以下[10]。本病例中修复前牙周炎得以控制，口腔环境改善；全口探诊无出血位点，全口探诊深度无 >4mm 位点，全口菌斑指数 <5%，符合种植条件；且患者年轻，又拥有良好的依从性，掌握并坚持使用包括牙线、间隙刷等菌斑控制工具，自我菌斑控制能力强，因此最终选择了种植修复方案。

本病例治疗过程历时将近 5 年半，又经过将近 1 年半的定期复查维护，患者目前牙周状况及种植体理想，牙列及咬合稳定。本病例提示：在复杂的牙周病例治疗过程中需循序渐进，以规范的牙周治疗为基础，尽可能保留患者的天然牙，恢复完整的牙列，让咬合力得到均匀的分散和传导，并可通过合理的牙齿移动设计来实现美学目标。病例也体现了口腔医学中多学科联合治疗的重要性和治疗团队合作的必要性，这样才能为患者提供更好的治疗。

参考文献

[1] Maeda S, Maeda Y, Ono Y, et al. Interdisciplinary treatment of a patient with severe pathologic tooth migration caused by localized aggressive periodontitis[J]. Am J Orthod Denofacial Orthop,2005,127(3):374-384.

[2] 释栋 , 姜若萍 , 王帅 . 慢性牙周炎多学科综合治疗长期观察一例 [J]. 中华口腔医学杂志 , 2012, 47(2):85-89.

[3] Graetz C, Dorfer CE, Kahl M, et al. Retention of questionable and hopeless teeth in compliant patients treated for aggressive periodontitis[J]. J Clin Periodontol, 2011, 38(8): 707-714.

[4] Polson A, Caton J, Polson AP, et al. Periodontal response after tooth movement into infrabony defects[J]. J Periodontol, 1984, 55:197-202.

[5] Artun J, Urbye KS. The effect of orthodontic treatment on periodontal bone support in patients with advanced loss of maginal peirodontium[J]. Am J Orthod Dentofacial Orthop, 1988, 93(2):143-148.

[6] Melson B. Tissue reaction to orthodontic tooth movement-a new paradigm[J]. Eur J Orthod, 2001, 23(6):671-681.

[7] Vanarsdall R, Marks MH, Levitt HL. Uprighting mesially inclined tipped molars[M]//Marks MH, Com H. Atlas of adult orthodotics. Philadelphia:Lea &Febiger, 1989:391-412.

[8] Neugebauer S, Jost-Brinkmann PG, Pätzold B, et al. Plasma versus Halogen Light: the Effect of Different Light Sources on the Shear Bond Strength of Brackets[J]. J Orofac Orthop, 2004, 65(3):223-236

[9] Tanaka E M, Sato S. Longitudinal alteration of the occlusal plane and development of different dentoskeletal frames during growth[J]. Am J Orthod Dentofacial Orthop, 2008, 134(5):602.e1-e11.

[10] Niklaus PL, Lindhe J. Clinical periodontology and implant dentistry[M]. 6th ed. Chichester: John Wiley & Sons, Ltd, 2015:641-650.