儿童口腔医学
优秀病例

一例功能性 III 类错殆畸形患儿的早期矫治

黄仲敏[1, 2]　李小兵[2, 3]

DOI：10.12337/zgkqjxyyzz.2021.03.005

摘　要

目的：本文报道 1 例替牙列期功能性 III 类错殆畸形患者的早期矫治过程。**方法**：该患者使用 FRIII 型功能矫治器进行治疗。评价指标包括对 26 个月主动功能矫治阶段前后及 2年效果维持后的头影测量分析及模型分析。**结果**：FRIII 型功能矫治器治疗替牙列期功能性 III 类错殆畸形时，上颌骨向前生长量有所增加，并且矫治器解除颊肌张力对牙弓宽度的影响，恢复上颌牙弓宽度的自然生长，抑制下颌的生长，治疗后纠正反覆殆反覆盖。**结论**：功能性 III 类错殆畸形早期纠正下颌前伸、协调口周肌肉功能、恢复引导上下颌骨生长能得到良好的错殆畸形矫治结果。

关键词　儿童；早期矫治；功能性 III 类；FRIII 型功能矫治器

1　引言

III 类错殆畸形是指由遗传、全身性疾病及异常环境功能因素等[1, 2]引起，表现为矢状向上下颌牙、牙弓、颌骨的形态、大小、位置异常的一类错殆畸形，主要临床特征为前牙反殆，磨牙近中关系，可能伴有后牙反殆。由于 III 类错殆畸形对颜面美观、咀嚼功能及心理成长的影响最大，是正畸门诊中患者主动求治最多的牙颌畸形之一。临床多按照 Moyers 病因机制分为：骨性、功能性及牙性 III 类错殆畸形三类。其中骨性 III 类错殆畸形主要是由于骨骼发育异常所致，牙性是由于前牙异常排列造成，而功能性 III 类错殆畸形是由于咬合干扰、上下牙弓发育不协调造成。比如个别前牙的咬合干扰

作者单位　[1] 四川大学华西口腔医学院，四川省成都市（610041）
[2] 四川大学华西口腔医院儿童口腔科，四川省成都市（610041）
[3] 四川大学华西口腔医学院口腔疾病国家重点实验室 & 国家口腔疾病临床研究中心，四川省成都市（610041）
通讯作者　李小兵
联系方式　18628031391
电子邮箱　lxb_30@qq.com
通讯地址　四川省成都市武侯区人民南路三段 14 号，610041

（乳替牙期上下乳尖牙磨耗不足或直立）能导致下颌功能性前移，前牙反殆。功能性 III 类错殆畸形的临床表现有肌位和牙位的不调，手推下颌可退至切对切；其上前牙舌向倾斜、下前牙唇倾角度基本正常，这有别于骨性 III 类错殆畸形的上前牙代偿唇倾及下前牙代偿舌倾。临床诊断对 III 类错殆畸形的治疗方法及时机的选择非常重要，正确的临床诊断是良好的临床治疗效果的保证 [3]。

III 类错殆畸形的的治疗原则为早期去除病因、尊重主诉、综合判断合理、选择正确时机，及时尽早治疗 [4]。

本病例报告展示一例替牙列期早期功能性 III 类错殆畸形的矫治。治疗以促进或恢复上颌骨正常生长发育、抑制下颌生长改变下颌生长方向为目标，采用 FRIII 功能矫治器为主要的治疗手段。

2 病例报告

患者，女，7 岁 ，2017 年 1 月以“要求治疗地包天”为诉就诊于四川大学华西口腔医院儿童口腔科早期矫治专科。自诉有头孢过敏史，否认全身疾病史，否认呼吸系统疾病病史；否认乳胶、金属过敏史；否认外伤史；否认乳恒牙替换障碍、牙及颌骨外伤史。有前伸下颌口腔不良习惯史；生长发育状态评估为青春快速生长发育前，第二性征尚未出现。

2.1 口腔颌面部专科检查及影像学检查

（1）面部检查：患儿正面观为均面型，颜面左右对称，瞳孔连线与口裂基本平行，唇齿关系正常，颏部居中，唇颏高稍短。侧面观轻度凹面型，鼻唇角稍大，颏唇沟较浅，下唇软组织紧张，颏部位于颌面区（JPF 区）内稍靠前，上唇位于审美平面稍后，下唇位于审美平面上。口腔功能检查未发现明显异常。

（2）口腔专科检查：患儿为混合牙列初期，口内可见上颌双侧乳中切牙至第二乳磨牙、下颌双侧中切牙和侧切牙、下颌双侧乳尖牙至第二乳磨牙，上下颌四颗第一恒磨牙已萌出，其中上颌右侧乳中切牙上颌右侧乳尖牙牙面可见充填物，上颌右侧乳侧切牙、上颌右侧第一乳磨牙、上颌右侧第二乳磨牙、上颌左侧第一乳磨牙、上颌左侧第二乳磨牙、下颌左侧第二乳磨牙龋坏。下颌双侧第一磨牙殆面深窝沟，殆面色素沉着。

磨牙关系为双侧磨牙近中关系，左侧后牙反殆。前牙关系：上颌尖牙、侧切牙、中切牙与下颌尖牙、侧切牙、中切牙反覆殆、前牙反覆盖 2mm，下颌牙列拥挤 I°。上前牙较为舌倾，下前牙直立。上颌牙弓形态为尖圆形，下颌牙弓形态为卵圆形，上下颌牙弓形态不匹配。上颌腭顶高拱，前腭部直立。

功能检查：下颌可退至切对切，下颌后退后 III 类面型有改善。

（3）模型分析显示上颌牙弓前后段长度发育不足，牙弓中段宽度发育不足；下颌牙弓前段长度较正常偏大，牙弓宽度偏大。

口内软组织牙龈、系带、软腭未见明显异常。口内未见明显肥大扁桃体。

（4）影像学检查：全口牙位曲面体层片显示未见牙数目异常，未见明显牙形态异常。上颌右侧乳侧切牙、上颌右侧第一乳磨牙、上颌右侧第二乳磨牙、上颌左侧第一乳磨牙、上颌左侧第二乳磨牙、下颌左侧第二乳磨牙龋坏。双侧髁突基本对称，未见明显异常。颌骨、牙槽骨未见明显异常（图 1）。头颅侧位片的头影测量 Jarabak 分析显示骨性基本 I 类关系，上下前牙稍舌倾，平均生长型，前后面部生长协调，下颌沿生长轴向前下生长的生长趋势（表 1）。生长发育分期为 CVMSI 期，下颌骨生长的高峰期在此期后的 1 年以上。舌骨位置未见明显异常。侧位片示腺样体、扁桃体肥大，耳鼻喉科会诊未到手术指证，观察。

2.2 诊断

（1）骨性 I 类，功能性 III 类，前牙反殆畸形，轻度凹面型，平均生长型；

（2）安氏 III 类，前牙中度反覆殆反覆盖，功能性下颌前伸；

（3）下颌牙列拥挤 I°，上下牙弓形态不协调，上下前牙舌倾；

（4）腺样体、扁桃体肥大；

（5）上颌右侧乳侧切牙牙近中邻面龋、上颌右侧第一乳磨牙、上颌右侧第二乳磨牙、上颌左侧第一乳磨牙、上颌左侧第二乳磨牙、下颌左侧第二乳磨牙邻殆面龋；

2.3 治疗计划

（1）口腔卫生健康管理。

（2）根据患者的面型、口内情况、模型分析及影像学资料分析综合考虑，制定替牙列早期功能矫形的双期矫治方案。第 I 期矫治：FRIII 功能矫治器，

图 1　患儿治疗前面相、口内照及 X 线片（a. 正面相 .b. 正面微笑相 .c.45° 侧面相 .d.90° 侧面相 .e–j. 口内照 .k. 头颅侧位片 .l. 全口牙位曲面体层片）

表 1　治疗前头影测量分析

测量项目	治疗前测量值	标准值	标准差
骨测量			
SNA	81.9°	82.0	4.0
SNB	79.4°	78.0	4.0
ANB	2.4°	3.0	2.0
Ptm–A（上颌基骨长）	38.4mm	42.0	3.0
Ptm–S	16.4mm	17.0	2.0
PP–FH（上颌平面角）	2.3°	4.0	3.0
PP–GoGn（矢状角）	22.8°	23.0	4.0
OP–SN	23.3°	24.0	4.0
Go–Pog	61.6mm	68.0	4.0
Go–Co	49mm	51.0	5.0
Pcd–S	13.7mm	16.0	2.0
MP–SN	35.2°	35.0	4.0

续表

测量项目	治疗前测量值	标准值	标准差
FMA（FH—MP 下颌平面角）	26.3°	30.0	40.
SGn—FH（Y 轴角）	61.7°	65.0	3.0
NBa—PtGn（面轴角）	89.8°	87.0	3.0
牙测量			
U1—L1（上下中切牙角）	130.6°	122.0	8.0
U1—SN	99.8°	104.8	5.3
U1—NA	1.7mm	4.0	2.0
U1—NA	18°	24.0	5.0
L1—NB	5.5mm	6.0	2.0
L1—NB	29.1°	30.0	6.0
FMIA（L1—FH）	59.3°	53.0	6.0
U1—APo（上中切牙突距）	3.8mm	7.0	2.0
L1—APo（下中切牙突距）	4.7mm	3.0	2.0
U6—Ptm（上颌第一磨牙位置）	11.4mm	11.0	3.0
U1—PP	24.7mm	26.0	2.0
U6—PP	18mm	19.0	2.0
L1—MP	32.6mm	38.0	2.0
L6—MP	25.9mm	30.0	2.0
软组织			
UL—EP(上唇位置)	1.4mm	3.0	2.0
LL—EP（下唇位置）	1.3mm	4.0	2.0
Z—Angle	70.4°	67.0	5.0
FH—N'Pog'（软组织面角）	90.8°	87.0	3.0
N'—Sn—Pog'（软组织面突角）	165.6°	165.0	4.0
面高			
UL—EP（上唇位置）	1.4mm	3.0	2.0
LL—EP（下唇位置）	1.3mm	4.0	2.0
Wits（AO—BO）	—6.3mm	—1.0	0.0
FH—N'Pog'（软组织面角）	90.8°	87.0	3.0
N'—Sn—Pog'（软组织面突角）	165.6°	165.0	4.0
Jarabak 分析			
Sum= 鞍角 + 关节角 + 下颌角	395.3°	396.0	6.0
Ar—S/Ar—Go_ȯ（下颌支 / 后颅底比）	73.5%	75.0	0.0
Go_ȯ—Me/S—N（下颌体 / 前颅底比）	112.9%	100.0	0.0
S—Go_ȯ/N—Me(FHI 后前面高比)	64.9%	63.5	1.5
SN—Y axis（Y 轴角）	70.6°	68.6	3.1

配合肌功能训练，改善上颌牙弓长度宽度发育不良，抑制下颌骨发育，促进上颌骨发育，协调上下颌骨关系，纠正上下前牙为正常覆殆覆盖。第 II 期矫治：视情况考虑使用固定或隐形正畸综合矫治，排齐上下颌牙列，调整后牙咬合为 I 类关系，达到咬合正常。

2.4　治疗过程

本病例 I 期矫治包括 26 个月主动功能矫治阶段及 2 年效果维持阶段。该患儿在混合牙列早期矫治使用 FRIII 功能矫治器纠正前牙反殆（图 2）。该矫治器主要作用：通过咬合重建，调整口周肌肉的动力平衡、建立正常的口腔功能间隙、促进上颌基骨的生长、调整下颌位置、控制下颌生长。

患儿矫治每 3 月复诊一次，检查上下牙咬合，复诊通过调整腭弓、上颌唇挡、以及下颌唇侧丝来调整矫治器就位及与口腔软组织关系，持续进行口腔卫生健康管理，监控乳恒牙龋坏情况，嘱咐患儿保持口腔卫生，对患儿及家属行口腔卫生宣教。

主动矫治 26 月后，患者的前牙反覆殆反覆盖基本解除，前牙轻度覆殆覆盖，颈椎片显示患儿 CVMS 分期为 II 期，青春发育高峰期在此期 1 年之内，所以患儿生长发育尚未结束，下颌仍然有向前下的生长潜力[5,6]，佩戴 FRIII 矫治器，继续进行口内疗效的维持（图 3）。

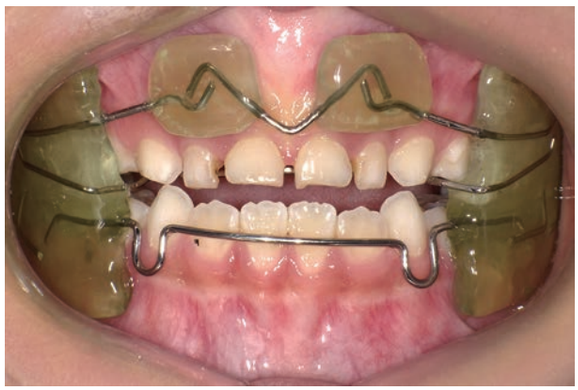

图 2　试戴矫治器

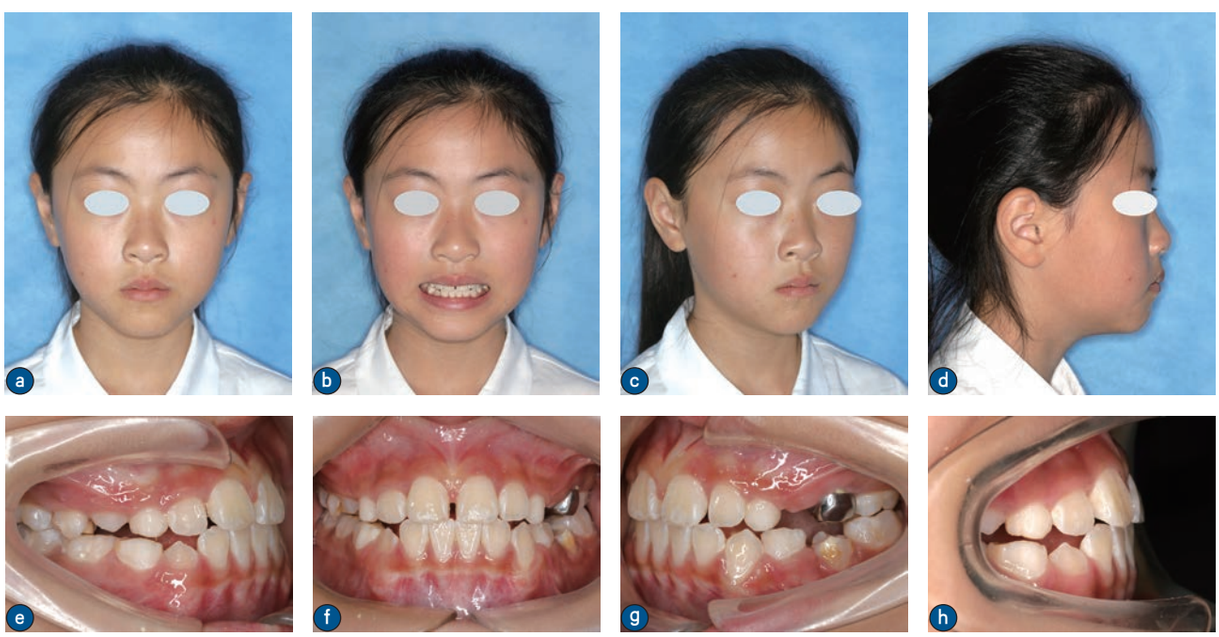

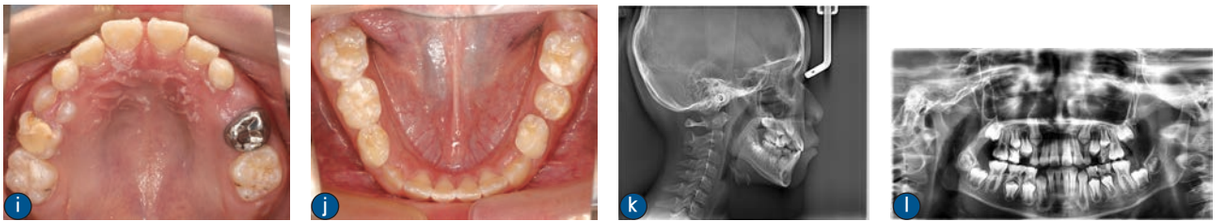

图 3　患儿治疗后面相、口内照及 X 线片，前牙反殆畸形解除，前牙浅覆殆覆盖，面型改善（a. 正面相 .b. 正面微笑相 .c.45° 侧面相 .d.90° 侧面相 .e–j. 口内照 .k. 头颅侧位片 .l. 全口牙位曲面体层片）

FRIII 功能矫治器维持效果阶段为 2 年，即患者 11 岁时，前牙覆殆覆盖正常，颈椎片为 CVMS III 期，患者下颌骨生长发育高峰期结束，停止戴用除矫治器，结束 I 期矫治。取模拍 X 片分析（图 4）。

2.5　矫治效果分析

（1）患者上颌 III 类错殆得到纠正，前牙反覆殆反覆盖得到纠正，全口牙齿排列基本整齐，上、下颌牙弓形态匹配，磨牙、尖牙中性关系，咬合关系良好。前伸及侧方咬合无干扰。颏肌放松，鼻唇角变小，颏唇沟变浅，侧貌改善明显（图 4）。

（2）分别在治疗 26 个月及 I 期效果维持 2 年后，拍摄头颅侧位片。使用智贝云自动定点头影测量软件对治疗前后的头颅侧位片，选择华西分析法及 Jarabak 分析 [4,7,8] 进行头影测量分析，测量结果如表 2 所示。

头影测量结果显示：矫治前后 ANB 角度增大 2.6°，维持在正常范围内。患者骨性 I 类面型更协调。Wit 值从 −6.3 改变至 1.8（正常范围为 −1.4±2.8），上下颌骨关系偏安氏 II 类。口内检查前牙反覆殆反覆盖、后牙反殆解除。U1–SN 为 112.1°，U1–NA 角度为 25.4°，上中切牙内倾改善，UL–EP 增加 0.4mm，上唇位置改善。FMIA 角从 59.3° 增加至 65.7°（正常值为 68°），下颌中切牙内倾改善。Jarabak 分析表明面部生长型保持协调正常生长（表 2）。

矫治前后头影测量重叠图显示患者在矫治过程中，颅颌面为向前、向下的生长；下颌后下旋转不明显，面下 1/3 高度维持在正常范围内。上颌相对于下颌向前的生长量更大，前牙反覆殆反覆盖改善。矫治维持 2 年后，面型基本维持，前牙覆殆覆盖增加，面型更协调（图 5）。

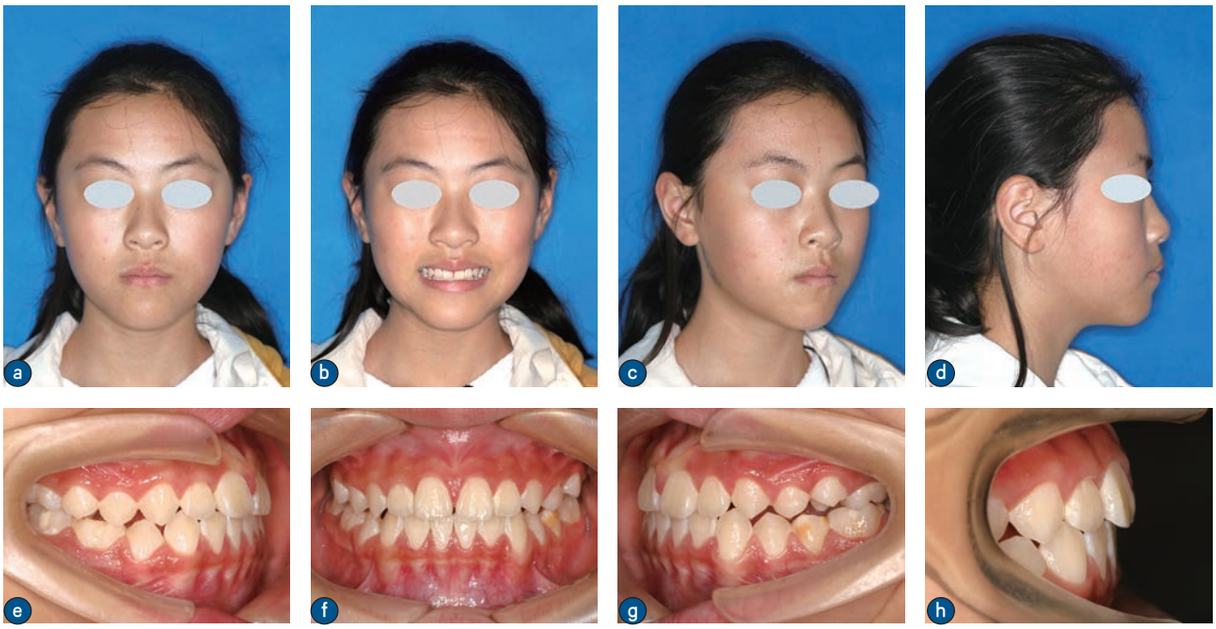

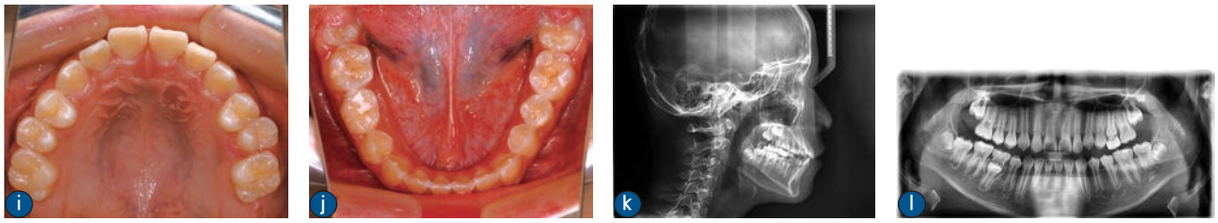

图 4　患儿治疗维持两年面相、口内照及 X 线片，前牙覆殆覆盖基本正常，侧貌基本正常（a. 正面相 .b. 正面微笑相 .c.45° 侧面相 .d.90° 侧面相 .e–j. 口内照 .k. 头颅侧位片 .l. 全口牙位曲面体层片）

表 2　治疗前、中、后头影测量分析比较

测量项目	治疗前测量值			标准值	标准差
	治疗前	治疗后	治疗后保持两年		
骨测量					
SNA	81.9°	83.5° ↑ 1.6	86.7° ↑ 4.8	82.0	4.0
SNB	79.4°	80.5° ↑ 1.1	81.7° ↑ 2.3	78.0	4.0
ANB	2.4°	3.1° ↑ 0.7	5.0° ↑ 2.6	3.0	2.0
Ptm–A（上颌基骨长）	38.4mm	38.6mm ↑ 0.2	45.3mm ↑ 6.9	42.0	3.0
Ptm–S	16.4mm	17.4mm ↑ 1	16.1mm ↓ 0.3	17.0	2.0
PP–FH（上颌平面角）	2.3°	1.2° ↓ 1.1	–2.5° ↓ 4.8	4.0	3.0
PP–GoGn（矢状角）	22.8°	26.6° ↑ 3.8	26.8° ↑ 4	23.0	4.0
OP–SN	23.3°	20.5° ↓ 2.8	12.9° ↓ 10.4	24.0	4.0
Go–Pog	61.6mm	64.3mm ↑ 2.7	68.5mm ↑ 6.9	68.0	4.0
Go–Co	49mm	52.5mm ↑ 3.5	55.3mm ↑ 6.3	51.0	5.0
Pad–S	13.7mm	13.9mm ↑ 0.2	17.6mm ↑ 3.9	16.0	2.0
MP–SN	35.2°	38.7° ↑ 3.5	37.2° ↑ 2	35.0	4.0
FMA（FH–MP 下颌平面角）	26.3°	30.0° ↑ 3.7	26.8° ↑ 0.5	30.0	4.0
SGn–FH（Y 轴角）	61.7°	63.7° ↑ 2	60.4° ↓ 1.3	65.0	3.0
NBa–PtGn（面轴角）	89.8°	86.0° ↓ 3.8	89.0° ↓ 0.8	87.0	3.0
牙测量					
U1–L1（上下中切牙角）	130.6°	132.2° ↑ 1.6	123.3° ↓ 7.3	122.0	8.0
U1–SN	99.8°	103.3° ↑ 3.5	112.1° ↑ 12.3	104.8	5.3
U1–NA	1.7mm	3.0mm ↑ 1.3	3.6mm ↑ 1.9	4.0	2.0
U1–NA	18°	19.8° ↑ 1.8	25.4° ↑ 7.4	24.0	5.0
L1–NB	5.5mm	5.3mm ↓ 0.2	7.0mm ↑ 1.5	6.0	2.0
L1–NB	29.1°	25.0° ↓ 4.1	26.4° ↓ 2.7	30.0	6.0
FM1A(L1–FH)	59.3°	64.1° ↑ 4.8	65.7° ↑ 6.4	53.0	6.0
U1–APo（上中切牙突距）	3.8mm	5.9mm ↑ 2.1	7.5mm ↑ 3.7	7.0	2.0
L1–APo（下中切牙突距）	4.7mm	4.2mm ↓ 0.5	4.2mm ↓ 0.5	3.0	2.0
U6–Ptm（上颌第一磨牙位置）	11.4mm	13.6mm ↑ 2.2	17.9mm ↑ 6.5	11.0	3.0

续表

测量项目	治疗前测量值			标准值	标准差
	治疗前	治疗后	治疗后保持两年		
U1—PP	24.7mm	27.2mm ↑ 2.5	28.2mm ↑ 3.5	26.0	2.0
U6—PP	18mm	21.3mm ↑ 3.3	24.3mm ↑ 6.3	19.0	2.0
L1—MP	32.6mm	35.4mm ↑ 2.8	37.6mm ↑ 5	38.0	2.0
L6—MP	25.9mm	26.0mm ↑ 0.1	24.0mm ↓ 19	30.0	2.0
软组织					
UL—EP（上唇位置）	1.4mm	4.3mm ↑ 2.9	1.8mm ↑ 0.4	3.0	2.0
LL—EP（下唇位置）	1.3mm	5.3mm ↑ 4	2.3mm ↑ 1	4.0	2.0
Z—Angle	70.4°	66.5° ↓ 3.9	75.7° ↑ 5.3	67.0	5.0
FH—N'Pog'（软组织面角）	90.8°	92.3° ↑ 1.5	94.2° ↑ 3.4	87.0	3.0
N'—Sn—Pog'（软组织面突角）	165.6°	160.0° ↓ 5.6	164.5° ↑ 1.1	165.0	4.0
面高					
UL—EP（上唇位置）	1.4mm	4.3mm ↑ 2.9	1.8mm ↑ 0.4	3.0	2.0
LL—EP（下唇位置）	1.3mm	5.3mm ↑ 4	2.3mm ↑ 1	4.0	2.0
Wits(AO—BO)	—6.3mm	—4.9mm ↑ 1.4	1.5mm ↑ 7.8	—1.0	0.0
FH—N'Pog'（软组织面角）	90.8°	92.3° ↑ 1.5	94.2° ↑ 3.4	87.0	3.0
N'—Sn—Pog'（软组织面突角）	165.6°	160.0° ↓ 5.6	164.5° ↓ 1.1	165.0	4.0
Jarabak 分析					
Sum= 鞍角 + 关节角 + 下颌角	395.3°	398.9° ↑ 3.6	397.4° ↑ 2.1	396.0	6.0
Ar—S/Ar—Go_ȯ（下颌支 / 后颅底比）	75.3%	75.7% ↑ 0.4	88.9% ↑ 13.6	75.0	0.0
Go_ȯ—Me/S—N（下颌体 / 前颅底比）	112.9%	117.7% ↑ 4.8	117.7% ↑ 4.8	100.0	0.0
S—Go_ȯ/N—Me（FHI 后前面高比）	64.9%	63.2% ↓ 1.7	64.6% ↓ 0.3	63.5	1.5
SN—Y axis（Y 轴角）	70.6%	72.4° ↑ 1.8	70.8° ↑ 0.2	68.6	3.1

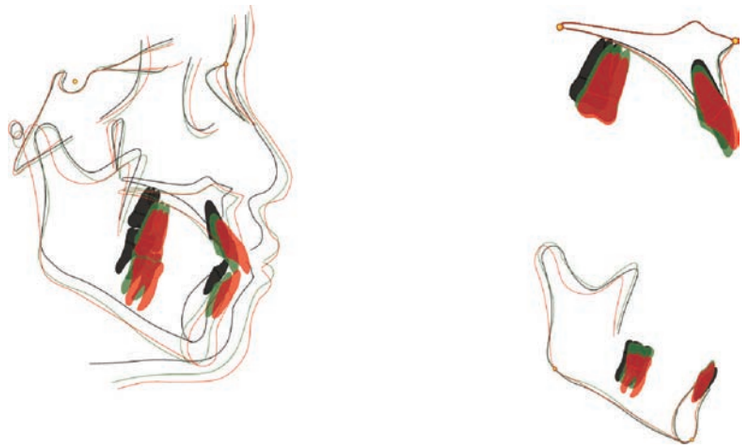

图 5　治疗前、中、后头影测量结果重叠图，上下颌向前下生长，上颌生长更多，面型改善（黑色：初诊．绿色：主动矫治结束．红色：矫治维持两年后）

（3）模型分析显示：FRIII 矫治后，上颌牙弓中段的宽度发育不足明显改善，对于上颌牙弓长度发育不足改善明显（表 3）。

3　讨论

III 类错殆畸形从机制上可以分为 3 种，即牙性、骨性和功能性 III 类错殆畸形，因而针对 3 种不同的 III 类错殆畸形就有不良口腔功能矫治器、矫形力矫治器、正畸机械力矫治器 3 种不同的矫治器 [9,10]。FRIII 功能性矫治器主要适应证是处于生长发育高峰期，上颌轻度发育不足、下颌基本正常或轻度前突，以及功能性下颌前突的患者 [4,11]。

替牙列期是治疗 III 类错殆畸形最为重要的时期，其治疗重点是分析错殆机制，针对不同机制制定矫治策略。III 类错殆畸形要求及时矫治，尤其是功能性前牙反殆畸形，贻误治疗时机会进一步形成影响面容的骨性 III 类错畸殆形 [12,13]。对于骨性及功能性前牙反殆畸形，临床治疗要引导控制上下颌骨生长，即矫形治疗，通过刺激上颌骨周围骨缝生长及上颌向前生长，抑制下颌骨向前向下生长 [2,4]。

本病例初诊为非家族遗传性的替牙列期功能性 III 类错殆畸形，骨性 I 类，轻中度反覆殆反覆盖，上下前牙内倾，直面型，上颌牙弓宽度长度发育不足的病例。使用 FRIII 功能矫治器，主要是通过后退位作殆重建，利用颊屏解除颊肌及唇肌对牙弓的肌力，重建上下颌骨及牙槽骨生长发育生理空间，在患者生长发育过程中，恢复及刺激牙槽骨与基骨的宽度长度生长，达到纠正上下颌骨发育异常和前牙反殆。

根据“牙弓 / 牙槽骨弓塑形”的矫治理念 [14]，即在儿童生长发育过程中，去除影响上下颌牙弓、牙槽骨弓、牙的不良环境因素，恢复牙弓的正常生长发育，有利于正常上下咬合关系的建立。此外，FRIII 功能矫治器能促进或恢复上颌骨向前发育，咬合重建后能抑制下颌骨生长。

对该患者来说，该矫治器对上颌牙弓的宽度、长度发育不足改善明显。其矫治机制源于 FRIII 功能矫治器颊屏结构能解除颊肌张力对牙弓宽度的影响，恢复上颌牙弓宽度的自然生长。临床治疗的效果可以看作是牙弓恢复正常生长，颊屏对牙弓宽度正常生长也有促进作用 [4]。

对于替牙列期的功能性 III 类错殆畸形的早期矫治，医者应该基于正确的诊断及生长发育的合理判断，恢复上颌骨的正常生长发育，可以获得理想的非拔牙、非手术、美观、稳定、功能协调的治疗效果。

利益冲突：所有作者均声明不存在利益冲突

表 3　矫治前后及保持两年的牙弓长度、宽度测量

（“+”表示治疗后较治疗前增加，“−”表示治疗后较治疗前减小）（单位：mm）

	牙弓长度				牙弓宽度			
	上颌		下颌		上颌		下颌	
	2017vs 2019	2017vs 2021	2017vs 2019	2017vs 2021	2017vs 2019	2017vs 2021	2017vs 2019	2017vs 2021
前段（乳尖牙）	+3.37	+0.92	−0.17	+0.16	+4.9	+5.2	−0.27	−0.01
中段（第一乳磨牙）	+3.04	+3.22	+0.49	+0.5	+6.02	+5.3	+0.07	+1
后段（第一恒磨牙）	+5.55	+5.38	−1.06	−1.02	+1.92	+3.63	+0.28	+1.14

参考文献

[1] D’onofrio L. Oral dysfunction as a cause of malocclusion[J]. Orthod Craniofac Res, 2019, 22 Suppl 1: 43-48.

[2] William R. Proffit H W F J. Contemporary orthodontics, sixth edition[M]. Netherlands: Elsevier, 2018: 828.

[3] Kapur A, Chawla H S, Utreja A, et al. Guiding the Child’s Teeth with Class III Dental Malocclusion into Correct Occlusion: A Clinician’s Parenting[J]. J Clin Pediatr Dent, 2018, 42(1): 72-78.

[4] 陈扬熙著 . 口腔正畸学 基础、技术与临床 [M]. 北京 : 人民卫生出版社 , 2012: 783.

[5] Katsadouris A, Halazonetis D J. Geometric morphometric analysis of craniofacial growth between the ages of 12 and

14 in normal humans[J]. Eur J Orthod, 2017, 39(4): 386-394.

[6] Hwang S, Jang W, Choi Y J, et al. A longitudinal comparison of body height growth of orthodontically treated Class I and Class III adolescents compared with the general population[J]. Am J Orthod Dentofacial Orthop, 2019, 156(3): 383-390.

[7] Inoue Y, Deguchi T, Hartsfield J J, et al. Analysis of pretreatment factors associated with stability in early class III treatment[J]. Prog Orthod, 2021,22(1): 23.

[8] Sarilita E, Rynn C, Mossey P A, et al. Facial average soft tissue depth variation based on skeletal classes in Indonesian adult population: A retrospective lateral cephalometric study[J]. Leg Med (Tokyo), 2020, 43: 101665.

[9] 冯忠梁国谦 . FRIII 矫治轻度骨性安氏 III 类错殆临床疗效的头影测量分析 [J]. 实用医学杂志 , 2005(16): 1829-1831.

[10] Pellegrino M, Caruso S, Cantile T, et al. Early Treatment of Anterior Crossbite with Eruption Guidance Appliance: A Case Report[J]. Int J Environ Res Public Health, 2020,17(10).

[11] Grippaudo M M, Quinzi V, Manai A, et al. Orthodontic treatment need and timing: Assessment of evolutive malocclusion conditions and associated risk factors[J]. Eur J Paediatr Dent, 2020, 21(3): 203-208.

[12] Cruz C V, Mattos C T, Maia J C, et al. Genetic polymorphisms underlying the skeletal Class III phenotype[J]. Am J Orthod Dentofacial Orthop, 2017,151(4): 700-707.

[13] Rongo R, D'antò V, Bucci R, et al. Skeletal and dental effects of Class III orthopaedic treatment: a systematic review and meta-analysis[J]. J Oral Rehabil, 2017, 44(7): 545-562.

[14] 李小兵 . 牙弓 / 牙槽骨弓的塑形矫治——基于牙弓形态发育不良的儿童错 (拾) 畸形诊断与阻断治疗 [J]. 华西口腔医学杂志 , 2016, 34(6): 556-563.