优秀病例

# 头颈部恶性肿瘤放疗患者口腔健康维护 1 例

朱　磊　帅　逸　金　磊*

**摘　要**

本病例报道一例系统性口腔健康维护策略在头颈部恶性肿瘤患者调强放疗中的临床应用。47 岁女性鼻咽癌（$T_2N_2M_0$）患者拟行放射治疗，放疗前经口腔科协同诊疗，进行全面口腔健康评估与疾病控制，制作个性化口腔定位支架、氟化物托盘，在放疗期间及放疗术后，全程给予口腔健康管理，术后 3 年定期随访，患者的口腔健康状态良好，达到了预期的诊疗与维护效果，未因放疗相关口腔并发症影响患者的术后生存质量。

**关键词**　口腔健康维护；个性化口腔定位支架；氟化物托盘；头颈部恶性肿瘤；放射治疗

## 1　引言

头颈部恶性肿瘤是常见的恶性肿瘤之一，发病率约为全身恶性肿瘤的 7%，有学者预测 2022 年中国将新增 37.2 万头颈部恶性肿瘤患者，比 2015 年增加 36.2%[1,2]。随着治疗方法和技术的不断发展，头颈部恶性肿瘤患者生存率显著提升[3,4]，目前，5 年生存率超过 50%[5]。放射治疗简称放疗，是治疗头颈部恶性肿瘤的主要手段之一，在取得良好疗效的同时，也伴随着口腔黏膜炎、口干症、张口受限、放射性龋齿、放射性骨坏死等并发症，严重影响患者的生存质量[6-11]，而肿瘤周围正常组织受到辐射是导致口腔并发症的直接因素。

口腔定位支架是应用于头颈部放疗患者的个性

作者单位　南京大学医学院附属金陵医院，南京大学医药生物技术国家重点实验室
*通讯作者　金磊
联系方式　025-80861166
电子邮箱　ljin@nju.edu.cn
通讯地址　江苏省南京市玄武区中山东路 305 号，210000
基金项目　国家自然科学基金（82071094）；江苏省第六期“333 高层次人才培养工程”（（2022）2-460 号）

化订制装置，可将健康组织推离高剂量放疗靶区，降低其受照剂量，从而保护肿瘤周围正常组织，减少或减轻口腔并发症[12–15]；定位支架还可防止上、下颌骨之间空间位置的移动，从而确保下颌骨在放疗周期内的定位始终是精确、稳定、可重复的[16]。本文介绍一例应用系统性口腔健康维护策略的鼻咽癌放疗患者病例，对其进行系统评估与术前疾病控制、订制个性化放疗支架及氟化物托盘、全程口腔诊疗及健康维护，维持患者良好的口腔健康环境，避免放疗后严重口腔并发症的发生。该技术的应用可为临床推广提供参考，也体现了口腔健康维护在恶性肿瘤放疗患者健康管理中的重要地位。

## 2　临床资料

### 2.1　一般资料

患者女性，47 岁，接南京大学医学院附属金陵医院耳鼻喉科会诊，要求行放疗前口腔检查。2018 年 10 月，患者因晨起回吸涕中带血，于南京大学医学院附属金陵医院耳鼻喉科就诊，诊断为鼻咽癌（$T_2N_2M_0$）；已经一期化疗，拟行放射治疗，就诊于南京大学医学院附属金陵医院口腔科，行放疗前口腔检查与治疗。否认全身系统性疾病与药物过敏史等。该研究已获得南京大学医学院附属金陵医院伦理委员会批准（2017NZKY–005–02），患者已阅读知情同意书并签字确认。

### 2.2　检查

患者张口度 40mm，牙列 $\underline{7\text{—}\!\!+\!\!\!+\!\!\!

离子充填，调殆抛光；全口龈上、龈下超声波洁治，抛光上药；局麻下拔除 38。

口腔放疗定位支架制作：藻酸盐材料（Cavex，荷兰）制取患者上、下颌印模，并灌注石膏模型（Heraeus Kulzer，德国），蜡堤制取患者后牙区最大开口度 1/2 到 2/3 状态下的咬合记录，转移上殆架，制作个性化口腔定位支架蜡型，蜡型由双侧后牙开口蜡堤和压舌板组成。开口蜡堤上颌覆盖两侧尖牙至第一磨牙，下颌覆盖两侧第一磨牙间的所有牙齿，边缘包绕牙齿颊舌面殆向 1/3。压舌板连接两侧开口蜡堤，后 1/3 下压，下压角度 30°～45°。支架蜡型完成后，在患者口内试戴，根据患者耐受程度调整压舌板下压角度（角度尽量向下压舌），调改合适后装盒，热凝基托树脂（Dentsply，美国）充塑、固化、抛光，完成后交付患者，在放疗期间佩戴使用[16]。

氟化物托盘制作：上、下颌石膏模型牙列蜡填倒凹后，1mm 厚度压膜片（Scheu，德国）压制牙列托盘，修剪抛光。

调强放疗（intensity modulated radiotherapy，IMRT）：患者佩戴开口压舌支架，利用三维激光定位系统和头颈肩热塑面网摆位并固定后，CT 扫描定位，勾画放疗靶区及口周正常组织（图 2）。IMRT 采用 PHILIPS 公司的 PINNACLE 逆向治疗系统，采用 7 野调强放射治疗。计划靶区总剂量为 66Gy，分 30 次完成，每周 5 次，每次 2.2Gy。

### 2.5　治疗前准备、结果、随访及转归

#### 2.5.1　放疗前口腔治疗及准备

经宣教和治疗后，患者全口卫生情况良好，口内无明显龋坏，牙周未见明显异常（图 3）；患者能够熟练佩戴口腔放疗定位支架及氟化物托盘（图 4），

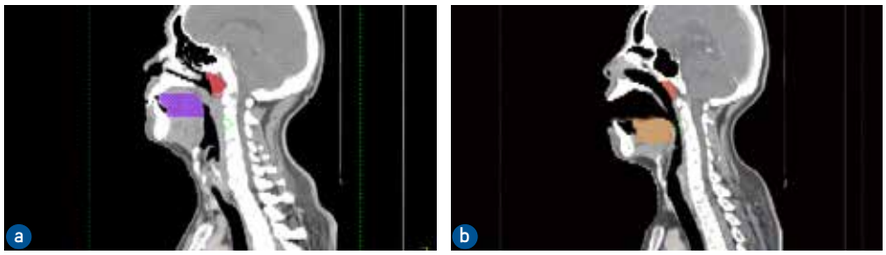


图 2　放疗 CT 扫描定位图

a. 未佩戴支架，红色区域为放疗靶区，紫色区域为未戴支架舌体位置；b. 佩戴支架，红色区域为放疗靶区，黄色区域为戴支架后舌体位置

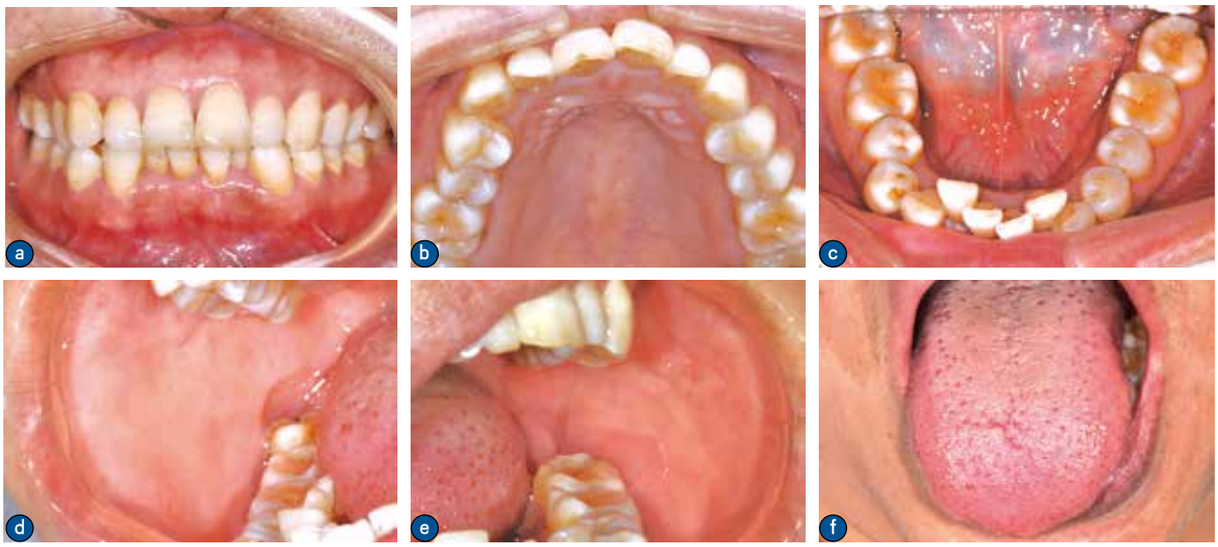


图 3　放疗前口腔治疗后患者口内检查

a. 正面口内咬合；b. 上颌牙列；c. 下颌牙列；d. 右侧口内照；e. 左侧口内照；f. 舌黏膜

图 4　放疗前试戴定位支架和氟化物托盘
a. 佩戴口腔放疗定位支架；b. 佩戴氟化物托盘

氟化物托盘配合含 0.5% 氟化物凝胶或含氟泡沫，每晚刷牙后佩戴 10 分钟。坚持每日 7–7–7 开口训练（即大张口训练，每天 7 组，每组 7 次，每次 7 秒），正确使用牙刷、牙线、漱口液等；了解常见放疗并发症及应对措施。

### 2.5.2　放疗结束后 1 日复查

患者张口度 38mm，全口卫生情况尚可；Ⅲ级黏膜炎，双侧颊部、舌体、口底黏膜红斑，上覆白色假膜；Ⅱ级口干症，黏膜湿润度稍差，口底少量唾液呈泡沫状；自述味觉减退，进食均偏咸味（图 5）。黏膜炎和口干症采用 Common Toxicity Criteria, Version 2.0 进行分级[32]。

### 2.5.3　放疗结束后 1 个月复查

患者张口度 37mm，全口卫生情况尚可；Ⅱ级黏膜炎，左侧舌缘后方可见一直径约 5mm 的溃疡（图 6f 箭头所指处）；Ⅲ级口干症，口腔黏膜少光泽，口底唾液量少，呈粘丝状，进食无味，稍感咸、苦味（图 6）。处置：全口龈上、龈下超声波洁治，抛光上药。

### 2.5.4　放疗结束后 3 个月复查

患者张口度 38mm，全口卫生情况尚可；黏膜未见明显红斑或溃疡；Ⅲ级口干症，口腔黏膜少光泽，口底唾液量少、呈粘丝状，自述进食或讲话时需饮水，进食无味（图 7）。

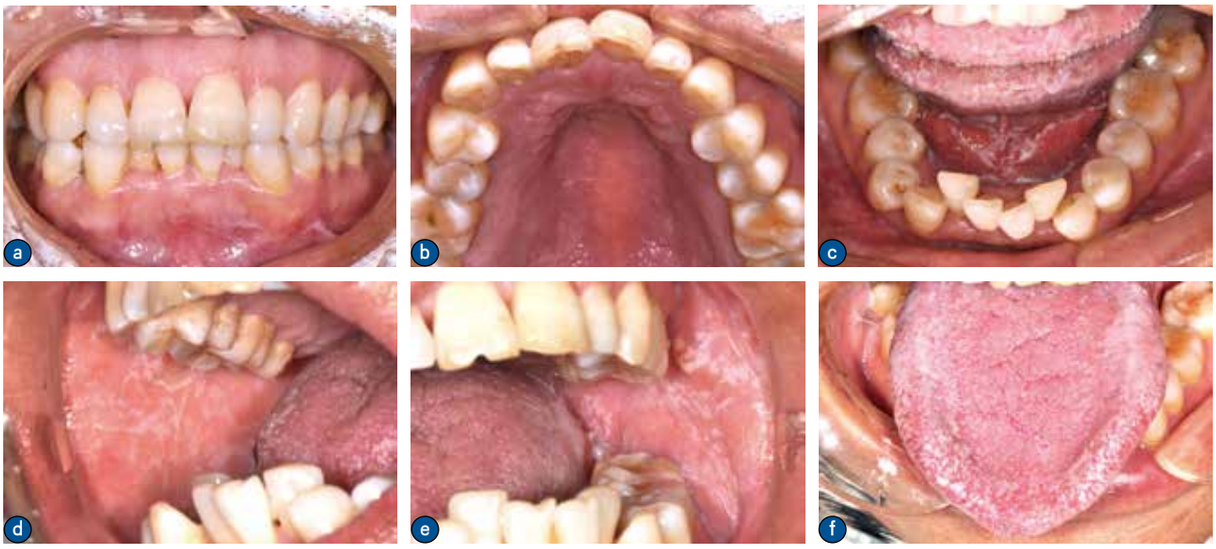

图 5　放疗结束后 1 日复诊患者口内照片
a. 正面口内咬合；b. 上颌牙列；c. 下颌牙列；d. 右侧口内照；e. 左侧口内照；f. 舌黏膜

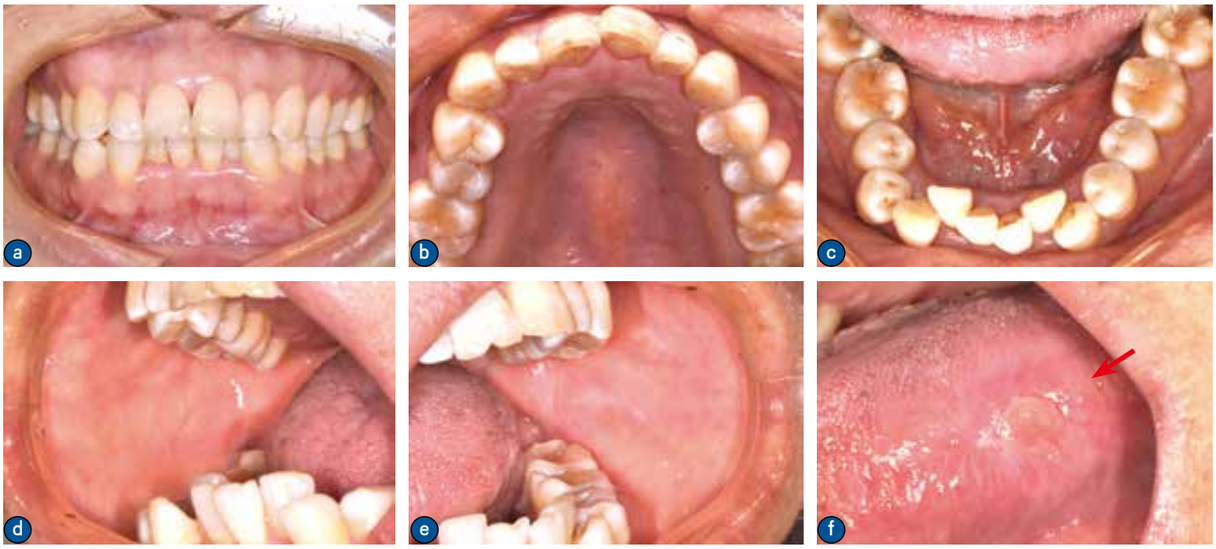

图 6　放疗结束后 1 个月复诊患者口内照片

a. 正面口内咬合；b. 上颌牙列；c. 下颌牙列；d. 右侧口内照；e. 左侧口内照；f. 舌黏膜（箭头所指处为溃疡）

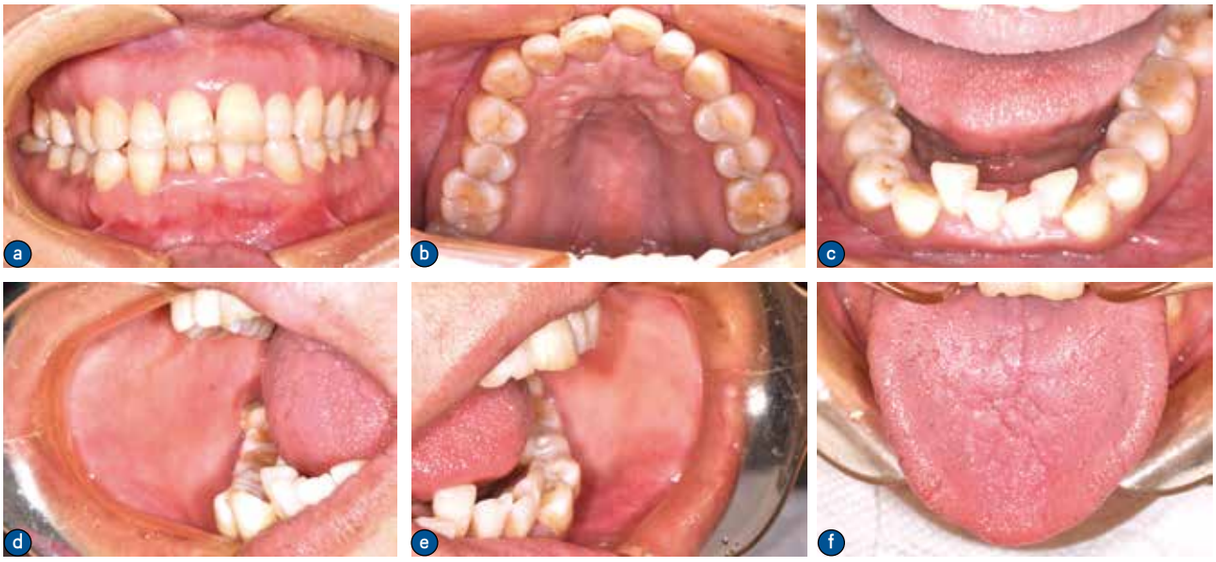

图 7　放疗结束后 3 个月复诊患者口内照片

a. 正面口内咬合；b. 上颌牙列；c. 下颌牙列；d. 右侧口内照；e. 左侧口内照；f. 舌黏膜

#### 2.5.5　放疗结束后 6 个月复查

患者张口度 39mm，全口卫生情况尚可；黏膜未见明显红斑或溃疡；Ⅱ级口干症，口腔黏膜湿润度稍差，口底唾液量少、呈泡沫状，进食稍感咸、辣味（图 8）。处置：全口龈上、龈下超声波洁治，抛光上药；更新氟化物托盘。

#### 2.5.6　放疗结束后 2 年复查

患者张口度 39mm，全口卫生情况尚可；Ⅰ级口干症，口腔黏膜湿润度正常，口底唾液正常，自述轻微口干，味觉正常，不能食用辛辣刺激食物（图 9）。处置：全口龈上、龈下超声波洁治，抛光上药；更新氟化物托盘。

图 8　放疗结束后 6 个月复诊患者口内照片

a. 正面口内咬合；b. 上颌牙列；c. 下颌牙列；d. 右侧口内咬合；e. 左侧口内咬合；f. 右侧口内黏膜；g. 左侧口内黏膜

图 9　放疗结束后 2 年复诊患者口内照片

a. 正面口内咬合；b. 上颌牙列；c. 下颌牙列；d. 右侧口内咬合；e. 左侧口内咬合

#### 2.5.7　放疗结束后 3 年复查

患者张口度 40mm，全口卫生情况尚可；Ⅰ级口干症，口腔黏膜湿润度正常，口底唾液正常，自述轻微口干，味觉正常（图 10）。处置：龈上、龈下洁治，抛光上药；更新氟化物托盘。

## 3　讨论

目前，放疗方法与技术发展迅速，可采用 IMRT 精确定位头颈部肿瘤靶区，从多个方向将高剂量放射线集中照射在肿瘤靶区，同时将周围正常结构的剂量限制在其耐受范围内，从而在保证肿瘤靶区的放射剂量的同时，更好地保护周围重要器官，减少和减轻放疗后并发症[17]。但是，由于头颈部组织解剖结构复杂，功能器官交联集中，所以唾液腺、舌体、口腔黏膜、颌骨、牙齿等口腔软硬组织常常被勾画到计划放疗靶区中[18]。当肿瘤毗邻的口腔正

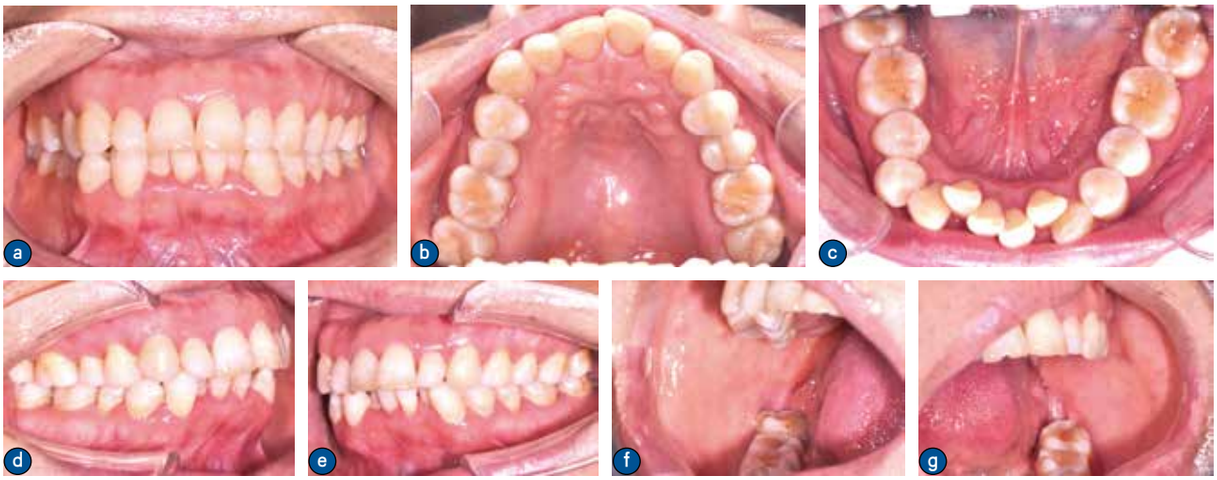

图 10　放疗结束后 3 年复诊患者口内照片

a. 正面口内咬合；b. 上颌牙列；c. 下颌牙列；d. 右侧口内咬合；e. 左侧口内咬合；f. 右侧口内黏膜；g. 左侧口内黏膜

常组织受到一定剂量的射线照射时，即会出现一系列并发症，包括口腔黏膜炎、口干症、放射性龋病、味觉改变、张口受限、放射性骨坏死等，影响患者的生存质量。

佩戴口腔定位支架，可以在保证上、下颌位置可重复精确定位的前提下，将部分正常口腔软硬组织尽量推离放疗靶区，降低健康组织受照剂量，减少和减轻口腔并发症，提高患者的耐受性[19–22]。刘勤等通过 Meta 分析发现，在头颈部恶性肿瘤放疗中运用口腔支架，可明显减少舌体组织的照射剂量，降低舌炎的发生率，避免味觉损伤，推荐用于头颈部放疗时舌体组织的保护[23]。蒋钰雅等通过 Meta 分析发现，在头颈部放疗患者中，使用口腔定位支架者，重度黏膜炎及严重味觉障碍的发生率显著低于未使用者，且口干症也有明显的缓解趋势。这表明在头颈部放疗中，使用口腔定位支架对保护口腔正常组织具有一定作用[24]。

口腔定位支架需根据肿瘤位置和放疗方案进行个性化设计与订制。放疗患者的耐受性低于健康人群，因此需要进一步研发材料适宜、位置重复性好、制作简单、患者耐受性好的口腔支架。既往文献报道中的口腔支架外形、材料各有优缺点。在国内，仍有大量头颈部恶性肿瘤放疗患者采用口咬软木塞或注射器等简易装置，存在着不能个性化设计、定位重复性差、佩戴舒适性差、易滑落等问题[25,26]。也有报道，使用光固化树脂、热塑膜等材料制作的口腔支架[27,28]。本病例中使用的口腔定位支架，制作方法简单、耗时短、成本低、材料理化性能稳定、不影响放疗效果[16]。

患者经过宣教后能够积极配合治疗，在放疗开始前完成各项口腔准备，积极佩戴口腔定位支架及氟化物托盘。术后 1 个月，口腔黏膜炎明显改善；术后 3 个月已基本恢复正常；术后 6 个月，味觉障碍和口干症部分恢复；1 年后基本恢复正常；3 年后复查口腔健康状况良好。患者张口度除放疗后 1 个月复查 37mm，其余均维持在 38 ～ 40mm 之间。放疗会导致关节周围软组织水肿、纤维化，导致张口受限，鼻咽癌放疗后张口受限的发生率可高达 58.5%[29]。研究表明，开口训练可有效预防张口受限的发生，并减轻其严重程度，接受开口训练干预的患者最大开口度显著优于无辅助锻炼的患者[30,31]。该患者未出现张口受限情况，可能与坚持张口训练有关。患者牙体和牙周组织维护良好，未出现猛性龋及附着丧失，这与术前治疗、术中使用定位支架、术后佩戴氟化物托盘及有效维护口腔卫生等，都密切相关。

头颈部及毗邻部位的恶性肿瘤（包括肺癌、乳腺癌等）患者在手术治疗、放疗之前均需要接受全面的口腔检查、评估和治疗，进行关于放疗后口腔并发症以及相关预防知识的宣教，坚持在放疗期间及放疗后进行口腔健康管理和维护。2020 年，中国临床肿瘤学会（Chinese Society of Clinical Oncology，CSCO）发布的中国头颈部肿瘤诊疗指南明确了多学科团队（multidisciplinary team，MDT）的构成，增加了口腔科Ⅲ级专家推荐，这说明口腔健康维护在肿瘤放化疗患者健

康管理中的地位正逐步凸显。CSCO 指南逐年细化完善，国内专家学者也在围绕治疗流程及健康维护策略等方向不断研究探索，以期提供高质量的临床研究；多学科间的协作沟通逐步加强，相对较小的医疗平台规模及患者基数不断向大平台靠拢融合，这都为后期高水平研究的开展奠定了基础。

随着患者对高质量术后生存需求的日益增强，口腔医师应关注并提升口腔全科以及交叉学科诊疗思维，推广技术应用范围，完善并规范肿瘤放疗患者的诊治流程，进一步提高患者的生存质量。

## 参考文献


[1] Xia C, Dong X, Li H, et al. Cancer statistics in China and United States, 2022:profiles, trends, and determinants[J]. Chin Med J (Engl). 2022; 135(5):584-590.

[2] Chen W, Zheng R, Baade PD, et al. Cancer statistics in China, 2015[J]. CA Cancer J Clin. 2016; 66(2):115-132.

[3] Yi JL, Gao L, Huang XD, et al. Nasopharyngeal carcinoma treated by radical radiotherapy alone:Ten-year experience of a single institution[J]. Int J Radiat Oncol Biol Phys. 2006; 65(1):161-168.

[4] Bray F, Ferlay J, Soerjomataram I, et al. Global cancer statistics 2018:GLOBOCAN estimates of incidence and mortality worldwide for 36 cancers in 185 countries[J]. CA Cancer J Clin. 2018; 68(6):394-424.

[5] Hashim D, Genden E, Posner M, et al. Head and neck cancer prevention:from primary prevention to impact of clinicians on reducing burden[J]. Ann Oncol. 2019; 30(5):744-756.

[6] Palmier NR, Migliorati CA, Prado-Ribeiro AC, et al. Radiation-related caries:current diagnostic, prognostic, and management paradigms[J]. Oral Surg Oral Med Oral Pathol Oral Radiol. 2020; 130(1):52-62.

[7] Caparrotti F, Huang SH, Lu L, et al. Osteoradionecrosis of the mandible in patients with oropharyngeal carcinoma treated with intensity-modulated radiotherapy[J]. Cancer. 2017; 123(19):3691-3700.

[8] Lorini L, Perri F, Vecchio S, et al. Confounding factors in the assessment of oral mucositis in head and neck cancer[J]. Support Care Cancer. 2022; 30(10):8455-8463.

[9] Ribeiro LN, Lima MH, Carvalho AT, et al. Evaluation of the salivary function of patients in treatment with radiotherapy for head and neck cancer submitted to photobiomodulation[J]. Med Oral Patol Oral Cir Bucal. 2021; 26(1):e14-e20.

[10] Baudelet M, Van den Steen L, Tomassen P, et al. Very late xerostomia, dysphagia, and neck fibrosis after head and neck radiotherapy[J]. Head Neck. 2019; 41(10):3594-3603.

[11] Jensen SB, Vissink A, Limesand KH, et al. Salivary Gland Hypofunction and Xerostomia in Head and Neck Radiation Patients[J]. J Natl Cancer Inst Monogr, 2019, 2019(53):95-106.

[12] Stieb S, Perez-Martinez I, Mohamed A, et al. The impact of tongue-deviating and tongue-depressing oral stents on long-term radiation-associated symptoms in oropharyngeal cancer survivors[J]. Clin Transl Radiat Oncol. 2020; 24:71-78.

[13] Inoue Y, Yamagata K, Nakamura M, et al. Are Intraoral Stents Effective for Reducing the Severity of Oral Mucositis During Radiotherapy for Maxillary and Nasal Cavity Cancer[J]? J Oral Maxillofac Surg. 2020; 78(7):1211-1214.

[14] 陈枫 , 朱磊 , 朱锡旭 , 等 . 个性化口腔定位支架在头颈部肿瘤患者调强放疗中的应用 [J]. 医学研究生学报 , 2017, 30(05):491-494.

[15] Mall P, Chand P, Singh BP, et al. Effectiveness of Positioning Stents in Radiation-Induced Xerostomia in Patients with Tongue Carcinoma:A Randomized Controlled Trial[J]. Int J Prosthodont. 2016; 29(5):455-460.

[16] 陈枫，朱锡旭，臧圣奇，等 . 头颈部肿瘤放疗个性化口腔定位支架的设计与制作 [J]. 医学研究生学报 , 2017, 30(03):271-274.

[17] Beetz I, Schilstra C, Burlage FR, et al. Development of NTCP models for head and neck cancer patients treated with three-dimensional conformal radiotherapy for xerostomia and sticky saliva:the role of dosimetric and clinical factors[J]. Radiother Oncol. 2012; 105(1):86-93.

[18] Rahman S, Maillou P, Barker D, et al. Radiotherapy and the oral environment the effects of radiotherapy on the hard and soft tissues of the mouth and its management[J].

Eur J Prosthodont Restor Dent. 2013; 21(2):80-87.

[19] Chen D, Chen X, Chen X, et al. The efficacy of positioning stents in preventing Oral complications after head and neck radiotherapy:a systematic literature review[J]. Radiat Oncol. 2020; 15(1):90.

[20] Bruno JS, Miranda-Silva W, Guedes V, et al. Digital Workflow for Producing Oral Positioning Radiotherapy Stents for Head and Neck Cancer[J]. J Prosthodont. 2020; 29(5):448-452.

[21] Singh A, Rosen EB, Randazzo JD, et al. Intraoral radiation stents-Primer for clinical use in head and neck cancer therapy[J]. Head Neck. 2021; 43(12):4010-4017.

[22] Alves L, Menezes A, Pereira DL, et al. Benefits of intraoral stents in patients with head and neck cancer undergoing radiotherapy:Systematic review[J]. Head Neck. 2021; 43(5):1652-1663.

[23] 刘勤，海丽达 • 马克西 . 口腔支架在头颈部放疗中对舌保护的 Meta 分析 [J]. 中外医学研究 , 2015, 13(29):1-4.

[24] 蒋钰雅，李阳，闫婧，等 . 口腔定位支架预防头颈部放疗患者口腔并发症作用的 Meta 分析 [J]. 中国实用口腔科杂志 , 2021, 14(05):591-595.

[25] 邵明海，王旭峰，于长辉，等 . 头颈部肿瘤放疗中软木塞简易个体化口腔支架的位置重复性探讨 [J]. 现代实用医学 , 2012, 24(07):762-763.

[26] 赵建琴，王淑云，闫婧 . 鼻咽癌放疗口含器的制作和使用 [J]. 护理研究 , 2007(25):2301.

[27] Johnson B, Sales L, Winston A, et al. Fabrication of customized tongue-displacing stents:considerations for use in patients receiving head and neck radiotherapy[J]. J Am Dent Assoc. 2013; 144(6):594-600.

[28] 丛薇 , 王茹 , 刘晔 , 等 . 个性化 PMMA 支架对鼻咽癌放疗中口腔黏膜作用 [J]. 青岛大学学报 ( 医学版 ), 2021, 57(01):35-38.

[29] Pauli N, Fagerberg-Mohlin B, Andrell P, et al. Exercise intervention for the treatment of trismus in head and neck cancer[J]. Acta Oncol. 2014; 53(4):502-509.

[30] Pauli N, Svensson U, Karlsson T, et al. Exercise intervention for the treatment of trismus in head and neck cancer-a prospective two-year follow-up study[J]. Acta Oncol. 2016; 55(6):686-692.

[31] Rapidis AD, Dijkstra PU, Roodenburg JL, et al. Trismus in patients with head and neck cancer:etiopathogenesis, diagnosis and management[J]. Clin Otolaryngol. 2015; 40(6):516-526.

[32] Cancer Therapy Evaluation Program (1999) Common Toxicity Criteria, Version 2.0. [EB/OL], Publish Date: April 30, 1999. http://ctep.cancer.gov/protocoldevelopment/electronic_applications/docs/ctcv20_4-30-992. pdf. Accessed January 20, 2022.