专家笔谈

上颌赝复体功能性封闭的概念及临床策略

李　彦*　吴淑仪

摘　要

本文结合笔者临床经验和文献回顾，将上颌赝复体功能性封闭概括为经咬合、语音及吞咽等功能整塑后赝复体形态与周围组织的封闭，以及在行使功能时赝复体的封闭状态，即静态和动态相结合的封闭状态。上颌赝复体修复的首要目标是关闭口鼻腔的穿通，恢复语音和吞咽功能，部分恢复咀嚼功能。要达到良好的功能性封闭有赖于良好的义齿支持、固位和稳定设计、基托组织面的边缘封闭、阻塞器与缺损腔三维结构的功能整塑、正确的赝复体腭侧磨光面与舌背的动态接触及良好的咬合平衡等。本文重点阐述上颌赝复体功能性封闭的概念、关键影响因素及临床应对策略。

关键词　上颌缺损；赝复体；阻塞器；软腭缺损；功能性封闭

1　引言

上下颌骨是维持颜面部容貌的重要支撑结构，更是行使口腔功能的重要组成部分。颌骨缺损约占整个颌面部缺损的 83.6%，其中上颌骨缺损约占颌骨缺损的 70% ～ 80%，无牙颌上颌缺损约占上颌缺损的 5%，其中伴软腭缺损者约占 50%。上颌骨缺损主要临床表现包括腭部软硬组织缺损致口鼻腔相通伴牙槽骨和牙列缺损或缺失，影响语言、吞咽、吮吸、呼吸功能和咀嚼功能，面部外形改变影响容貌及社交从而引起精神情绪不良等[1]。目前赝复体修复仍是上颌骨缺损行之有效的修复方法[2–5]，其中序列赝

作者单位　中山大学附属口腔医院口腔修复科
*通讯作者　李彦
联系方式　020–83802805
电子邮箱　liy8@mail.sysu.edu.cn
通讯地址　广东省广州市越秀区陵园西路 56 号，510055
基金项目　广东省卫生健康适宜技术推广项目（项目编号：202207021102078724）

复体修复可有效恢复患者的口腔功能及面部外形，良好的功能性封闭是赝复体行使功能的关键。

2 上颌赝复体功能性封闭的概念

上颌赝复体功能性封闭可概括为经咬合、语音及吞咽等功能整塑后与周围组织的封闭，以及在行使功能时保持的封闭状态，是静态和动态相结合的封闭。上颌赝复体由常规可摘义齿和阻塞器组成，赝复体功能性封闭有四层含义。

2.1 义齿基托组织面的边缘封闭

义齿部分由固位体、连接体、基托和人工牙组成，如果为无牙颌则由基托和人工牙组成；基托与健侧黏膜应形成良好的边缘封闭，良好的固位和稳定是维持边缘封闭的可靠保证。

2.2 阻塞器的立体三维封闭

缺损腔三维空间包括颊侧壁、内侧的鼻甲黏膜、前端鼻腔底黏膜、后缘的软腭或咽后壁组织及缺损腔顶端的眶底组织等，阻塞器需要选择性接触这些结构和组织，达到既不损伤缺损腔黏膜又能满足充分的封闭以便正常发挥吞咽和语音功能，并辅助恢复咀嚼功能。

2.3 赝复体腭侧面形态

正常腭穹隆与舌背的功能接触形成语言、吞咽、吮吸时的动态功能性封闭，因此当舌功能正常时赝复体腭侧面形态需要恢复腭穹隆外形；而当舌功能异常时，赝复体的腭面形态应与舌功能运动范围相匹配，以便恢复舌腭功能接触，改善语音和吞咽功能。赝复体腭部磨光面形态会影响舌的功能运动，关系到语音功能和吞咽功能的康复重建。

2.4 人工牙的平衡咬合接触

上下牙列咬合时的功能接触构成咀嚼时的动态封闭状态，与整个赝复体的稳定密切相关：平衡的咬合接触有助于形成良好的功能性封闭，而不良的咬合接触则对功能性封闭产生破坏作用。

3 上颌赝复体功能性封闭与缺损类型的关系

上颌各部位软硬组织的肿瘤，如牙龈癌、上颌窦癌、骨肉瘤等，手术治疗后常常会导致上颌骨和腭部组织的缺损，其分类应联合考虑上颌骨和软腭的缺损。

3.1 上颌骨缺损类型及赝复体功能性封闭

笔者在临床上采用赵铱民（1996）分类法[6]。

3.1.1 有牙颌上颌骨缺损

包括Ⅰ～Ⅵ类上颌骨缺损：Ⅰ类（上颌骨硬腭部缺损）、Ⅱ类（一侧部分上颌骨缺损，缺损在颌骨前部者为$Ⅱ_1$亚类；缺损在颌骨后部者为$Ⅱ_2$亚类）；Ⅲ类（上颌骨前部缺损）；Ⅳ类（上颌骨后部缺损）；Ⅴ类（一侧上颌骨缺损）；Ⅵ类（双侧上颌骨大部分缺损，即缺损超过中线）。有天然牙固位的上颌赝复体功能性封闭预后相对较好，牙数越多、牙周情况越好，赝复体固位稳定性越好，功能性封闭效果越佳。

3.1.2 无牙颌上颌骨缺损

第Ⅶ、Ⅷ类上颌骨缺损均为无牙颌伴上颌骨缺损。其中Ⅶ类再按其缺损的部位和范围分为 6 个亚类；Ⅷ类为双侧上颌骨缺失。无牙颌上颌赝复体无天然牙固位，完全依赖义齿基托和阻塞器的三维接触、腭面形态及咬合平衡获得功能性封闭，固位力不如有牙颌者（图 1）。有种植条件者可考虑在健侧和在颧骨植入种植体。缺损范围小、后缘动度小、缺损腔有植皮者利于阻塞器伸展，对颌牙形态排列正常者利于殆平衡的建立，功能性封闭佳。

3.2 软腭缺损类型及赝复体功能性封闭

软腭缺损分硬软腭联合缺损、局部软腭缺损和全部软腭缺损。其中硬软腭联合缺损在前述各类上颌骨后部缺损类型中常见，笔者归纳为洞穿型和缺口型缺损，其中缺口型软腭缺损需要阻塞器与咽后壁接触以形成腭咽封闭，以便恢复吞咽和语言功能。

3.2.1 洞穿型缺损

如果残留软腭超过 2/3，腭咽闭合正常则功能性封闭良好（图 2）。如果剩余软腭组织过少（少于 1/3）则不利于功能恢复，建议手术切开使其转变为缺口型缺损[7]。

3.2.2 缺口型缺损

软腭缺损直接暴露咽后壁，残余软腭组织位于两侧。如果残余软腭组织动度尚佳（无明显瘢痕黏

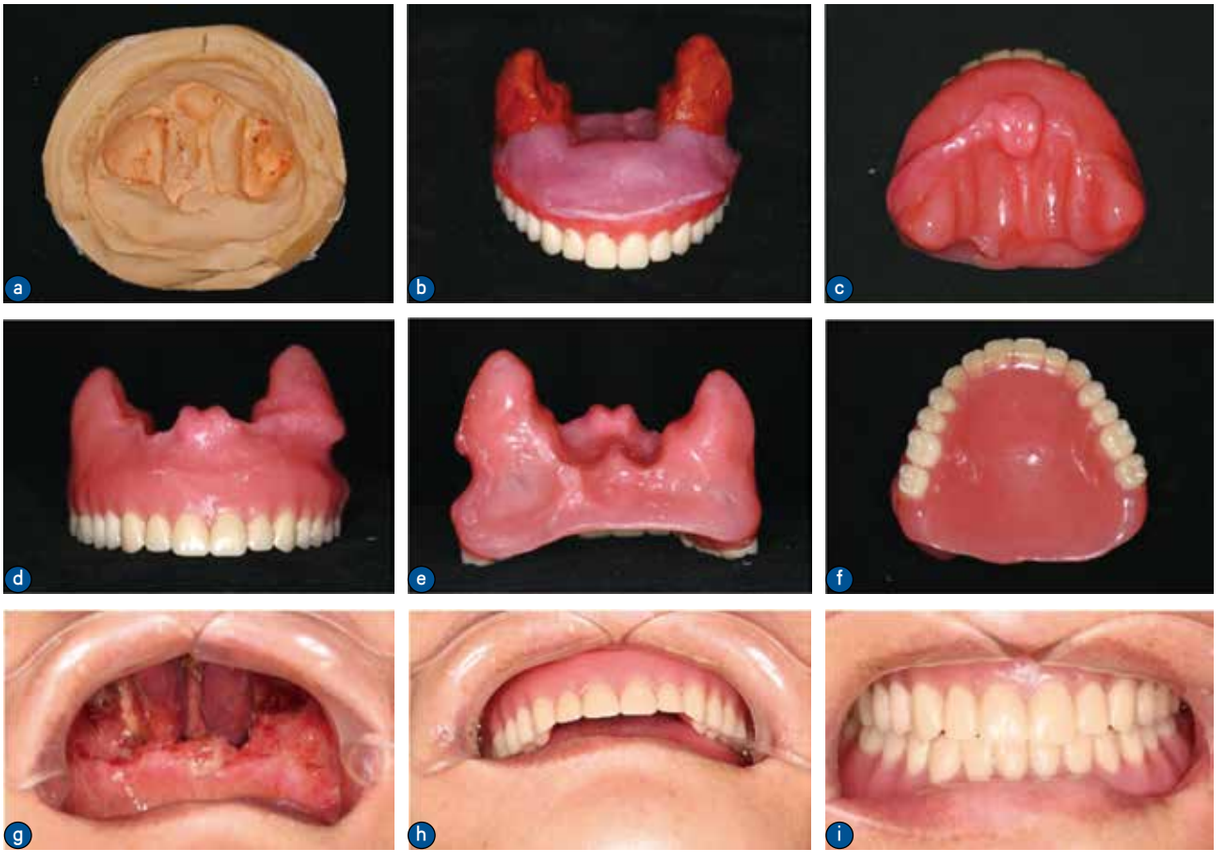

图 1　第 VII_6 类上颌骨缺损修复过程

a. 上颌石膏模型；b. 上颌赝复体蜡型，阻塞器部分行功能整塑；c. 上颌赝复体组织面观；d. 上颌赝复体正面观；e. 上颌赝复体后面观；f. 上颌赝复体殆面观；g. 修复前口内照；h. 上颌赝复体在口内就位后有一定固位力，与舌背良好接触；i. 修复后咬合照

图 2　上颌赝复体修复洞穿型软硬腭联合缺损

a. 修复前口内照，左侧软腭前份缺损，腭咽闭合基本正常；b. 上颌赝复体；c. 修复后口内照，阻塞器封闭贯通的软硬腭缺损腔

连）、阻塞器能与咽后壁接触（开口度良好、印模可达者）、义齿固位良好（如有牙或种植体固位者），则功能性封闭佳（图 3）。

4　上颌赝复体获得良好功能性封闭的临床应对策略

上颌骨缺损赝复体设计首先遵循可摘局部义齿

图 3　上颌赝复体修复缺口型软硬腭联合缺损
a. 修复前口内照，咽后壁显露清晰；b. 上颌赝复体；c. 修复后口内照，软腭阻塞器与缺损腔和咽后壁形成功能性封闭，修复后患者语音及吞咽功能恢复正常

和全口义齿设计原则，包括固位、稳定、吸附、封闭、咬合平衡等[8]；除此之外，严格遵循序列赝复体修复原则，可望达到良好的功能性封闭。

4.1　序列赝复体修复

包括修复前评估和个性化设计；围术期制作腭护板，术前牙体牙周治疗、基牙预备、记录腭面形态，如有肿物突出则重塑腭面形态，使术后达到短期创面封闭及舌面功能性封闭，可部分维持吞咽和语音功能（图 4a、b）；愈合期及时行过渡赝复体修复，可通过复制腭护板腭面形态、缺损腔及基托边缘肌功能整塑、阻塞器适时调整等，使患者术后尽快恢复吞咽和语音功能，逐步达到阻塞器颊面、腭咽、舌面、咬合功能性封闭（图 4c ～ i）；稳定期行正式赝复体修复，通过调整和复制已经适应的过渡赝复体，如人工牙调殆，余留牙及对颌牙的精细预备，阻塞器颊侧、顶端、腭咽部微整塑等，使其达到良好的功能性封闭，再通过印模或口扫印模方式制取印模和复制阻塞器以完成正式赝复体。赝复体是相对刚性结构，要达到良好的功能性封闭有赖于缺损腔周围组织的接纳和包容，包括腭部残余组织、咽后壁组织、唇颊舌肌等，所以，修复过程中需要进行口面肌功能训练，经有效的肌功能训练后可逐渐达到最佳功能性封闭[9,10]。另外，赝复体修复全周期应实时进行主观与客观功能评估，其中主观评估采用赝复体功能量表对患者主观体验定期评估[11]，通过临床随访时检查咬合、语音[12]、吞咽等进行客观评估。

4.2　赝复体支持、固位和稳定设计

4.2.1　支持

包括健侧和患侧的支持设计，包涵牙、骨和种植体提供的支持。

1. 牙支持：即通过殆支托、舌隆突支托及间隙卡环等获得；

2. 骨支持：包括缺隙区牙槽嵴骨支持和缺损腔的骨性支持，后者通过阻塞器功能整塑可伸展至眶底获得（图 4）；

3. 种植体支持：骨量和骨质条件许可者，可考虑健侧缺隙区行种植体支持，缺损侧可考虑颧骨种植体支持[13]。

种植的实施取决于患者的颌骨条件、全身情况、是否放疗及经济能力等。如为放疗患者，放射总剂量不超过 50Gy 者可行种植[14]。系统评价结果显示，放疗区种植的 16 年成功率为 85%，在非照射区种植的成功率更高[15]，因此放疗前建议预先制作放疗护具辅助精准照射，以减小临近骨组织的照射剂量[16]。

4.2.2　固位

1. 卡环固位：健侧余留牙上可设计单臂卡、联合卡、间隙卡和 RPI/RPA 卡环组，一般需要 4 ～ 6 个卡环。腭护板和过渡赝复体使用弯制隙卡，正式赝复体多采用铸造 / 切削 /3D 打印支架。

2. 磁性附着固位：余留牙及残根上可设计磁性附着体，优点是基牙受到的侧向力小。磁性附着体固位方式包括衔铁放在余留牙根或残冠上，磁体放在义齿或赝复体的对应部位；衔铁和闭路磁体分别放在赝复体的义齿和阻塞器的相应位置上；衔铁放在种植体上部结构顶端，磁体放在赝复体的对应部位；衔铁放在种植体或牙根支持的金属支架上，磁体放在赝复体相应部位[17]。

3. 组织倒凹固位：最常用缺损腔颊侧壁组织倒凹固位，必要时也可利用鼻底及软腭处倒凹固位。

4. 种植体固位：常用种植体支持的覆盖式赝复体，最常植入的部位为剩余牙槽嵴，上部结构连接方式应用最多的是按扣式（如 locator、球帽固位等）、

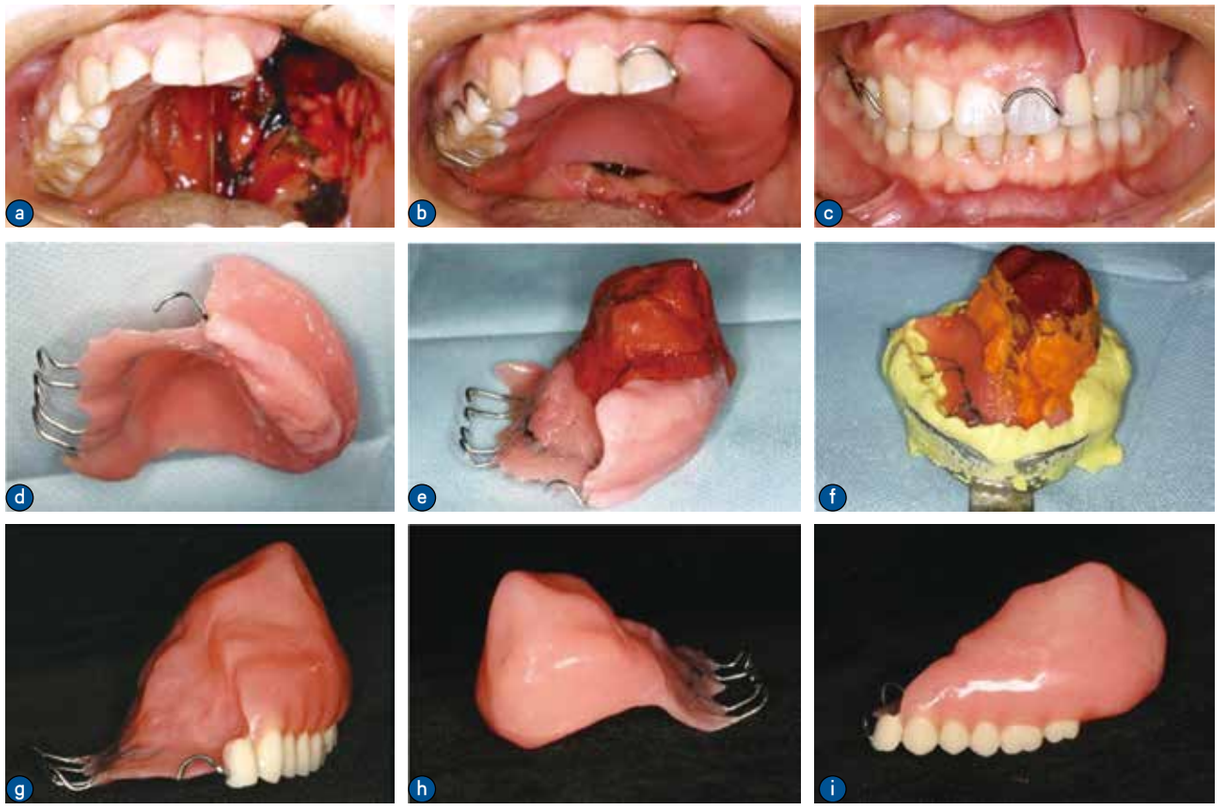

图 4　序列赝复体修复的腭护板及过渡赝复体期，腭护板用于过渡赝复体功能印模，可精准复制腭部磨光面形态，维持原有卡环设计，整塑阻塞器功能性封闭区

a. 术后早期；b. 戴入腭护板；c. 戴入过渡赝复体；d. 采用自凝塑料行腭护板颊侧基托及咬合面整塑；e. 采用红色打样膏行缺损腔功能整塑；f. 采用轻体硅胶及藻酸盐行功能印模；g. 过渡赝复体正面观；h. 过渡赝复体后面观；i. 过渡赝复体侧面观

杆卡式、磁性附着式和螺丝固定式等。穿颧种植多采用个性化支架上连接磁性附着体、杆卡或按扣式固位体[18]。目前赝复体支架部分可采用口内扫描和三维打印技术制作。

4.2.3　稳定

上颌赝复体常见的不稳定主要包括咬合时的受力下沉，以及重力作用下的翘动，特别是大范围缺损如Ⅴ类、Ⅵ类，余留基牙集中在一侧者。赝复体除沿着基牙支点线旋转外，还会沿着缺损腔腭侧边缘旋转。赝复体基牙受到比普通可摘局部义齿(removable partial denture，RPD)更大的侧向力，通常需要增加卡环数目，一般设计 4 ～ 6 个。减小转动幅度的设计包括：①阻塞器尽量伸展至缺损腔颊侧倒凹；②保证边缘封闭；③种植体固位；④舌隆突指状支托等。减小基牙扭力的设计包括临近缺损区及少数余留牙联冠修复后做基牙；联合卡环的使用；种植体刚性对抗等。

4.3　阻塞器形态获得的三维封闭

缺损腔与口腔三维空间决定了上颌赝复体的形态，缺损腔在 CT 影像中的骨轮廓形态不能直接用于确定阻塞器外形，印模和口内扫描也不能一次性获取缺损腔形态，最终的阻塞器形态需要椅旁的动态功能整塑完成[19]。

4.3.1　阻塞器颊侧

可尽量伸展进入倒凹区，以减小对侧基牙扭力等（图 5）。

4.3.2　阻塞器后缘

伸展范围取决于软腭缺损情况，硬软腭联合缺损者，软腭基托伸展至边缘线外 4 ～ 5mm 达到后缘封闭作用。如果软腭为缺口型（V 型）缺损，则缺损腔后缘为咽后壁，需要做语音功能整塑，留出足够的腭咽封闭功能间隙[20]。

图 5　第Ⅵ类上颌骨缺损修复
a. 修复前；b. 上颌赝复体，阻塞器颊侧上缘可伸展至眶底获得骨性支持，颊侧设计倒凹固位；c. 修复后。

4.3.3　阻塞器鼻腔侧

鼻腔侧需留出足够的气道空间以有利于正常呼吸，同时鼻甲黏膜血管丰富，不宜紧贴以免摩擦出血。如果手术时腭侧黏膜上折则耐磨性较好，可以适当向上伸展，但高度最好不超过 1cm。

4.3.4　阻塞器上缘

顶部伸展高度取决于缺损腔大小、位置和张口度；在开口度允许的情况下，例如上颌小范围或前部缺损（Ⅰ、Ⅱ$_1$类、Ⅲ类）高度约 1.5 ~ 2cm 即可；而上颌后部或大面积缺损（Ⅳ、Ⅴ、Ⅵ类）则颊侧应尽量伸展直达眶底，颊侧上缘可伸展至眶底，以取得骨性支撑，利于咬合时获得一定支持。

4.3.5　阻塞器前缘

鼻底组织比较脆弱易出血，不宜伸展过多，但印模时通常会进入鼻底倒凹，如为无牙颌或全上颌骨切除，可以利用该倒凹固位。

4.4　咬合设计

可按有牙颌和无牙颌来考虑咬合设计类型。原则上缺损区人工牙要避免早接触，减小侧向力。

4.4.1　有牙颌

需要术前评估余留牙咬合状况，包括牙周、牙髓、磨耗情况等。缺损腔位于牙弓前部，如Ⅱ$_1$类和Ⅲ类缺损，人工牙设计平衡殆，即牙尖交错位（intercuspalposition，ICP）时人工牙轻接触，前伸和侧方殆不设前牙引导，前后牙均匀接触。缺损腔位于后部，前牙余留者，如Ⅱ$_2$类和Ⅳ类，则 ICP 时后牙前牙均匀接触，前伸、侧方殆由天然牙引导。如果缺损腔超过中线且前后均有人工牙，如Ⅵ类，设计平衡殆。

4.4.2　无牙颌

严格按平衡殆设计。如果缺损腔较小，固位封闭良好，则可用常规解剖式人工牙，尽量设计舌向集中殆；如果缺损腔大，例如Ⅶ$_4$、Ⅶ$_6$、Ⅷ类，或联合软腭缺损者，则尽量用非解剖式人工牙，设计为单平面殆或线性殆等，尽量减小侧向力。如果同时伴有下颌牙列缺损则应同时修复，必要时对余留牙进行调整或重建，以达到平衡殆要求（图 6）。

4.5　磨光面形态

整体遵循中性区原则。舌功能正常情况下，腭部磨光面尽量恢复原有正常腭穹隆形态，此形态可复制术前制作的腭护板；唇颊侧牙槽嵴形态可参考

图 6　第Ⅶ$_2$类上颌骨缺损修复，伴下颌牙列缺损修复
a. 修复前；b. 上颌赝复体；c. 上下颌同时修复戴牙后。

健侧外形，唇颊软组织如有瘢痕挛缩可适当内收。

5 展望

5.1 实现以功能性封闭为导向的多学科联合治疗

针对良性肿瘤患者，经过术前数字化设计，实现骨、种植体及软组织同期植入并塑形，在不留缺损腔的同时，按功能性封闭要求进行带骨肌皮瓣的精准修复；修复后舌腭面封闭、咬合接触达到理想状态。另外，放疗护具辅助精准放疗为种植体植入及预后奠定良好基础。

5.2 手术塑造理想缺损腔

对于难以实现同期外科皮瓣修复的病例，可从手术设计角度制造利于阻塞器功能性封闭的理想缺损腔[21]。例如：尽量留下邻近缺损区的余留牙及牙槽骨，即拔牙后留下牙槽窝，以便愈合后增强骨性支持；上折腭黏膜使腭侧缺损边缘更耐磨；缺损腔颊侧覆盖薄层皮片，以便让瘢痕停留在更低的位置，便于赝复体进入瘢痕条索之上的倒凹区形成功能性封闭，术后上唇位置更能保持稳定；残余软腭如果少于 1/3 应切除，以免赝复体难以到达咽后壁形成腭咽功能性封闭。

5.3 颧种植体支持和固位的上颌赝复体

种植体植入可提供理想的固位、稳定和支持条件，但目前尚无专门针对上颌赝复体缺损区的种植体系，普通穿颧植体是针对上颌骨存在的应用场景，植体螺纹部分暴露在缺损腔容易造成菌斑附着，导致种植体周围炎；缺损腔表面被覆的软组织为非角化黏膜，穿出部位也容易产生种植体周围炎；同时种植体穿出部位位于缺损腔深部，远离牙槽骨水平，印模制取及口内扫描等操作等都会受限，因此，颧种植体支持的上颌赝复体有待进一步完善。

5.4 口内扫描缺损腔实现精准功能性封闭

数字化技术已部分用于上颌赝复体的制作[19]，可通过 CT 与口内扫描数据拟合做初步成形。但现阶段口内扫描还无法精确呈现缺损腔内的形貌，全程数字化赝复体的制作技术有待进一步发展。

参考文献

[1] Molinero-Mourelle P, Helm A, Cobo-Vázquez C, et al. Treatment outcomes of implant-supported maxillary obturator prostheses in patients with paxillary defects:A systematic review[J]. Int J Prosthodont. 2020; 33(4):429-440.

[2] Brandão TB, Vechiato Filho AJ, Batista VE, et al. Obturator prostheses versus free tissue transfers:A systematic review of the optimal approach to improving the quality of life for patients with maxillary defects[J]. J Prosthet Dent. 2016; 115(2):247-253. e4.

[3] S. Parithimar Kalaignan, Syed Ershad Ahmed. Oral health-related quality of life (OHRQoL) in patients with definitive maxillary obturator prostheses:A prospective study[J]. J Adv Oral Res. 2021; 12(1):66-74.

[4] 郭亚娟 , 刘洪臣 , 潘硕 , 等 . 上颌骨缺损患者赝复体修复后咀嚼运动的脑血流对照研究 [J]. 口腔颌面修复学杂志 , 2017, 18(3):129-132.

[5] Ding L, Chen X, Zhang J, et al. Digital fabrication of a maxillary obturator prosthesis by using a 3-dimensionally-printed polyetheretherketone framework[J]. J Prosthet Dent. 2021:S0022-3913(21)00209-2.

[6] 赵铱民 . 颌面赝复学 : 颌骨及腭部缺损的修复 [M]. 西安 : 世界图书出版公司 , 2004:51-54.

[7] Artopoulou II, Karademas EC, Perisanidis C, et al. Quality of life in patients with soft palate resection: The relationship between reported functional prosthetic outcomes and the patient’s psychological adjustment[J]. J Prosthet Dent. 2021:S0022-3913(21)00219-5.

[8] 赵铱民 . 口腔修复学 [M] . 第 8 版 . 北京 : 人民卫生出版社 , 2020:133-240.

[9] 杨冬叶 , 何杏芳 , 沙秀娟 , 等 . 上颌阻塞器序列修复联合口面肌功能治疗促进牙龈癌患者口颌功能康复的个案管理 [J]. 中国实用护理杂志 , 2021, 37(18):74-77.

[10] 杨冬叶 , 余晓曼 , 何一青 . 口面肌功能治疗在口颌系统疾病中的应用进展 [J]. 中国康复医学杂志 , 2022, 37(4):562-565.

[11] 何依盈 , 沙秀娟 , 吴淑仪 , 等 . 阻塞器功能评价量表中文版的引进授权、翻译回译、语义调适及临床初步验证 [J]. 中华口腔医学杂志 , 2019, 54(12):1-6.

[12] Wu S, Huang X, Wang J, et al. Evaluation of speech improvement following obturator prostheses for patients with palatal defect[J]. J Acoust Soc Am. 2018; 143(1):202.

[13] Buurman DJM, Speksnijder CM, de Groot RJ, et al. Mastication in maxillectomy patients: A comparison between reconstructed maxillae and implant supported obturators: A cross-sectional study[J]. J Oral Rehabil. 2020; 47(9):1171-1177.

[14] Di Carlo S, De Angelis F, Ciolfi A, et al. Timing for implant placement in patients treated with radiotherapy of head and neck[J]. Clin Ter. 2019; 170(5):e345-e351.

[15] Smith Nobrega A, Santiago JF Jr, de Faria Almeida DA, et al. Irradiated patients and survival rate of dental implants: A systematic review and meta-analysis[J]. J Prosthet Dent. 2016; 116(6):858-866.

[16] Thomas D Taylor. Clinical maxillofacial prosthetics[M]. Chicago: Quintessence Publishing Co Inc, 2000:37-147.

[17] 赵铱民 . 口腔修复的磁附着固位技术 [M]. 西安：世界图书出版公司 , 2010:45-47.

[18] Hackett S, El-Wazani B, Butterworth C. Zygomatic implant-based rehabilitation for patients with maxillary and mid-facial oncology defects:A review[J]. Oral Dis. 2021; 27(1):27-41.

[19] Jiao T, Zhu C, Dong X, et al. Rehabilitation of maxillectomy defects with obturator prostheses fabricated using computer-aided design and rapid prototyping:a pilot study[J]. Int J Prosthodont. 2014;27(5):480-486.

[20] Sun F, Shen X, Zhou N, et al. A speech bulb prosthesis for a soft palate defect with a polyetherketoneketone (PEKK) framework fabricated by multiple digital techniques: A clinical report[J]. J Prosthet Dent. 2020; 124(4):495-499.

[21] Beumer J 3rd. Maxillofacial rehabilitation:prosthodontic and surgical management of cancer-related, acquired, and congenital defects of the head and neck[M]. Chicago: Quintessence Publishing Co Inc, 2011:161-165.

《中国口腔医学继续教育杂志》

网站网刊系统功能

1. 网站基本功能展示：期刊介绍、编委会介绍、投稿指南、期刊订阅、广告合作、留言板、以及联系我们、友情链接、通知通告、下载中心等，作者中心、审稿中心都可通过主页相关栏目进入
2. 当期目录数据
3. 过刊浏览数据
4. 文章快速检索

网址：https://jxjyzz.cndent.com/CN/1009-2900/home.shtml