优秀病例

数字化外科辅助下以咬合为导向的髂骨瓣重建上颌骨缺损的 8 例临床病例分析

刘付剑锋　康一帆　吕晓鸣　丁梦坤　单小峰　蔡志刚 *

摘　要

目的：探讨数字化外科辅助下以咬合为导向的髂骨瓣重建上颌骨缺损的效果。**方法：**对 2020 年 12 月至 2021 年 12 月在北京大学口腔医院行数字化外科辅助上颌骨肿物切除、即刻上颌骨重建手术的 8 例患者的临床资料进行回顾分析。主要评价指标为牙弓重建率、重建牙弓与镜像牙弓之间的夹角、最大及最小颌间距离，次要评价指标为手术时间及面部对称性满意度。**结果：**8 例患者中，男性 4 例，女性 4 例。中位数年龄为 32 岁（范围：15 岁～ 55 岁）。平均牙弓重建率为（86.3±5.7）%，重建牙弓与镜像牙弓的平均夹角为（11.4±6.7）°，平均最大颌间距离为（12.9±1.5）mm，平均最小颌间距离为（8.6±2.3）mm，平均手术时间为（326±60）min。所有患者对术后外形的恢复均满意。**结论：**数字化外科辅助下以咬合为导向的髂骨瓣重建上颌骨缺损能够获得较好的远期种植义齿修复条件。

关键词　数字化外科；咬合导向；髂骨瓣；上颌骨缺损；颌骨重建

1 引言

肿瘤的切除、颌面部外伤以及颌骨炎症坏死等引起的上颌骨缺损常会导致面部畸形、口鼻腔瘘、言语不清和进食困难等问题，如不进行修复，将对患者的生活及心理产生不良影响[1]。目前，修复上颌骨缺损的方法有赝复体、带蒂软组织瓣、游离软组织瓣以及游离骨瓣等，且随着显微外科技术的发

作者单位　北京大学口腔医学院・口腔医院　口腔颌面外科，国家口腔医学中心，国家口腔疾病临床医学研究中心，口腔生物材料和数字诊疗装备国家工程研究中心
* 通讯作者　蔡志刚
联系方式　010—82195956
电子邮箱　c2013xs@163.com
通讯地址　北京市海淀区中关村南大街 22 号，100081
基金项目　首都卫生发展科研专项项目（CFH2020—2—4102）

展，游离骨瓣成为了重建上颌骨缺损的首选方法[2,3]。

越来越多的研究表明，数字化外科技术的应用，如虚拟手术计划(virtual surgical planning，VSP)、计算机辅助设计和计算机辅助制造技术(computer-aided design and computer-aided manufacturing，CAD/CAM)，可以提高颌面部重建手术的准确性和效率，在缩短手术时间的同时，也能够较好地恢复美观和功能[4,5]。

自 1989 年 Urken 等[6]首次应用旋髂深动脉髂骨瓣（deep circumflex iliac artery flap，DCIA flap）重建颌骨缺损以来，血管化髂骨瓣应用于口腔颌面外科领域已有 30 余年。与腓骨瓣相比，具有充足骨量的髂骨瓣可以较好地恢复颌骨高度，为种植修复提供了良好的骨组织条件。本课题组既往研究发现，重建上颌骨的腓骨瓣存在骨皮质吸收严重的情况，影响后期种植牙的稳定性[7]。Brown 等[3]对上颌骨缺损进行分类的同时，建议使用髂骨瓣重建上颌骨缺损，以获得更好的重建效果。因此，在重建上颌骨缺损时，我们会优先考虑旋髂深动脉髂骨瓣。

传统的颌骨重建理念，主要恢复颌骨连续性及外形，缺乏对术后咬合重建的空间考虑，颌骨重建术后，往往会出现牙槽骨高度不足、颌间距离恢复不佳、牙弓恢复率低等问题，无法获得较好的义齿修复条件[8]。因此，本研究拟探讨数字化外科辅助下以咬合为导向的髂骨瓣重建上颌骨缺损的技术，评估该类上颌骨重建理念和方法的效果及优势。

2　研究对象和方法

2.1　研究对象

收集 2020 年 12 月至 2021 年 12 月期间，在北京大学口腔医院口腔颌面外科行旋髂深动脉髂骨瓣重建上颌骨手术 8 例患者的临床资料。

纳入标准：①数字化外科辅助下旋髂深动脉髂骨瓣修复上颌骨缺损；②术前咬合关系正常；③术前设计采用了以咬合为导向的重建理念；④病变未累及对侧颌骨。

排除标准：①皮瓣未成活；②患者依从性差或无法定期复诊。该研究已获得北京大学口腔医院伦理委员会的批准（PKUSSIRB-202055065）。

2.2　术前设计

术前获取患者头颈部和髂骨区 CT 资料(120kV，25mAs，Sw=1.25mm)，在以咬合为导向的上颌骨重建的理念下，使用 ProPlane CMF 3.0（MATERIALIZE，比利时）和 iPlan CMF 3.0（BrainLab，德国）模拟上颌骨肿物切除和重建，3D 打印相应的手术截骨导板及头颅立体模型，在头颅立体模型上预弯钛板、钛网，缩短手术的时间（图 1）。

2.3　手术过程

根据肿物累及范围，设计术中手术入路，包括口内入路和 Weber-Ferguson 入路。手术导板引导下制备并塑形髂骨瓣。在 VectorVision 导航系统（Brainlab，德国）引导下切除上颌骨肿物和固定移植髂骨瓣，移植骨的位置也由导航系统再次确定。

2.4　测量方法

采用 ProPlane CMF 3.0 软件对术后 CT 进行三维重建，以对侧正常颌骨镜像后的牙弓作为参考，测量牙弓重建率、重建牙弓与镜像牙弓之间的夹角、最大颌间距离、最小颌间距离。牙弓重建率测量方法为：重建牙弓的髂骨长度与镜像应重建的牙弓长度的比值（图 2）。重建牙弓与镜像牙弓之间的夹角的测量方法为：测量重建牙弓与镜像颌骨中线之间的夹角（图 3）。测量颌间距离，以最大颌间距

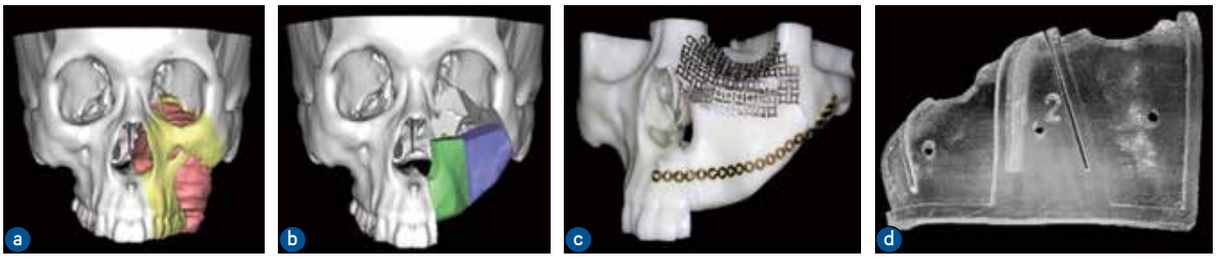

图 1　虚拟手术计划

a. 表示设计的截骨范围；b. 表示设计髂骨瓣摆放位置；c. 表示 3D 打印头颅立体模型预弯钛板、钛网；d. 表示髂骨瓣的截骨导板

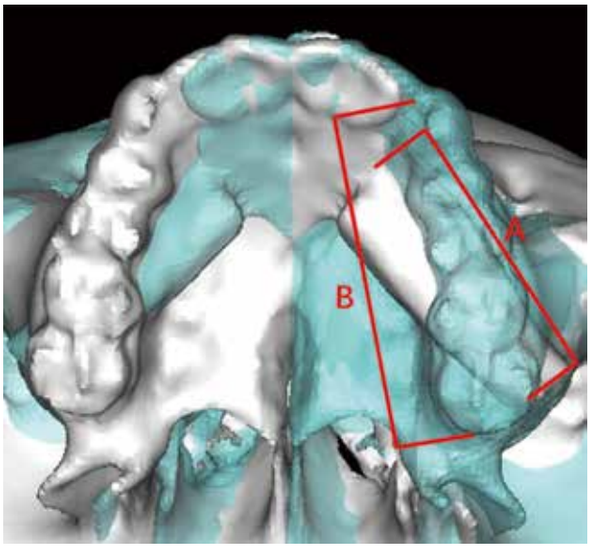

图 2　牙弓重建率测量。牙弓重建率测量 =A/B（A 表示重建牙弓的髂骨长度，B 表示镜像应重建的牙弓长度）

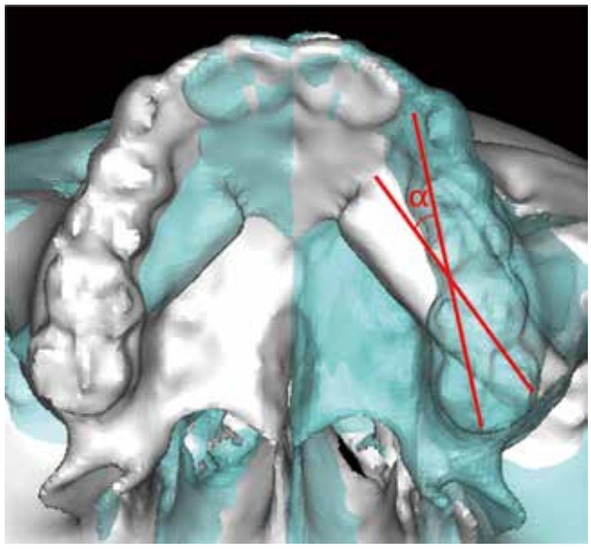

图 3　重建牙弓与镜像颌骨间的夹角测量。α 表示重建牙弓与镜像颌骨中线之间的夹角

离和最小颌间距离表示，测量方法为：通过 CT 冠状面测量重建颌骨与对颌有牙区间最大的颌间距离和最小颌间距离（图 4）。

面部对称性满意度评价使用视觉模拟评分，满分 10 分，分为 5 个等级，0 分表示很不满意，1 ～ 3 分表示不满意，4 ～ 6 分表示一般，7 ～ 9 分表示满意，10 分表示很满意。

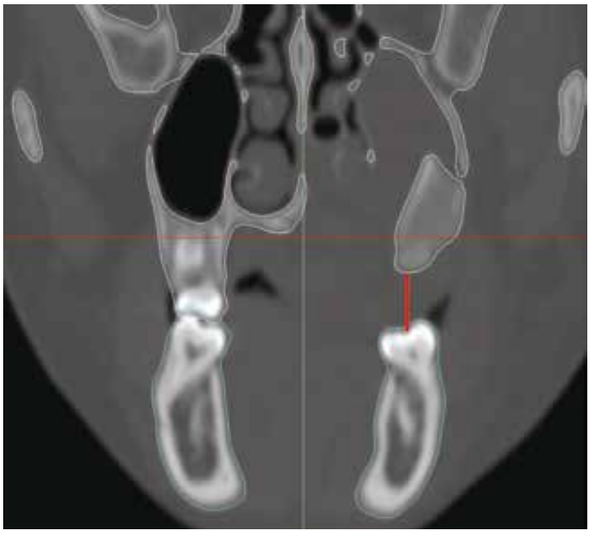

图 4　颌间距离测量。CT 冠状面测量重建颌骨与对颌牙之间的颌间距离

3　研究结果

3.1　患者基本信息

8 例患者中，男性 4 例，女性 4 例，患者的中位年龄为 33 岁 (15 岁 ～ 55 岁)。其中 2 例恶性肿瘤，6 例良性肿瘤。恶性肿瘤患者术后均未行辅助放化疗。上颌骨缺损分类以 Brown 分类法分类，其中 Ⅲ b 类缺损 3 例，Ⅱ b 类缺损 5 例，Ⅱ b 类缺损主要采用一段式髂骨瓣修复，Ⅲ b 类缺损采用两段式髂骨瓣修复。术中受区吻合血管，6 例为面动脉和面静脉，1 例为唇动脉和面静脉，1 例为面动脉和颈内静脉的属支，其中口内吻合 4 例。

3.2　测量结果

平均牙弓重建率为（86.3±5.7）%，重建牙弓与镜像牙弓的平均夹角为（11.4±6.7）°，平均最大颌间距离为（12.9±1.5）mm，平均最小颌间距离为（8.6±2.3）mm，平均手术时间为（326±60）min。8 例患者中所有患者对术后面部对称性均满意（表 1）。

4　病例展示

一位 32 岁男性患者因左上颌骨牙本质生成性影细胞瘤而接受治疗。术前行 VSP（图 5a–d），术中采用 Weber–Ferguson 入路，在导航系统的引导下完整切除肿瘤（图 5e,f）。3D 打印的手术导

表 1　病例相关信息

病例	性别	年龄（岁）	诊断	上颌骨缺损类型（Brown 分类）	髂骨瓣段数	牙弓重建率	受区血管（动脉 / 静脉）	吻合方式	最大颌间距离（mm）	手术时间（min）	满意度评分（VAS）
1	女	32	右上颌骨成釉细胞瘤	II b	1	79.7%	面动脉 / 面静脉	口外	12.9	400	8
2	女	15	右上颌骨骨化纤维瘤	III b	2	94.8%	唇动脉 / 面静脉	口内	13.5	414	9
3	男	31	左上颌骨成釉细胞瘤	III b	2	94.1%	面动脉 / 面静脉	口内	14.6	310	9
4	男	32	左上颌骨牙本质生成性影细胞瘤	III b	2	98.0%	面动脉 / 面静脉	口外	11.7	370	10
5	男	55	右上颌骨成釉细胞瘤	II b	1	96.3%	面动脉 / 面静脉	口外	14.8	290	10
6	男	45	右腭部黏液表皮样癌	II b	1	79.8%	面动脉 / 颈内静脉的属支	口内	10.7	270	8
7	女	17	左腭部黏液表皮样癌	II b	1	91.2%	面动脉 / 面静脉	口外	11.4	295	8
8	女	32	右上颌骨成釉细胞瘤	II b	1	81.0%	面动脉 / 面静脉	口内	13.7	260	8

板用于辅助髂骨瓣的制取和塑形。用两段式旋髂深动脉髂骨瓣及钛网修复上颌骨切除后的组织缺损，并用预弯钛板固定皮瓣，导航系统再次验证固定位置（图 5g,h）。采用腹外斜肌筋膜瓣修复口内软组织缺损。术后患者牙弓重建率达到 82.5%，重建牙弓与镜像牙弓的夹角为 13.5°，最大颌间距离为 11.7mm，最小颌间距离为 6.5mm。术后 6 个月，患者对面部对称性表示满意（图 6）。

5　讨论

上颌骨是面部中 1/3 最重要的解剖结构，由上颌骨体部、额突、颧突、腭突和牙槽突所构成。上颌骨肿物切除导致口腔和鼻腔或鼻窦腔之间相通的同时，也会破坏应力支柱结构。因此在重建上颌骨时，不仅要恢复外形，也要重建传导咀嚼压力的支柱结构，具有较高的重建难度系数[2,9]。本研究中，病例均采用数字化外科技术，VSP 术前模拟上颌骨手术切除的范围以及髂骨瓣的摆放位置，确保肿物完整的切除及支柱结构的重建，术中导航系统引导下切除肿物和固定髂骨瓣，实现手术由虚拟到现实的精确转化。数字化辅助下，平均手术时间为（326 ± 60）min，与既往研究相比手术时间接近[10,11]。

2003 年，Rohner 等[12]首次提出了以咬合为导向的颌骨重建理念，骨瓣修复颌骨缺损同期行种植

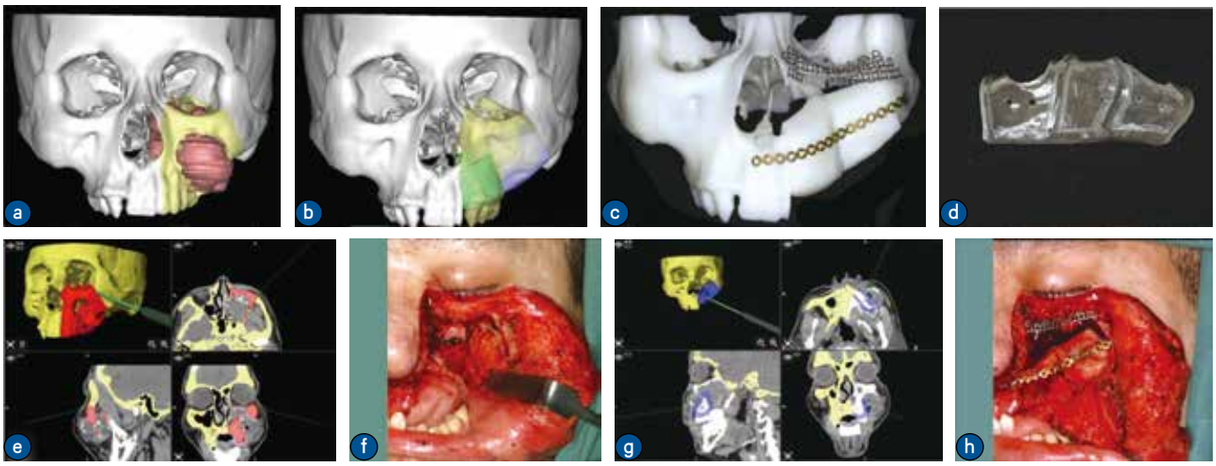

图 5　术前虚拟手术及术中流程

图 6　术前、术后面相照及口内照
a. 术前正面照；b. 术后 6 个月正面照；c. 术前口内照；d. 术后 6 个月口内照

支持式义齿修复，根据咬合关系放置骨瓣，并恢复牙列，达到早期的咬合重建。但是该类技术存在着由于皮瓣失败导致种植体丢失的风险，给患者带来额外的经济负担[13]。本研究中，8 例患者均有后期行种植义齿修复的需求，因此，我们延伸了以咬合为导向的理念，骨瓣重建颌骨后应具有良好的种植支持式义齿修复的条件，即拥有较高的牙弓重建率、适宜的颌间距离。本课题组既往研究表明，颌间距离大于 14mm 时不利于远期种植效果[14]。该 8 例患者术后平均牙弓重建率为（86.3±5.7）%，重建牙弓与镜像牙弓的平均夹角为（11.4±6.7）°，平均最大颌间距离为（12.9±1.5）mm，平均最小颌间距离为（8.6±2.3）mm，均获得了较好的种植义齿修复条件。

髂骨瓣的制备和塑形难度较大。虚拟手术计划、手术导板可以帮助外科医生精确地制备和塑形髂骨瓣，导航系统可以精确固定髂骨瓣，使得髂骨瓣和上颌骨之间有更好的骨接触[15,16]。既往的研究中，主要采用一段式髂骨瓣重建上颌骨缺损，利用髂骨的自然弧度来模拟上颌骨牙槽嵴[3,17]。然而，在本研究中，对于 Brown Ⅱ类和Ⅲ类缺损，我们使用了不同的塑形和重建策略。对于 Brown Ⅱ类缺损，我们主张采用了一段式的髂骨瓣重建鼻额支柱和翼突支柱，重建钛板辅助固定的同时，恢复颧上颌支柱，避免了髂骨瓣和颧骨之间的直接接触，维持髂骨瓣的稳定性。对于 Brown Ⅲ类缺损，我们采用了两段式髂骨瓣重建鼻额支柱和颧上颌支柱，同时使用钛网恢复眶底硬组织结构。

与腓骨瓣相比，旋髂深动脉髂骨瓣虽然具备骨量充足及骨高度适宜的特点，但是其血管蒂相对较短，在重建上颌骨时，存在与受区颈部血管相距较远的情况，增加了血管危象的发生率[18]。Zheng 等[19]使用口内吻合的技术，解决了因髂骨瓣血管蒂长度不足而影响吻合的问题，同时也避免了颈部切口产生的瘢痕。但口内吻合操作空间狭小，且供血动静脉的直径相比于口外吻合时要小，增加了吻合难度[20]。当口内吻合无法保证足够的血供时，口外吻合仍是可取的吻合方式。本次研究中，有 4 例患者用了口外吻合技术，住院期间并未出现血管危象的情况。

综上所述，数字化外科辅助下以咬合为导向的上颌骨缺损重建能有效地提高重建的效果，可获得较高牙弓重建率的同时，保证了适宜的颌间距离，且重建上颌骨的支柱结构，为远期种植义齿修复提供了良好的条件。

参考文献

[1] Genden EM, Okay D, Stepp MT, et al. Comparison of functional and quality-of-life outcomes in patients with and without palatomaxillary reconstruction:a preliminary report[J]. Arch Otolaryngol Head Neck Surg. 2003; 129(7):775-780.

[2] Lee ZH, Cripps C, Rodriguez ED. Current Concepts in Maxillary Reconstruction[J]. Plast Reconstr Surg. 2022; 150(1):168e-175e.

[3] Brown JS, Shaw RJ. Reconstruction of the maxilla and midface:introducing a new classification[J]. Lancet Oncol. 2010; 11(10):1001-1008.

[4] Padilla PL, Mericli AF, Largo RD, et al. Computer-Aided Design and Manufacturing versus Conventional Surgical Planning for Head and Neck Reconstruction:A Systematic Review and Meta-Analysis[J]. Plast Reconstr Surg. 2021; 148(1):183-192.

[5] Rodby KA, Turin S, Jacobs RJ, et al. Advances in oncologic head and neck reconstruction:systematic review and future considerations of virtual surgical planning and computer aided design/computer aided modeling[J]. J Plast Reconstr Aesthet Surg. 2014; 67(9):1171-1185.

[6] Urken ML, Vickery C, Weinberg H, et al. The internal oblique-iliac crest osseomyocutaneous free flap in oromandibular reconstruction. Report of 20 cases[J]. Arch Otolaryngol Head Neck Surg. 1989; 115(3):339-349.

[7] Kang YF, Liang J, He Z, et al. Cortical bone resorption of fibular bone after maxillary reconstruction with a vascularized fibula free flap:a computed tomography imaging study [J]. Int J Oral Maxillofac Surg. 2019; 48(8):1009-1014.

[8] Chuka R, Abdullah W, Rieger J, et al. Implant Utilization and Time to Prosthetic Rehabilitation in Conventional and Advanced Fibular Free Flap Reconstruction of the Maxilla and Mandible[J]. Int J Prosthodont. 2017; 30(3):289-294.

[9] Vedran U, Kavit A, Igor B, et al. Evolution of midface microvascular reconstruction:three decades of experience from a single institution[J]. Eur Arch Otorhinolaryngol. 2022; 279(8):4173-4180.

[10] Jacek B, Maciej P, Tomasz P, et al. 3D printed models in mandibular reconstruction with bony free flaps[J]. J Mater Sci Mater Med. 2018; 29(3):23.

[11] May MM, Howe BM, O’Byrne TJ, et al. Short and long-term outcomes of three-dimensional printed surgical guides and virtual surgical planning versus conventional methods for fibula free flap reconstruction of the mandible:Decreased nonunion and complication rates[J]. Head Neck. 2021; 43(8):2342-2352.

[12] Rohner D, Jaquiéry C, Kunz C, et al. Maxillofacial reconstruction with prefabricated osseous free flaps:a 3-year experience with 24 patients[J]. Plast Reconstr Surg. 2003; 112(3):748-757.

[13] Patel SY, Kim DD, Ghali GE. Maxillofacial Reconstruction Using Vascularized Fibula Free Flaps and Endosseous Implants[J]. Oral Maxillofac Surg Clin North Am. 2019; 31(2):259-284.

[14] 杨宗燕 , 康一帆 , 吕晓鸣 , 等 . 血管化髂骨瓣重建下颌骨有牙区缺损时髂骨嵴不同朝向的优缺点比较 [J]. 中国口腔颌面外科杂志 , 2021, 19(5):434-438.

[15] Zhang WB, Soh HY, Yu Y, et al. Improved procedure for Brown’s Class III maxillary reconstruction with composite deep circumflex iliac artery flap using computer-assisted technique[J]. Comput Assist Surg (Abingdon). 2021; 26(1):9-14.

[16] Jang WH, Lee JM, Jang S, et al. Mirror Image Based Three-Dimensional Virtual Surgical Planning and Three-Dimensional Printing Guide System for the Reconstruction of Wide Maxilla Defect Using the Deep Circumflex Iliac Artery Free Flap[J]. J Craniofac Surg. 2019; 30(6):1829-1832.

[17] Grinsell D, Catto-Smith HE. Modifications of the deep circumflex iliac artery free flap for reconstruction of the maxilla[J]. J Plast Reconstr Aesthet Surg. 2015; 68(8):1044-1053.

[18] Kroll SS, Schusterman MA, Reece GP, et al. Choice of flap and incidence of free flap success[J]. Plast Reconstr Surg. 1996; 98(3):459-463.

[19] Zheng L, Wu W, Shi Y, et al. Mandibular Reconstruction With a Deep Circumflex Iliac Artery Flap Using Computer-Assisted and Intraoral Anastomosis Techniques[J]. J Oral Maxillofac Surg. 2019; 77(12):2567-2572.

[20] Bueno de Vicente A, Almeida F, Nuñez JA, et al. Intraoral anastomosis in maxillary microvascular reconstruction after oncological excision[J]. Int J Oral Maxillofac Surg. 2021; 50(9):1161-1167.