案例报告

改良口内扫描直接印模技术在牙列缺失患者种植固定修复中的应用 1 例

毋育伟[1]　曹　佳[1]　钱　军[1]　杨　力[1]　赵一姣[2]　王　勇[2]　唐志辉[1,*]

作者单位：[1] 北京大学口腔医院第二门诊部；[2] 国家卫生健康委员会口腔医学计算机应用工程技术研究中心，北京大学口腔医院

[*] 通讯作者：唐志辉，联系方式：010-82196237，电子邮箱：tang_zhihui@live.cn，通讯地址：北京市朝阳区安立路 66 号，安立花园 B 座 5 层，100101

【摘要】 **目的**：通过改良的扫描体增加特征数据点以提高数字化印模的准确性。**方法**：选取牙列缺失种植固定修复患者 1 名，采用 iTero 口内扫描获得牙列缺失患者多颗种植体的空间位置信息，通过计算机辅助设计及辅助制造（computer aided design/computer aided manufacturing，CAD/CAM）技术设计制作上部修复体，并在患者口内进行试戴。**结果**：制作的修复体在患者口内实现了被动就位；通过 X 线片检查，修复基台和切削支架密合。修复 12 个月后的随访显示，修复体未发生螺丝松动或其他机械并发症，种植体周软硬组织健康。**结论**：基于改良口内扫描获取牙列缺失患者的数字化印模技术，在一定程度上具有替代传统开窗夹板式印模的潜力。

【关键词】 数字化印模；牙列缺失；种植修复；口内扫描 ；计算机辅助设计及辅助制造

Evaluation of clinical effect of modified intra-oral scan in implantation and restoration of edentulous patients

Yuwei Wu[1], Jia Cao[1], Jun Qian[1], Li Yang[1], YiJiao Zhao[2], Yong Wang[2], Zhihui Tang[1,].([1]Peking University School of Stomatology,2nd Dental Center, Beijing, P.R. China; [2]NHC Research Center of Engineering and Technology for Computerized Dentistry, Peking University School of Stomatology, Beijing, P.R. China.)*

Correspondence: Zhihui Tang. Tel: 010-82196237. Email: tang_zhihui@live.cn. Address: B5 Anli Garden, #66 Anli Road, Chao Yang District, Beijing 100101, P.R. China.

【Abstracts】 **Objective:** To evaluate the clinical effect of modified intra-oral scan in implantation and restoration of edentulous patients. **Methods:** The position of multiple implants in an edentulous patient was recorded by modified scan body with extensional structure to increase the accuracy of digital impressions, and the prosthesis was designed and made by computer aided design/computer aided manufacturing(CAD/CAM). **Results:** The prosthesis made for edentulous patient achieved passive positioning in the mouth. Through X-ray examination, there was no gap between the Uni-abutment and the cutting support. **Conclusion:** New digital techniques such as modified intra-oral scan technology could provide a reliable alternative to conventional impression.

【Key words】 digital impression; edentulous; implantation; intra-oral scan; computer aided design/computer aided manufacturing(CAD/CAM)

1　引言

牙列缺失患者不仅咀嚼功能基本丧失，患者的发音和美观功能还会部分受损，给患者的身体和心理带来了巨大影响。多颗种植体支持的固定义齿修复，有效地改善了传统全口义齿的固位和稳定，大大提高了患者的咀嚼功能和生活质量[1-4]。种植体支持的固定义齿修复用于牙列缺失患者的治疗，已经被证实是一种可靠的治疗方法，但如何准确获取多颗种植体的印模，仍是临床上存在的主要难点之一。

鉴于口内扫描仪器的广泛普及，以及改良扫

DOI：10.12337/zgkqjxjyzz.2023.02.001

基 金 项 目：科技部国家重点研发计划，增材制造个性化牙种植体与颌面骨、颞下颌关节修复体的关键技术研发（项目编号：2016YFB1101200）

Supported by：National Key Research and Development Program of China，the key technology research and development for additive manufacturing of personalized dental implant ，maxillofacial bone and temporomandibular joint（No. 2016YFB1101200）

描杆的深入研究，口内扫描技术获取无牙颌种植固定修复患者的数字化印模一直是研究热点[5-9]。Flügge 等研究显示，随着种植体间距的增加，口内扫描图像拼接过程中产生和积累的固有误差导致长跨度扫描过程中偏差增加，精度降低[5,6,8,9]。传统的扫描体由三个部分组成：扫描区域、扫描体和底座[6]，多为柱形、锥形或球形，没有延伸结构，对多颗种植体或较大跨度的无牙颌种植体间的口内扫描时，图像拼接误差较大，无法提供临床上令人满意的结果。本文报道了 1 例应用刚性延伸结构以增加特征数据点的改良扫描体记录 4~6 颗种植体的空间位置信息，并在此基础上设计、制作种植体支持的固定修复体。

2　材料和方法

2.1　临床资料

2.1.1　一般情况

选取 2020 年 12 月，以口内多颗牙齿缺失为主诉，要求种植固定修复的 1 名 57 岁女性患者为研究对象。

2.1.2　诊断和辅助检查

上下颌牙列缺损（图 1）。佩戴诊断义齿拍摄锥形束计算机断层扫描（cone beam computed tomography，CBCT）（图 2）。

2.2　材料与设备

Astra TX 骨组织水平种植体（登士柏公司，德国）；iTero（Align Technology 公司，美国）；设计软件 DentalCAD（EXOCAD 公司，德国）；CORiTEC 350i 五轴加工义齿车床切削钛支架（IMES 公司，德国）；具有刚性延伸结构的改良的扫描体（康泰健公司，中国）。

2.3　采集种植体空间位置信息

拔除余留牙，导板引导下完成上颌 6 颗和下颌 4 颗 Astra TX 骨组织水平种植体的植入（图 3），CBCT 检查种植体三维位置良好（图 4），种植体上部安装 Uni 基台（Uni-abutment 20°，Astra Tech AB，瑞典）；将改良扫描杆手动拧紧连接到种植体 Uni 基台上方，通过 i-Tero 口内扫描仪完成口内扫描过程（图 5），采集患者的口内种植体位置信息（图 6），生成标准细分曲面语言（standard tessellation language，STL）文件。

2.4　数据匹配与设计

通过计算机辅助设计及辅助制造（computer aided design/computer aided manufacturing，CAD/CAM），使用 DentalCAD 软件进行口内扫描数据的匹配，得出种植体的位置及基台的数据，根据患者面型的突度，垂直距离高度，以及殆平面位置，设计数字化牙齿，依照数字化牙齿进行桥架设计，

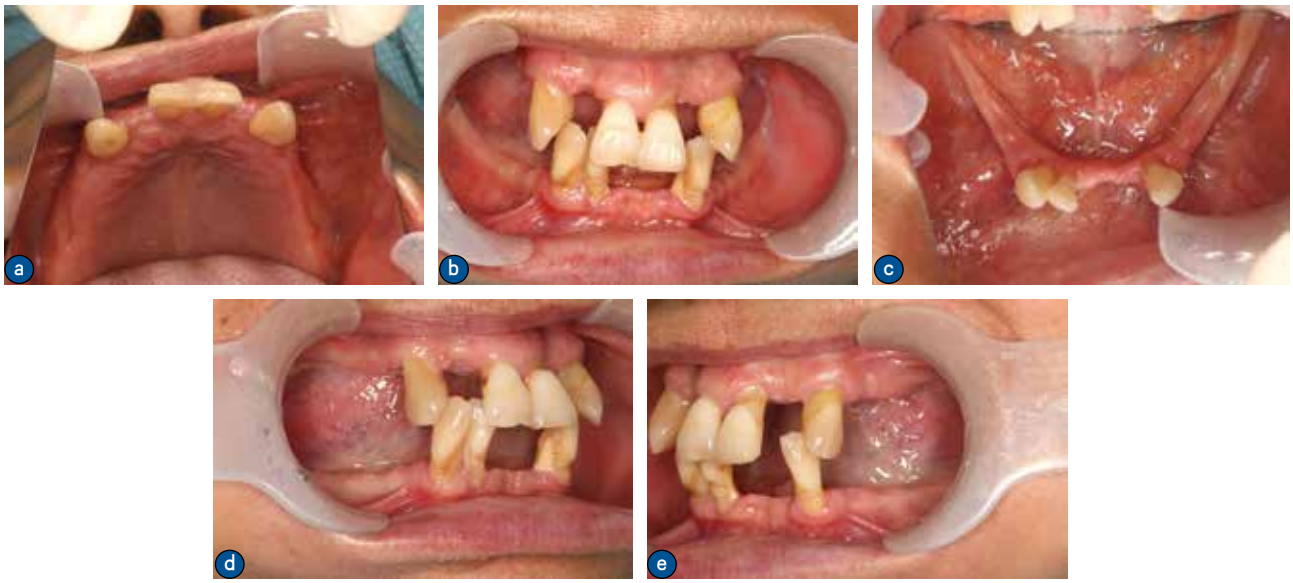

图 1　口内余留牙情况

a. 上颌；b. 正中咬合；c. 下颌；d. 右侧咬合；e. 左侧咬合

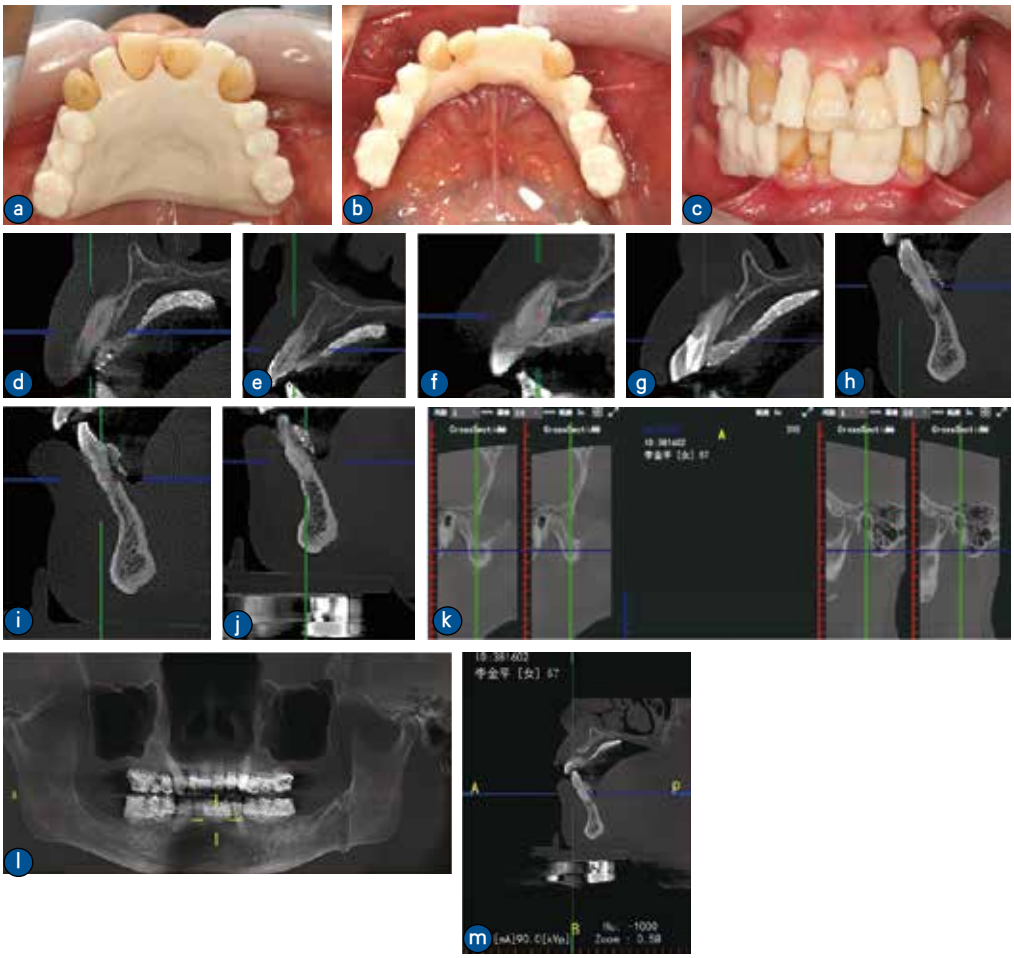

图 2　患者佩戴辅助诊断阻射义齿拍摄 CBCT

分别从上颌（a）、下颌（b）、正中咬合（c）确定辅助诊断义齿在口内完全就位；CBCT 检查余留牙及周围牙槽骨情况（d. $\underline{1}$；e. $\lfloor\underline{1}$；f. $\lfloor\underline{3}$；g. $\underline{3}$；h. $\overline{3}\rfloor$；i. $\overline{2}\rfloor$；j. $\lceil\overline{3}$）；k. 双侧颞下颌关节；l. 阻射义齿与余留牙广泛均匀接触；m. 上颌前牙区剩余牙槽嵴情况

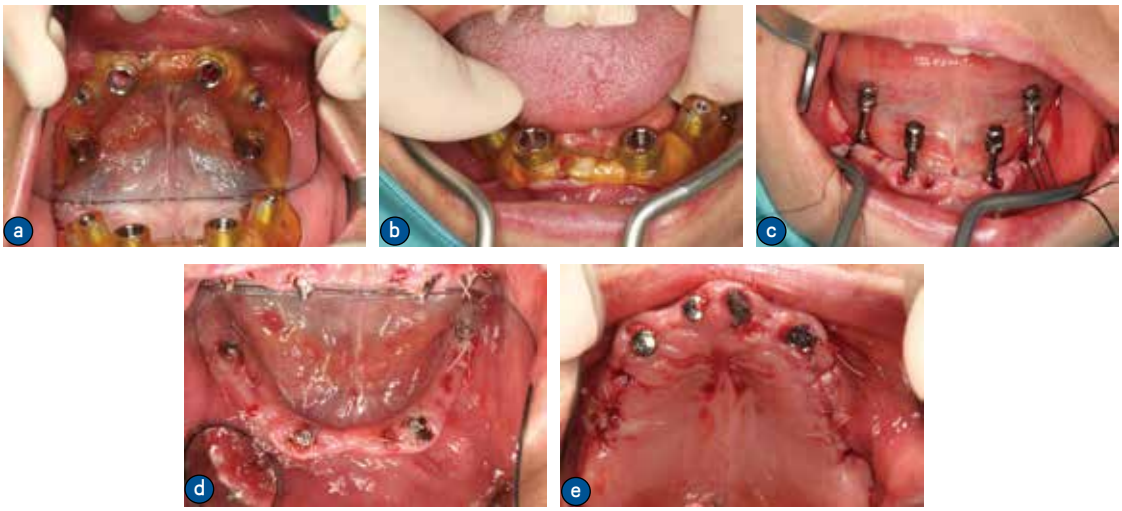

图 3　导板引导下完成上颌 6 颗和下颌 4 颗 ASTRA TX 骨组织水平种植体的植入

种植导板在上颌（a）和下颌（b）就位后，导板覆盖区域的黏膜广泛均匀发白；下颌植入 4 颗种植体（c，d）；e. 上颌植入 6 颗种植体

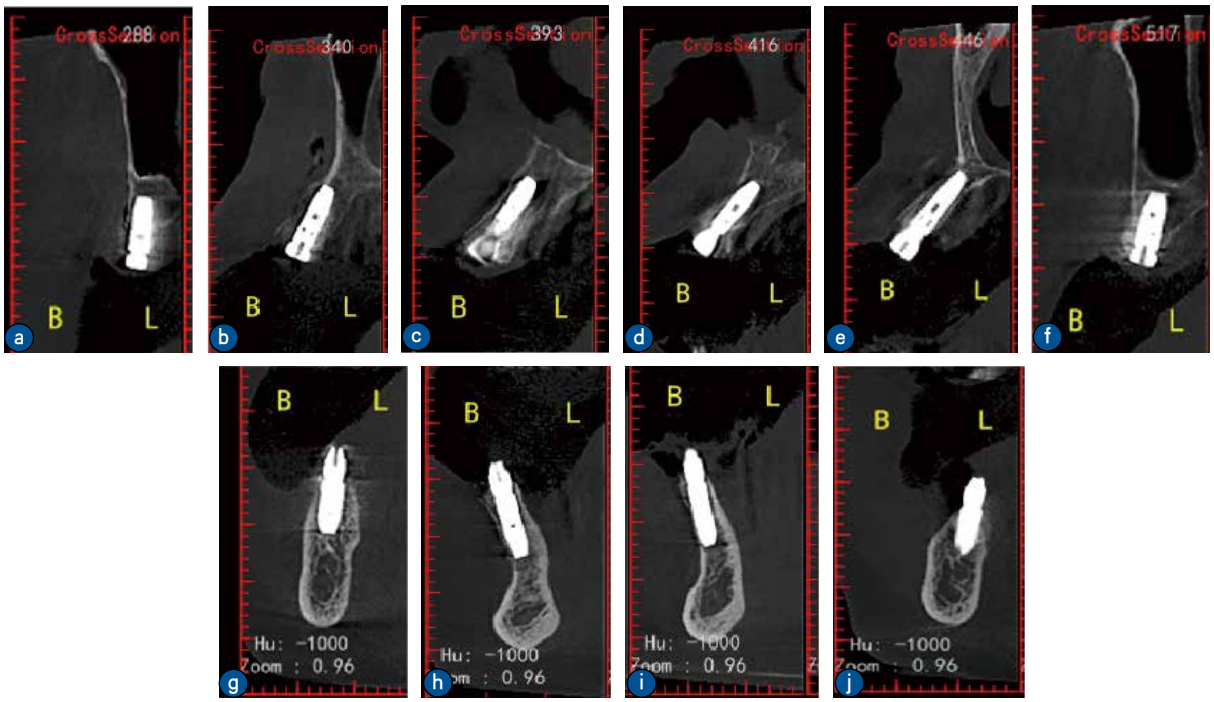

图 4　CBCT 检查种植体三维位置

a. $\underline{6|}$；b. $\underline{3|}$；c. $\underline{1|}$；d. $\underline{|1}$；e. $\underline{|3}$；f. $\underline{|6}$；g. $\overline{6|}$；h. $\overline{3|}$；i. $\overline{|3}$；j. $\overline{|6}$

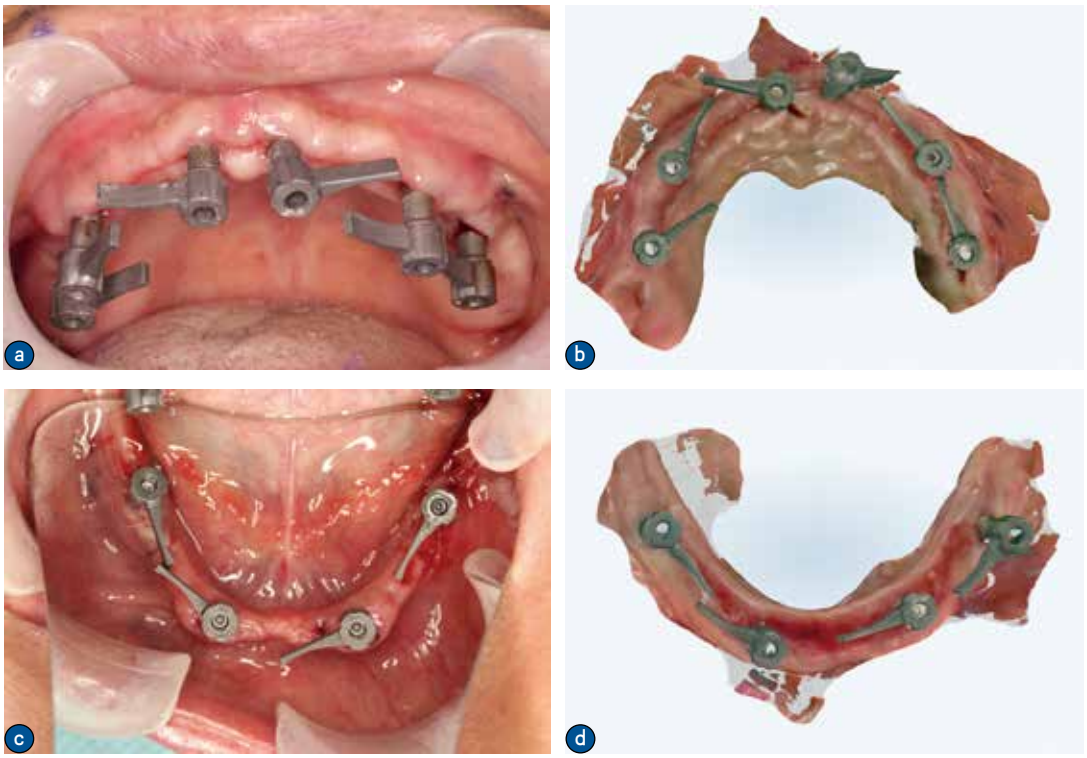

图 5　完成改良扫描杆的连接和口内扫描

a.6 个改良口内扫描杆在上颌就位；b. 上颌口内扫描图像；c. 4 个改良口内扫描杆在下颌就位；d. 下颌口内扫描图像

桥架设计完成后通过 CORiTEC 350i 五轴加工义齿车床完成纯钛桥架切削。将数字化义齿进行树脂打印，根据数字化牙齿的突度完成最终修复体的制作（图 6）。

2.5　桥架被动就位与密合度

口内试戴纯钛切削桥架（图 7），首先通过交替指压法对切削钛支架与种植体 Uni 基台间的密合度进行初步宏观评估，交替指压过程中桥体没有翘动，提示二者间没有支点。随后通过直视法观察 Uni 基台与桥体间无肉眼可及的间隙，以及交替指压过程中没有发现桥体支架与 Uni 基台间有唾液排溢的现象。之后用尖探针检查 Uni 基台与切削的钛支架桥体之间密合，未探及间隙。最后，拍摄曲面断层片（图 8），Uni 基台与切削的钛支架桥体之间密合。

3　结果

基于改良扫描体获取的无牙颌患者口内 4~6 颗种植体的直接数字化印模信息，设计并制作的修复体，获得了良好的被动就位，在 12 个月内定期随访中，未发生螺丝松动或其它机械并发症（图 9），证实了改良的扫描体可以有效提高口内扫描技术获取无牙颌种植固定修复患者的数字化印模的精度。

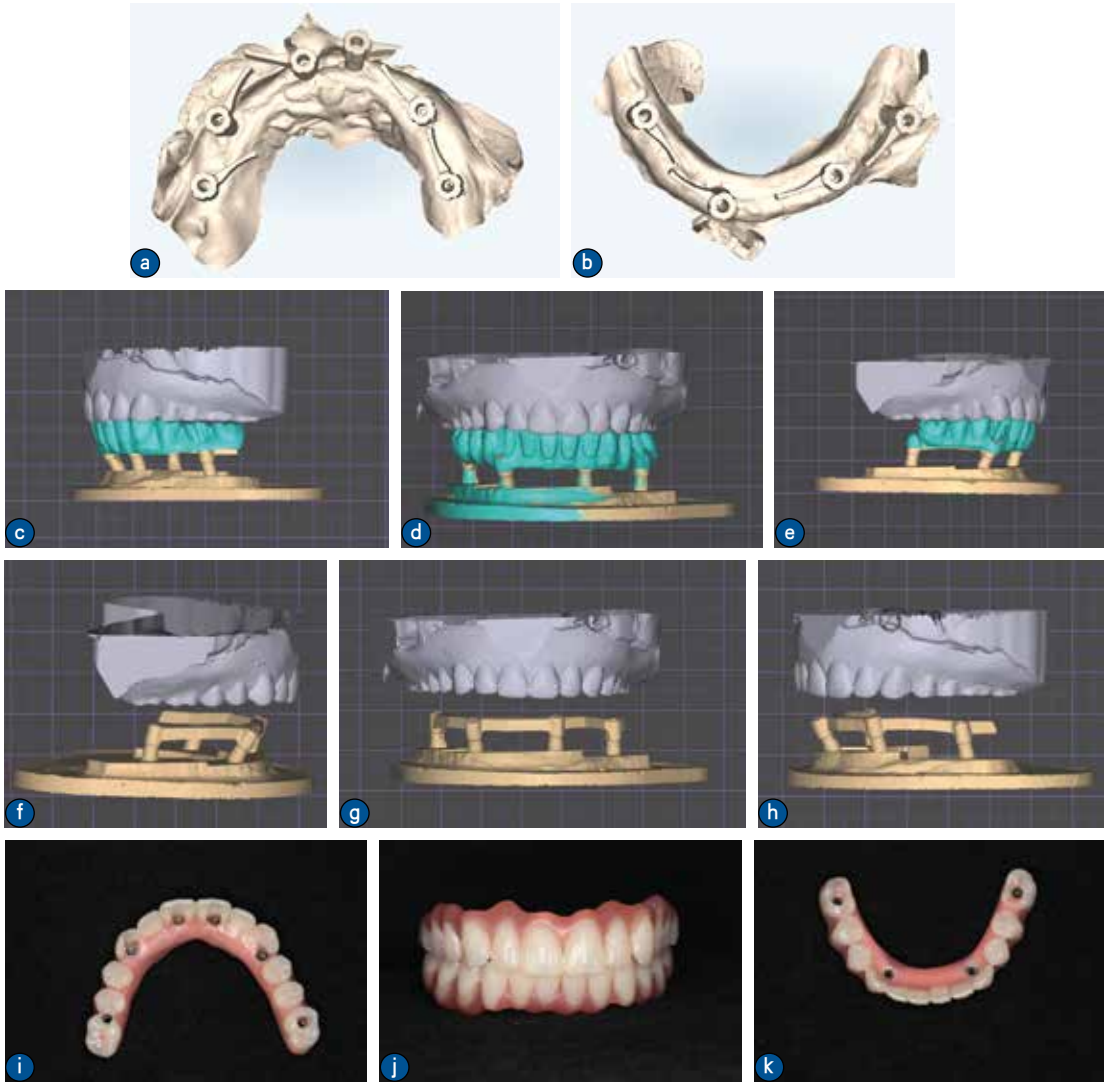

图 6　修复体的设计与制作

a. 上颌数字化印模；b. 下颌数字化印模；CAM 设计下颌修复体（c. 左侧咬合，d. 正面观，e. 右侧咬合）；CAM 设计下颌桥体支架（f. 右侧咬合，g. 正面观，h. 左侧咬合）；i. 上颌修复体及开孔位置；j. 上、下颌修复体；k. 下颌修复体及开孔位置

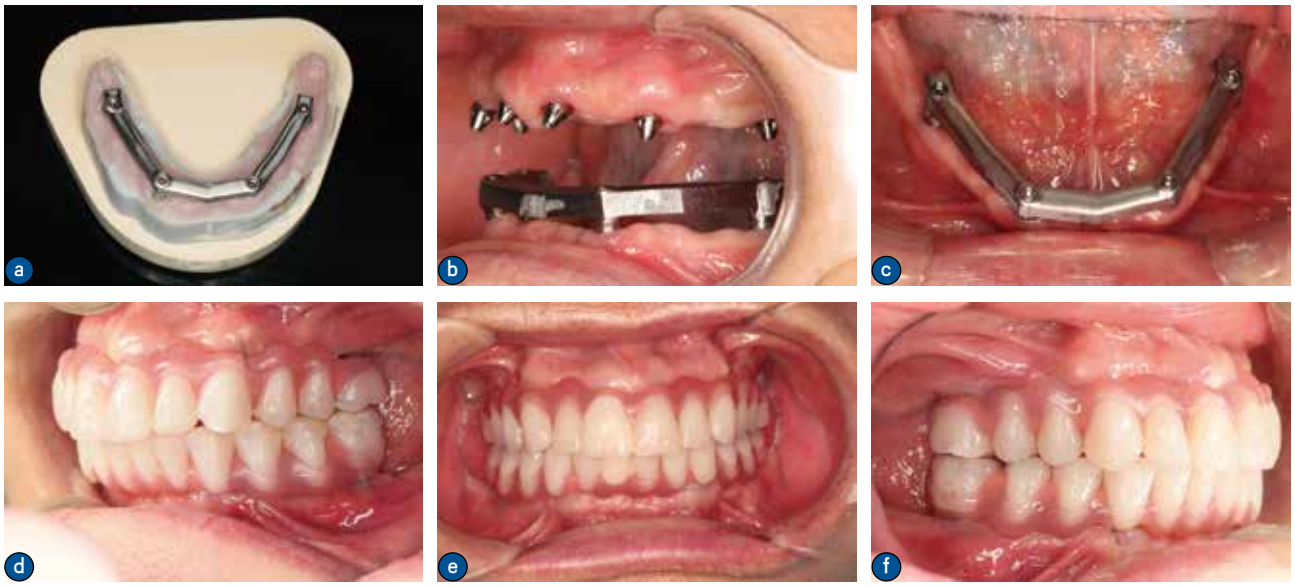

图 7　钛切削支架和最终修复体戴入

a. CAD 切削的下颌钛支架在模型上被动就位；CAD 切削的下颌钛支架在口内被动就位（b. 侧面观，c. 正面观）；上、下颌修复体在口内被动就位（d. 左侧咬合，e. 正面观，f. 右侧咬合）

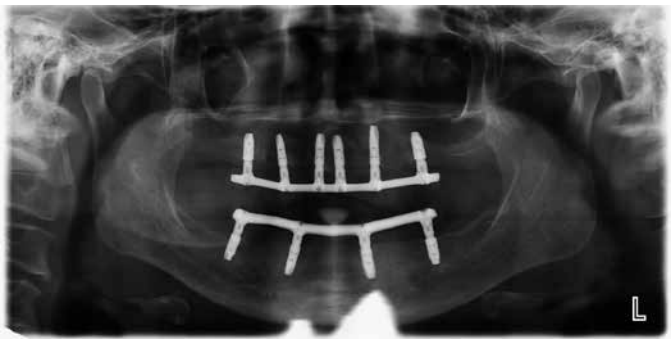

图 8　修复体戴入后曲面断层检查，钛切削支架与修复基台间无间隙

图 9　修复体戴入 12 个月后复查，种植体周软硬组织健康

4　讨论

4.1　导板引导下的无牙颌种植手术

现代口腔的种植理念是以修复为导向，要求种植体的植入位置能够保证修复体获得最佳的功能和美观效果，并有利于种植体的长期健康稳定。种植导板作为这一理念的实施载体，在术前设计与手术操作过程中起到了不可替代的桥梁作用[10]。近期

研究表明，无牙颌种植固定修复治疗过程中，种植导板的使用，有利于实现种植体植入到最佳的位置和角度，促进种植体的长期健康和稳定，可实现良好的美学效果。应用可显影的放射导板结合 CBCT 颌骨的信息，在导板设计软件里可以达成外科、修复科及技工室三方的有效沟通，使得种植体的三维位置能够同时满足外科医生对手术骨量的要求，修复医生对种植修复体功能和美学的要求，以及技师完成一件高质量修复体的制作要求。此外，导板引导下种植手术可以最大限度地降低患者的治疗成本并使患者获得更好的美学效果 [11]。

4.2 改良的口内扫描获取牙列缺失患者种植固定修复直接数字化印模

目前，临床上多采用开窗夹板式印模技术获取牙列缺失患者多颗种植体的空间位置 [12,13]。得益于电子、光学、计算机技术的进步，数字化印模应运而生。牙列缺失种植固定修复患者的数字化印模可以通过口内扫描或口外扫描的方式获取 [14]。课题组前期对口外扫描技术获取无牙颌种植固定修复患者的数字化印模进行了初步研究 [7]，本文主要集中于口内扫描技术的相关研究。

为了克服口内扫描图像拼接过程中产生和积累固有误差，导致长跨度扫描过程中偏差累积、精度降低这一问题，Kim 等在下颌基牙预备体间 26mm 的缺牙空隙内放置 4×3mm 氧化铝标记物，显著提高了扫描精度 [15]。对于多颗种植体，尤其是无牙颌种植固定修复患者，多颗种植体之间的跨度较大，为了避免图像拼接过程中的偏差累积，学者们尝试通过增加特征数据点来提高多颗种植体间的扫描精度。譬如，Mizumoto 等在 4 颗种植体的无牙颌研究模型上，使用牙线将 4 个扫描体连接以减少图像拼接误差 [16]。近期也有研究表明，在下颌 4 颗种植体的无牙颌研究模型上，通过类似于“固定夹板”的扫描体将种植体上部的螺丝固位基台连接在一起，在种植体间提供了稳定的参考点，提高了扫描精度 [17]。这与本研究中使用的改良扫描杆相类似，通过具有刚性延伸结构的扫描体，增加相邻种植体间的扫描特征，缩短种植体间基于黏膜特征的图像拼接，最大限度地实现口内扫描捕获的图像配准是基于刚性结构，而不是光滑、反射和不稳定的黏膜表面，从而实现减少口内扫描图像拼接过程中产生的累积误差，达到提高扫描精度的目的。

结果表明，改良的具有刚性延伸结构设计的扫描杆可以提高扫描精度，无需在口腔进行牙线结扎、或额外增加氧化铝扫描标记特征等其他操作，提高了工作效率和患者的接受度。同时，基于改良扫描杆获取的无牙颌种植固定修复患者的数字化印模信息，也便于临床医师、技师和患者进行修复方案的设计、模拟和沟通，有利于制作符合临床治疗要求的修复体，兼顾患者美观需求，最终达到临床诊断治疗方案、材料性能和制作工艺的统一。

我们也注意到，改良的扫描杆属于第三方加工产品，在使用过程中，应保证改良扫描杆与种植体间的正确就位和连接。具有伸展结构的扫描体，会部分遮挡扫描区域和种植体周的黏膜信息，对图像拟合过程产生一定的影响。另外，本研究通过逆向工程软件获取种植体的三维空间位置，该方法在计算过程中不可避免地会产生固有误差，对获取种植体准确的三维空间位置也有一定的影响。

4.3 修复体的被动就位

在牙列缺失种植固定修复中，修复体的被动就位是种植修复成功的关键因素 [18-20]。目前，修复体与基台间的被动就位的评价分为体外评价和体内评价。由于印模制取和石膏模型变形等误差的存在，修复体与基台间的被动就位的体外评价不能代替体内评价。体内评价目前主要通过：交替指压法、直视法、探诊法以及 X 线片法等 [21]。通过交替指压法可以初步宏观评估 Uni 基台与修复体之间是否有支点；当修复体边缘位于龈上或齐龈时，可以通过直视法和探诊法检测其是否被动就位；X 线片法可以评估修复基台与桥体结合处位于龈下，无法直视和不便于探诊操作的情况。

为了避免仅用一种方法的特异性和 / 或敏感性不够，本研究同时采用了交替指压法、直视法、探诊法以及 X 线片法，以评价基于改良的口内扫描技术设计加工的切削钛支架，是否与 Uni 基台之间实现了精确的被动就位。本研究的钛切削支架均实现了被动就位。同时，患者在戴牙后 12 个月内多次复查，修复体未出现松动、折裂等情况，种植体周围牙龈组织健康，边缘骨稳定。但上述检测方法有一定的主观性，加之样本量较少，观察时间较短，还需进一步临床验证。

5　结论

基于改良口内扫描获取牙列缺失患者的数字化印模技术在一定程度上具有替代传统开窗夹板式印模的潜力。

参考文献

[1] Lorean A, Khehra A, Benatouil J, et al. Full-Mouth Rehabilitation Using a Tissue-Level Angled-Head Dental Implant System:A Retrospective Analysis with Long-Term Follow-Up[J]. Int J Oral Maxillofac Implants. 2022; 37(4):685-689.

[2] 高文莫 , 耿威 . 种植支持无牙颌固定修复体材料对种植体及其修复体存留率的影响 : 系统性回顾及 Meta 分析 [J]. 中国口腔医学继续教育杂志 , 2020, 23(1):11-28.

[3] 王奕 . 数字化辅助上颌即刻种植即刻修复病例报告一例 [J]. 中国口腔医学继续教育杂志 , 2020, 23(1):45-57.

[4] 夏婷 , 施斌 . 全口无牙颌种植固定修复 1 例——双侧上颌窦底外提升术 + 下颌即刻负重 [J]. 中国口腔医学继续教育杂志 , 2017, 20(4):231-237.

[5] Flügge T, Att W, et al. Precision of dental implant digitization using intraoral scanners[J]. Int J Prosthodont. 2016; 29(3):277-283.

[6] Mizumoto R, Yilmaz B. Intraoral scan bodies in implant dentistry: A systematic review[J]. J Prosthet Dent. 2018; 120(3):343-352.

[7] 毋育伟 , 曹佳 , 韩飞 , 等 . 模型扫描结合逆向工程技术建立多植体空间位置信息的研究 [J]. 口腔医学研究 , 2022; 38(9):823-826.

[8] Florian R, Mario R, Kirstin V, et al. In vitro scanning accuracy using different aids for multiple implants in the edentulous arch[J]. Clin Oral Implants Res. 2022; 33(10):1010-1020.

[9] Konstantinos C, Davide R, Carlo E, et al. Complete Digital Workflow for Prosthesis Prototype Fabrication with the Double Digital Scanning (DDS) Technique: A Prospective Study on 16 Edentulous Maxillae[J]. J Prosthodont. 2022; 31(9):761-765.

[10] Vieira DM, Sotto-Maior BS, Barros CA, et al. Clinical accuracy of flapless computer-guided surgery for implant placement in edentulous arches[J]. Int J Oral Maxillofac Implants. 2013; 28(5):1347-1351.

[11] Pimkhaokham A, Jiaranuchart S, Kaboosaya B, et al. Can computer-assisted implant surgery improve clinical outcomes and reduce the frequency and intensity of complications in implant dentistry? A critical review[J]. Periodontol 2000. 2022; 90(1):197-223.

[12] Baig MR. Multi-Implant Impressions. To Splint or Not to Splint:A Critical Review[J]. Int J Prosthodont. 2019; 32(1):66-67.

[13] Liu Y, Di P, Zhao Y, et al. Accuracy of multi-implant impressions using 3D-printing custom trays and splinting versus conventional techniques for complete arches[J]. Int J Oral Maxillofac Implants. 2019; 34(4):1007-1014.

[14] 钱军 , 曹佳 , 杨力 , 等 . 口外扫描技术在牙列缺失患者种植固定修复中的临床应用——附 6 例报告 [J]. 现代口腔医学杂 , 2022; 36(3):63-66.

[15] Kim J, Amelya A, Shin Y, et al. Accuracy of intraoral digital impressions using an artificial landmark[J]. J Prosthet Dent. 2017; 117(6):755-761.

[16] Mizumoto R, Yilmaz B, Seidt J, et al. Accuracy of different digital scanning techniques and scan bodies for complete-arch implant-supported prostheses[J]. J Prosthet Dent. 2020; 123(1):96-104.

[17] Huang R, Liu Y, Huang B, et al. Improved scanning accuracy with newly designed scan bodies:An in vitro study comparing digital versus conventional impression techniques for complete-arch implant rehabilitation[J]. Clin Oral Implants Res. 2020; 31(7):625-633.

[18] Abduo J, Lyons K, Bennani V, et al. Fit of screw-retained fixed implant frameworks fabricated by different methods:a systematic review[J]. Int J Prosthodont. 2011; 24(3):207-220.

[19] Abduo J, Bennani V, Waddell N, et al. Assessing the fit of implant fixed prostheses: a critical review[J]. Int J Oral Maxillofac Implants. 2010; 25(3):506-515.

[20] Brånemark PI. Osseointegration and its experimental background[J]. J Prosthet Dent. 1983; 50(3):399-410.

[21] Kan JY, Rungcharassaeng K, Bohsali K, et al. Clinical methods for evaluating implant framework fit[J]. J Prosthet Dent. 1999; 81(1):7-13.