案例报告

一种混合瓷贴面技术用于咬合重建修复 1 例

任　薇[1]　金春晓[2]　杨胜涛[1]　高姗姗[2]　岳　莉[1,*]

作者单位：[1] 口腔疾病研究国家重点实验室，国家口腔疾病临床医学研究中心，四川大学华西口腔医院口腔医学技术教研室；[2] 口腔疾病研究国家重点实验室，国家口腔疾病临床医学研究中心，四川大学华西口腔医院修复科

[*] 通讯作者：岳莉，联系方式：028-85503796，电子邮箱：yueli@scu.edu.cn，通讯地址：四川省成都市人民南路三段 14 号，610041

【摘要】 **目的**：将混合瓷贴面技术用于咬合重建修复。**方法**：通过诊断及治疗设计，分控制疾病阶段、美学与功能恢复阶段和最终修复阶段完成治疗过程。**结果**：患者佩戴稳定咬合板后，咀嚼肌异常放电下降；运动稳定可重复；描记曲线形态平滑、流畅、对称。前牙蜡型同时改善美观与重建功能引导；后牙蜡型恢复殆面形态并维持垂直距离，重建咀嚼功能。口内试戴临时修复体，获得了前牙良好引导、后牙咬合关系协调和双侧咀嚼肌肌力平衡。最终修复阶段，通过腭侧铸瓷贴面与唇侧长石质烤瓷贴面形成一体化混合瓷贴面用于修复前牙，后牙用铸瓷殆贴面修复。检查显示正中咬合稳定，侧方运动为尖牙保护。治疗后 1、3、6 个月复查，口颌功能稳定，患者无明显不适，治疗后肌肉酸软的症状完全消失。**结论**：混合瓷贴面为咬合重建的病例修复提供了新的前牙修复体设计参考。

【关键词】 混合瓷贴面；咬合重建；微创牙科；美学修复；修复工艺

The application of hybrid veneer technique in occlusion rehabilitation: A case report

Wei Ren[1], Chunxiao Jin[2], Shengtao Yang[1], Shanshan Gao[2], Li Yue[1,]. ([1]State Key Laboratory of Oral Diseases & National Clinical Research Center for Oral Diseases & Department of Dental Technology, West China Hospital of Stomatology, Sichuan University, Chengdu, Sichuan Province, P.R. China; [2]State Key Laboratory of Oral Diseases & National Clinical Research Center for Oral Diseases & Department of Prosthodontics, West China Hospital of Stomatology, Sichuan University, Chengdu, Sichuan Province, P.R. China.)*

Correspondence: Li Yue. Tel: 028-85503796. Email: yueli@scu.edu.cn. Address: No.14, Section 3, Renmin South Road, Chengdu 610041, Sichuan Province, P.R. China.

【Abstracts】 **Objective:** Hybrid porcelain veneer technology was used for occlusal reconstruction. **Methods:** Through diagnosis and treatment design, the treatment process is divided into disease control stage, aesthetic and functional recovery stage and final repair stage. **Results:** The abnormal discharge of masticatory muscles decreased after the patient wore the stable occlusal plate; Stable and repeatable movement; The shape of the tracing curve is smooth, smooth and symmetrical. The wax shape of the anterior teeth can improve the aesthetics and guide the reconstruction function at the same time; The wax pattern of the posterior teeth restored the shape of the mandibular surface and maintained the vertical distance, and reconstructed the masticatory function.Try to wear the temporary prosthesis in the mouth, and obtain good guidance of the front teeth, coordination of the occlusal relationship of the rear teeth, and balance of bilateral masticatory muscles. In the final restoration stage, the palatal cast porcelain veneer and labial feldspathic porcelain veneer were used to form an integrated composite porcelain veneer for the restoration of anterior teeth, and the posterior teeth were repaired with cast porcelain veneer. The examination showed that the median occlusion was stable and the lateral movement was canine protection. After 1, 3, and 6 months of treatment, the oral and maxillofacial function was stable, the patient had no obvious discomfort, and the symptoms of muscle tenderness completely disappeared after treatment. **Conclusion:** The hybrid veneer provides a new reference for the design of anterior restorations of full-mouth rehabilitation.

【Key words】 hybrid veneer; occlusion rehabilitation; minimally invasive dentistry; esthetic rehabilitation; dental technology

1　引言

咬合重建是口腔修复中较为复杂的一种治疗方式，需要进行精细的术前治疗分析与方案设计，从而恢复患者的美学及功能，并维持治疗效果的长期稳定[1-5]。其中，修复体的设计与材料的选择是咬

DOI：10.12337/zgkqjxjyzz.2023.02.002

基 金 项 目：四川大学横向技术项目全瓷修复材料美学效果的评价与临床应用研究（项目编号：22H0421）

Supported by：Esthetic Evaluation and Clinical Application of All Ceramic Materials(No.22H0421)

合重建中的重要步骤，良好的材料选择需要兼顾其机械性能和美学性能，同时还需考虑修复体所需的最低厚度，降低牙体预备量。对于前牙区修复体，需要同时考虑前伸及侧方运动时功能引导的重建，达到良好的咬合分离，避免产生殆干扰[6]。

本文针对 1 例咬合重建的病例提出一种新型的混合瓷贴面制作方式，将传统的一体化贴面改为混合瓷贴面，该贴面包含腭侧瓷贴面和唇侧瓷贴面，腭侧为瓷体全覆盖，唇侧为瓷体部分覆盖，呈腭侧包绕唇侧牙体的结构，其中唇侧部分用美学性能更好的长石质烤瓷材料制作，达到美观与微创的整合；而腭侧则采用强度更高的二硅酸锂玻璃陶瓷进行制作[7]，以达到长期稳定的前牙功能引导，从而为咬合重建的病例提供新的前牙区修复体设计参考。

2　方法

2.1　基本资料

患者，男性，34 岁，以“后牙敏感 2 年余”为主诉就诊。患者自述 2 年前出现夜磨牙症状，晨起后感觉牙齿酸软无力，双侧肌肉酸软，后牙敏感，近 1 个月右侧关节有不适、弹响的症状。患者有夜磨牙病史，平时习惯左侧偏侧咀嚼，左侧侧卧睡觉，同时因为失眠症长期服用维生素 C、曲唑酮。喜喝碳酸饮料。既往体健，未见其他系统有明显异常。

面部检查显示患者为凸面型，左侧面部较大，面下 1/3 长（图 1）。

关节及肌肉检查显示双侧关节动度基本一致，触诊无疼痛。开口度正常，开口末期右侧关节偶有弹响，触诊双侧颞肌及咬肌有疼痛。肌电检查发现息止颌位时双侧颞肌及咬肌异常放电。

口内检查（图 2）发现全口牙列牙体殆面磨耗，深及牙本质，全口牙齿无叩痛和松动，$\frac{7654|4567}{7654|4567}$ 冷热敏感，前伸及侧方运动时后牙存在咬合干扰。前牙覆殆、覆盖基本正常。

影像学检查，锥形束计算机断层扫描（cone

图 1　患者修复前面部像

a. 正面像，凸面型，左侧面部较大，面下 1/3 长；b. 侧面像

图 2　患者修复前口内像

a. 上颌殆面观；b. 正面观；c. 下颌殆面观，全口牙列牙体殆面磨耗

beam computed tomography，CBCT）显示双侧关节骨皮质连续光滑，关节形态及间隙未见明显异常（图 3）[8]。

对患者进行心理评估显示：自觉牙齿及口腔问题影响发音、味觉和社交，进食经常不舒服。患者希望在尽量不破坏原有牙体组织的情况下恢复美观，但若与功能修复进行比较，则优先选择功能重建。

2.2　诊断

结合患者的主诉、现病史、既往史，及面部、口内、双侧颞下颌关节区的检查，作出诊断：

1. 全口牙列牙体缺损；
2. $\frac{7654|4567}{7654|4567}$ 牙本质敏感；
3. 咀嚼肌功能紊乱；
4. 磨牙症；
5. 右侧可复性关节盘前移位。

2.3　治疗计划

根据诊断及患者状况制定治疗计划：

1. 急性症状控制阶段，进行口腔卫生宣教以及不良习惯的控制；
2. 控制疾病阶段，进行病因分析，制作并佩戴咬合板，辅助关节区热敷及心理辅导；
3. 美学和功能恢复阶段，制作和佩戴临时修复体；
4. 最终修复阶段，制作和佩戴正式修复体。

2.4　治疗设计及过程

2.4.1　控制疾病阶段

1. 磨耗病因分析。制取患者上下颌牙列模型，取患者牙尖交错位及正中关系位硅橡胶咬合记录，并利用咬合记录硅橡胶将两种颌位关系转移至殆架，对比牙尖交错位和正中关系位的咬合点，发现咬合点不一致，牙尖交错位可能较正中关系位前旋，提示患者肌位与牙位不调；同时肌电检查显示双侧咀嚼肌紊乱，因此，拟采用稳定咬合板来获得口颌系统改建，从而达到协调稳定的颌位[9]。

2. 稳定咬合板治疗。根据息止颌间隙大小，确定咬合垂直距离，将殆架切导针升高 3mm，使最后一颗磨牙垂直距离升高 1mm，制作稳定咬合板（图 4）。患者佩戴咬合板 3 个月以后，咀嚼肌异常放电下降，电子面弓检查运动范围显示前伸侧方范围

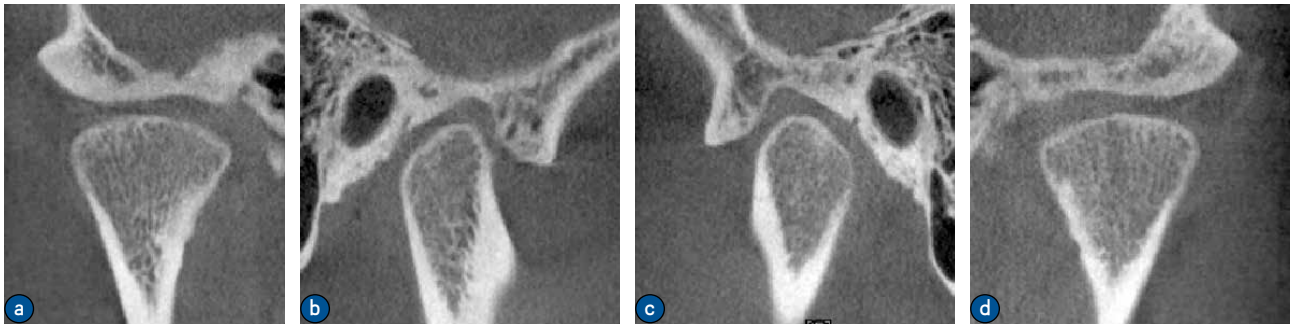

图 3　患者治疗前关节 CBCT 影像

a. 右侧髁突冠状位；b. 右侧髁突矢状位；c. 左侧髁突冠状位；d. 左侧髁突矢状位

图 4　佩戴咬合板

a. 制作咬合板；b. 咬合板口内试戴；c. 咬合板调试

增大；运动稳定可重复；描记曲线形态平滑、流畅、对称（图 5）。

2.4.2　美学和功能恢复阶段

颌位稳定后，转移新的颌位关系至殆架，结合患者情况进行三维数字化微笑设计（digital smile design，DSD）分析并制作诊断蜡型，进而制作临时修复体。美学分析显示该患者为中位笑线，前牙龈缘顶点位置左右不对称。切缘曲线与下唇不匹配，上颌呈现反纵殆曲线的状态，息止颌位时上前牙暴露量较少，微笑时上切牙暴露量约为 75%，前牙宽长比不协调（图 6）。同时，前牙由于腭侧磨耗导致引导丧失，后牙咬合不佳。制作前牙蜡型需同时改善美观与功能，故加长上前牙切端，恢复腭侧正常形态以重建功能引导。后牙蜡型制作需恢复殆面形态，维持垂直距离，重建咀嚼功能[10-11]。

临时修复体制作完成后进行口内试戴，显示前牙有良好的引导，后牙咬合关系协调，双侧咀嚼肌肌力平衡（图 7）。

2.4.3　最终修复阶段

患者佩戴临时修复体 3 个月满意后，进行功

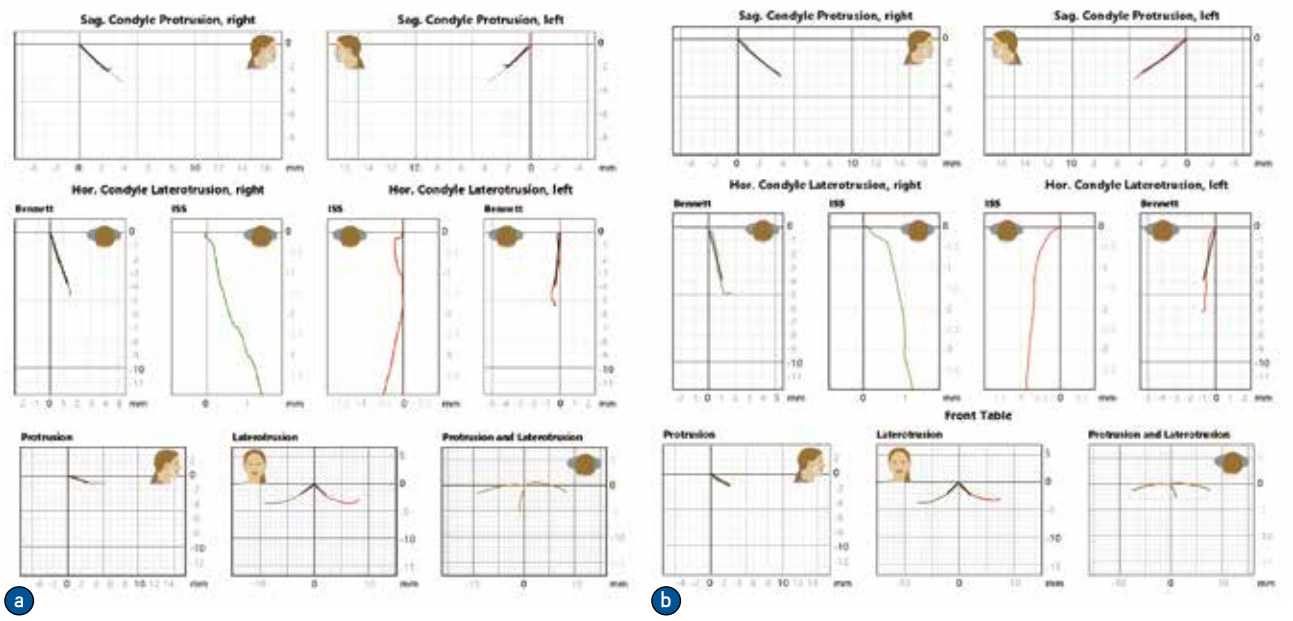

图 5　佩戴咬合板前后的电子面弓描记数据

a. 戴咬合板前；b. 戴咬合板后，咀嚼肌异常放电减少，运动稳定可重复；描记曲线形态平滑、流畅、对称

图 6　修复前美学分析

a. 唇齿美学分析；b. 数字化微笑设计分析显示前牙宽长比不协调

图 7　临时修复体制作及戴入

a. 诊断蜡型的制作；b. 临时修复体模型上就位；c. 临时冠口内试戴

能与美学效果的复查，未见明显异常，故进行最终修复体的设计及制作。综合患者需求，结合美观、强度及微创要求，设计修复体如下：321|123 为腭侧铸瓷、唇侧为长石质烤瓷的一体化混合瓷贴面，7654|4567 为铸瓷殆贴面修复。

用加成型硅橡胶复制患者口内适应后的临时修复体形态，咬合硅橡胶记录牙尖交错殆及前伸侧方殆的位置，在临时修复体的指导下进行微创牙体预备。面弓转移颌位关系，将临时修复体确定的关系转移到殆架上，指导最终修复体的制作。获取备牙后石膏模型并制作代型，同时，将前牙的代型翻制成耐火材料代型并高温烧结后备用。用蜡型恢复后牙殆面及前牙腭侧部分，建立前牙引导和后牙咬合，通过热压铸的方式完成铸瓷腭贴面，在基牙石膏代型和耐火材料代型上分别调整就位。然后将铸瓷贴面就位于耐火材料代型上，进行唇侧长石质瓷粉的分层堆塑及整体烧结。对烧结后的贴面进行外形修整上釉，通过喷砂去除耐火材料代型，得到一体化的混合瓷贴面，该贴面在石膏模型上就位良好（图 8）。

医师进行口内就位及功能运动的检查，显示与

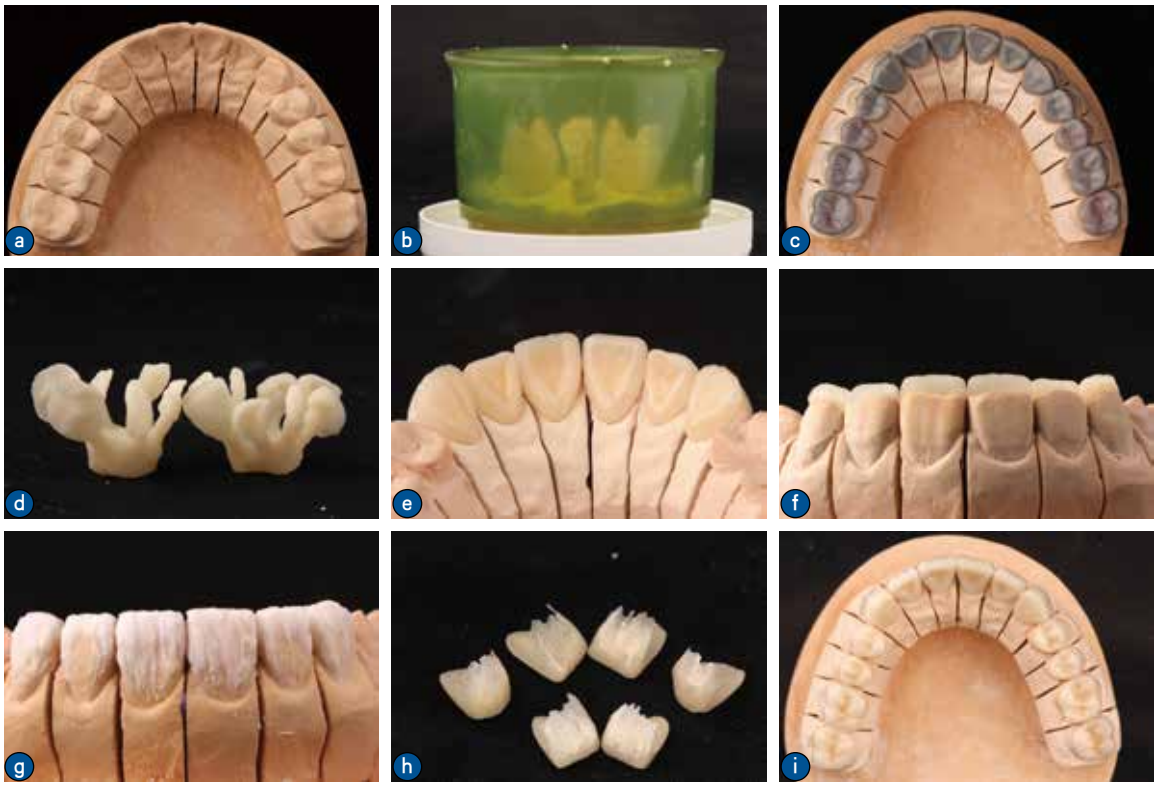

图 8　最终修复体制作过程

a. 完成模型的代型制作；b. 复制前牙耐火材料代型；c. 完成腭侧蜡型及后牙殆面制作；d. 压铸完成前牙腭侧贴面和后牙嵌体；e. 腭侧瓷贴面在模型上就位（腭侧观）；f. 腭侧瓷贴面在模型上就位（唇侧观）；g. 在有腭侧瓷贴面的耐火模型上进行长石质瓷的分层堆塑；h. 喷砂去除耐火代型后获得唇腭侧一体的混合瓷贴面；i. 修复体完成后殆面观

模型上的设计一致，因此进行修复体的最终粘接。

3　结果

检查显示正中咬合稳定，前伸运动时后牙分离，侧方运动为尖牙保护殆，患者对修复体粘接后的即刻效果表示满意（图 9）。

治疗后 1 周复查，进行咬合的精细调整。治疗后 1、3、6 个月复查，口颌功能稳定，患者无明显不适，治疗后肌肉酸软的症状完全消失。修复体外形与口唇功能协调，关节 CBCT 显示双侧间隙恢复正常，髁突位置居中（图 10~ 图 12）。

图 9　最终修复体口内照

a. 右侧观；b. 正面观；c. 左侧观；d. 右侧功能运动；e. 前伸运动；f. 左侧功能运动

图 10　修复后唇齿照

a. 右侧观；b. 正面观；c. 左侧观

图 11　患者治疗后关节 CBCT 影像

a. 右侧髁突冠状位；b. 右侧髁突矢状位；c. 左侧髁突冠状位；d. 左侧髁突矢状位

图 12　患者治疗前后面型对比照

4　讨论

口颌系统是由牙、神经肌肉、关节构成的一个整体的系统，咬合重建需要患者的口颌系统适应新的颌位关系，以达到长期稳定的修复效果[11]。因此，本文选择稳定咬合板作为过渡性的治疗方式。作为衔接原来的牙列与新修复体之间的工具，稳定咬合板覆盖上颌全牙弓，与下颌牙形成广泛而稳定的接触，从而消除殆干扰，缓解肌肉不适的症状，阻止夜磨牙对牙齿造成的进一步损伤。同时，因为稳定咬合板殆面为平板形，下颌可以自由运动，利于咀嚼肌纤维改建，以寻找稳定的新颌位关系[12-13]。

此外，医师在患者的治疗过程中，借助数字化的手段，实时客观的检测患者的口颌系统是否与重建位置协调[14]。治疗前后采用电子面弓评估下颌运动状况和牙尖交错位稳定性，采用肌电仪评估咀嚼肌状态，结果显示，治疗后下颌运动范围更大，路径更顺畅，肌肉状态更佳，这些客观的指标有助于医师更全面地追踪随访患者的治疗效果。稳定咬合板治疗过后，患者咬合均匀，双侧肌力平衡，下颌运动顺畅，颌位关系稳定，口颌系统达到一个新的平衡，才可以进入咬合重建的下一阶段，为修复效果的长期稳定打下坚实的基础[10,15]。

修复体的设计与制作是口腔咬合重建中的重要部分。传统的前牙贴面包括开窗式、对接式及包绕式三种类型，开窗式牙体预备适用于无需修改牙冠长度的情况，若需修改切端长度则可选用对接式或包绕式，对接式常用于下前牙及切端较薄的情况，而包绕式多用于涉及切端及舌侧修复的临床情况[16]。

在本病例中，由于需要增加前牙切缘长度和恢复前牙腭侧形态以重建良好的前牙引导，故选择了包绕式的贴面设计。同时，由于患者存在夜磨牙病史，咀嚼肌力较大，因此我们在传统一体化贴面设计的基础上，将其进行分解，腭侧选择了强度更高的二硅酸锂玻璃陶瓷贴面[17,18]。相较于传统的咬合重建，本病例仅需磨除少量牙体组织甚至不备牙，就可以达到微创修复的目的。通过规范的牙体预备，高精度的修复体制作，树脂粘接剂将修复体与口内牙体硬组织进行粘接抛光后，使牙体组织与混合瓷贴面形成一个整体，能够为患者提供满意的美学效果和功能，满足咬合重建的需要。

在材料的选择方面，后牙殆贴面及腭侧采用二硅酸锂铸瓷材料[19-21]，瓷体强度高，抗压能力强，可以给予修复体强有力的支持，在功能运动时不易造成瓷体崩裂[22]。同时，修复体唇侧的长石质瓷颜色逼真，具有更好的透光性，与天然牙过渡自然，能够更好地模拟天然牙的质感，极大的提高了美观效果[23]，兼具材料的机械和美学性能。

本病例中混合瓷贴面的设计适用于腭侧有咬合空间，唇侧颜色正常的咬合重建的固定修复。相较于传统的咬合重建修复体的制作，混合瓷贴面的制作流程较为繁琐，技术敏感性较高。在腭侧铸瓷贴面制作完成后需要在模型上进行就位的精度确认，防止腭侧贴面就位不良对修复体密合性产生影响。该病例修复至今已两年余，未发生修复体破损情况，长期临床效果仍需进一步观察，未来需要进一步增加病例量及随访时间，为医师及技师端的选择提供更多的循证医学证据支持及类似病例参考。

5 结论

对于微创备牙的同时恢复前牙腭侧功能及唇侧美观的咬合重建病例，混合瓷贴面是一种新型的前牙修复体设计形式，但是需要进一步的临床长期随访及病例数据支持。

参考文献

[1] Peck CC. Biomechanics of occlusion--implications for oral rehabilitation[J]. J Oral Rehabil. 2016; 43(3):205-214.

[2] Bhandari J, Adhapure P, Barve NN, et al. Full Mouth Rehabilitation by Implant Supported Fixed Prosthesis[J]. Contemp Clin Dent. 2020; 11(2):199-202.

[3] Blasi Beriain M, Rocca GT, Franchini L, et al. Rehabilitation of Worn Dentition with Direct Resin Composite Restorations: A Case Report[J]. Dent J(Basel). 2022; 10(4):51.

[4] 刘小雅 , 罗寒 , 刘天爽 . 重度磨耗微创咬合重建的临床效果分析 [J]. 口腔颌面修复学杂志 , 2022, 23(4):272-276.

[5] 陈莎 , 罗有成 , 黄超仪 , 等 . 咬合平面分析仪辅助全口重度磨耗咬合重建 1 例 [J]. 中华口腔医学杂志 , 2022, 57(7):749-752.

[6] Araujo E, Perdigão J. Anterior Veneer Restorations-An Evidence-based Minimal-Intervention Perspective[J]. J Adhes Dent. 2021; 23(2):91-110.

[7] Alothman Y, Bamasoud MS. The Success of Dental Veneers According To Preparation Design and Material Type[J]. Open Access Maced J Med Sci. 2018; 6(12):2402-2408.

[8] 李洪婷 , 刘天爽 . 牙齿重度磨耗患者咬合重建的临床评估和颞下颌关节影像分析 [J]. 口腔颌面修复学杂志 , 2017, 18(3):152-157.

[9] Kattadiyil MT, Alzaid AA, Campbell SD. The Relationship Between Centric Occlusion and The Maximal Intercuspal Position and Their Use as Treatment Positions for Complete Mouth Rehabilitation: Best Evidence Consensus Statement[J]. J Prosthodont. 2021; 30(S1):26-33.

[10] 谭建国 . 一步一步做好牙列重度磨耗咬合重建中咬合关系的复制和转移 [J]. 中华口腔医学杂志 , 2021, 56(8):825-828.

[11] 刘洋 . 关于咬合重建的几个重要问题 [J]. 华西口腔医学杂志 , 2020, 38(4):357-363.

[12] Mehta SB, Banerji S, Millar BJ, et al. Current concepts on the management of tooth wear:part 3. Active restorative care 2:the management of generalised tooth wear[J]. Br Dent J. 2012; 212(3):121-127.

[13] Dawson, Peter E. Functional occlusion:from TMJ to smile design[M]. Philadelphia: Mosby Elsevier, 2008.

[14] Mazzetto MO, Anacleto MA , Rodrigues CA, et al. Comparison of mandibular movements in TMD by means of a 3D ultrasonic system and digital caliper rule[J]. Cranio. 2017; 35(1):46-51.

[15] 姜婷 , 李健 , 许桐楷 , 等 . 咬合板的临床应用特点 [J]. 口腔颌面修复学杂志 , 2022, 23(1):1-10.

[16] 中华口腔医学会口腔美学专业委员会 . 口腔美学修复中瓷贴面技术专家共识 [J]. 中华口腔医学志 , 2021, 56(12):1185-1190.

[17] Lempel E, Németh KG, Lovász BV, et al. Adhesive management of anterior tooth wear in combination with the dahl concept-A 27-month observational case series[J]. Oper Dent. 2021; 46(6):594-608.

[18] Lim TW, Roffie J. Management of localized anterior tooth wear using a modified sandwich technique and the dahl concept: A case report[J]. Oper Dent. 2022; 47(1):3-10.

[19] Baldissara P, Monaco C, Onofri E, et al. Fatigue resistance of monolithic lithium disilicate occlusal veneers:a pilot study[J]. Odontology. 2019; 107(4):482-490.

[20] Edelhoff D, Güth JF, Erdelt K, et al. Clinical performance of occlusal onlays made of lithium disilicate ceramic in patients with severe tooth wear up to 11 years[J]. Dent Mater. 2019; 35(9):1319-1330.

[21] Hardan L, Mancino D, Bourgi R, et al. Treatment of Tooth Wear Using Direct or Indirect Restorations:A Systematic Review of Clinical Studies[J]. Bioengineering (Basel). 2022; 9(8):346.

[22] Al-Thobity AM, Gad MM, Farooq I, et al. Acid Effects on the Physical Properties of Different CAD/CAM Ceramic Materials: An in Vitro Analysis[J]. J Prosthodont. 2021; 30(2):135-141.

[23] Sen N, Us YO. Mechanical and optical properties of monolithic CAD-CAM restorative materials[J]. J Prosthet Dent. 2018; 119(4):593-599.