案例报告

# 探讨数字化修复工艺技术在全口义齿复制中的应用 1 例

王　兵[1,#]　衡墨笛[1,#]　国丹妮[2,#]　潘韶霞[2,*]　国丽丽[1]　郭天皓[1]　屈　健[1]　冯海兰[2]
作者单位：[1]北京大学口腔医学院・口腔医院义齿加工中心；[2]北京大学口腔医学院・口腔医院修复科，国家口腔医学中心；国家口腔疾病临床医学研究中心；口腔生物材料和数字诊疗装备国家工程研究中心；口腔数字医学北京市重点实验室；国家卫生健康委口腔医学计算机应用工程技术研究中心；国家药品监督管理局口腔材料重点实验室
[#]共同第一作者
[*]通讯作者：潘韶霞，联系方式：010-82195384，电子邮箱：panshaoxia@vip.163.com，通讯地址：北京市海淀区中关村南大街 22 号，100081

【摘要】 **目的**：通过全口牙列缺失应用数字化复制义齿完成修复的病例，探讨利用数字化技术改进传统方法，制作全口复制义齿的流程及临床应用。**方法**：采用数字化技术，利用模型扫描仪对旧义齿进行扫描，获取旧义齿的外形数据，使用五轴数控切削设备制作出蜡质暂时复制义齿；在患者口内重新确定垂直距离、颌位关系以及丰满度等；上殆架完成全口义齿人工牙一对一替换；医师试排牙验证颌位关系，边缘整塑制取闭口式印模；技师灌制终模型，再次上殆架调殆，制作蜡型、装盒装胶、热处理，制作完成最终复制义齿；患者戴牙。修复治疗完成。对患者进行满意度调查。**结果**：复制义齿顺利就位，美观效果好，固位力及稳定性好，少量调殆即实现平衡殆。复查无压痛，义齿咀嚼功能良好。复制义齿满意度视觉模拟评分在总体满意度、易清洁性、发音能力、舒适、美观及嚼碎功能等 6 个方面均高于 96 分。**结论**：对于长期戴用旧义齿无不适、对义齿咬合及外形满意、适合进行复制的患者，利用数字化修复工艺技术获取旧义齿表面形态，最终制作完成复制义齿。数字化复制义齿技术更利于患者尽快适应新义齿，减少患者临床就诊次数、简化临床和技工室操作步骤、优化修复效果，提高患者满意度。

【关键词】 全口义齿；复制义齿；计算机辅助设计与制作技术；数控切削技术；数字化

**Application of digital prosthodontic technology in the fabrication of complete-duplicated denture**

*Bing Wang[1,#], Modi Heng[1,#], Danni Guo[2,#], Shaoxia Pan[2,*] Lili Guo[1], Tianhao Guo[1], Jian Qu[1], Hailan Feng[2]. ([1]Dental Laboratory, Peking University School and Hospital of Stomatology, Beijing, P.R. China; [2]Department of Prosthodontics, Peking University School and Hospital of Stomatology & National Center for Stomatology & National Clinical Research Center for Oral Diseases & National Engineering Research Center of Oral Biomaterials and Digital Medical Devices & Beijing Key Laboratory of Digital Stomatology & Research Center of Engineering and Technology for Computerized Dentistry Ministry of Health & NMPA Key Laboratory for Dental Materials, Beijing P.R. China.)*
*[#] These authors contribute equally to this manuscript.*
*Correspondence: Shaoxia Pan. Tel: 010-82195384. Email: panshaoxia@vip.163.com. Address: No. 22 Zhongguancun South Avenue, Haidian District, Beijing 100081, P.R. China.*

【Abstracts】 **Objective:** To explore the workflow and clinical efficacy of fabricating duplicate dentures using digital prosthodontic technology. **Methods:** Using digital techniques, the model scanner was used to obtain the complete surface morphology information of the existing dentures. The generated STL file from this technique represented a digital duplicate of the scanned dentures. A wax-up duplicate denture was milled by five-axis CNC equipment. The occlusal relationship and fullness were re-determined after wax-up tried in. The initial models reproduced with silicone rubber and jaw relationship were transferred to the articulator. After wax teeth replaced with artificial teeth, the occlusal relationship was verified by dentist. After border molding, the wax-up was used to take close-mouth impression. The final models were poured using plater. The duplicate denture was completed after installing the plastic to the press box and heating. The patient's satisfaction was measured using the visual analogue scale after denture delivery. **Results:** All restorations of ten patients were completed. The duplicate dentures with good retention and stability, and proper extension of the base edge got good aesthetics and high patients' satisfaction. Occlusal balance was achieved by a bit of adjustment. Follow-up visit, the patients had no tenderness, and had good chewing function and good aesthetic effect. The visual analogue scale scores of the patients of digital duplicate dentures showed high satisfaction. The scores of the patients' satisfaction of duplicate denture were higher than ninety-six in six aspects, including general satisfaction, easy cleaning, pronunciation ability, comfort, aesthetics and chewing function. **Conclusions:** The digital technology could be used to fabricate duplicate denture for edentulous patient who wore complete denture for a long time without discomfort to reduce clinical visits, simplify the clinical and technical procedures, and improve clinical outcomes and patient's satisfaction.

【Key words】 complete denture; duplicate denture; computer aided design/computer aided manufacturing(CAD/CAM); computerized numerical control milling; digital

## 1　引言

复制义齿技术（duplicate denture）是使用临时性材料复制患者使用尚好的旧义齿，并重新确定颌位关系，制取闭口式印模，更换义齿基托，按原牙位排列新的人工牙，制作保留原义齿人工牙排列位

DOI：10.12337/zgkqjxjyzz.2023.02.004
基 金 项 目：北京大学口腔医学院 2019 年临床新技术新疗法项目（项目编号：PKUSSNCT-19B03）
Supported by：Program for New Clinical Techniques and Therapies of Peking University School and Hospital of Stomatology (No.PKUSSNCT-19B03)

置及磨光面形态的全口义齿的方法。复制义齿作为全口义齿修复技术之一，可满足口腔修复患者多种临床需求[1]。如提供美观形态、垂直距离、人工牙排列等诊断信息[2]，承担辅助印模制取、颌位关系记录及软组织调整等治疗功能[3,4]。在全口义齿制作中，使用复制义齿技术，就是通过对旧义齿进行复制，将复制出的义齿元素加入到新义齿的制作过程中，使新义齿的全部或部分与旧义齿相似或完全相同[5]。采用这种方法制作的新义齿，更好地尊重了患者的“习惯”，在外观、大小、牙齿排列位置等方面均与旧义齿相近，使患者缩短了对新义齿的适应时间和过程。

传统方法制作复制义齿的流程具有局限性，技师及医师的操作步骤复杂。临床初诊、确定复制义齿治疗方案后，由技师根据旧义齿用蜡翻制暂时复制义齿；医师试戴暂时复制义齿，完成确定颌位关系等操作；转到技工室上殆架，在暂时复制义齿蜡基托上完成一对一替换排牙；再在临床试牙、制取闭口式印模；技师灌注工作模型、再次上殆架调殆，制作蜡型、装盒装胶、热处理、打磨抛光完成复制义齿；最终由医师完成复制义齿的戴牙、复诊。纵观复制义齿技工室制作流程，上述各工序中涉及多种耗材及多次手工操作，步骤繁多、操作复杂，尤其是蜡基托材料收缩变形及人工操作误差累积会影响复制义齿的制作精度。

随着数字化设备、计算机辅助设计与制作（computer aided design/computer aided manufacturing，CAD/CAM）技术及材料的进步[6-12]，有了可替代、简化传统复制义齿修复流程中部分步骤的可能性，有利于实现利用数字化技术制作复制义齿的可能性。作者及合作医师共完成了 10 余例全口义齿复制病例，以 1 例上下颌牙列缺失的病例资料为代表，简述应用数字化技术制作复制义齿的过程和临床效果，探讨应用数字化工艺技术制作复制义齿的优势和改进方向。

## 2　材料和方法

### 2.1　病例资料

#### 2.1.1　患者基本情况

男性，70 岁，于 20 年前全口牙列缺失后制作并佩戴一副全口义齿，于 2019 年在外院重新制作了第二副全口义齿，义齿戴用 1 年余，自述“一直不习惯、适应困难”，患者对新义齿接受和控制能力差，并对第一副全口义齿未曾放弃戴用。患者于 2020 年 9 月就诊于北京大学口腔医院修复科，要求参照第一副全口义齿重新制作义齿。

#### 2.1.2　口腔检查

全口牙列缺失，上下颌剩余牙槽嵴有中度吸收，黏膜无红肿、弹性尚好，上下颌间距离适中，舌体大小基本正常，唾液分泌正常。面部左右基本对称，开口型及开口度基本正常（图 1）。

#### 2.1.3　旧义齿检查

基托抛光面形态良好，人工牙重度磨耗，树脂老化现象严重，垂直距离下降，上下颌正中关系正确。上颌义齿基托可见裂纹，下颌义齿基托边缘伸展不足，上、下颌固位力欠佳，前牙咬合早接触（图 2）。旧义齿上唇丰满度适宜，口内美学效果不佳。

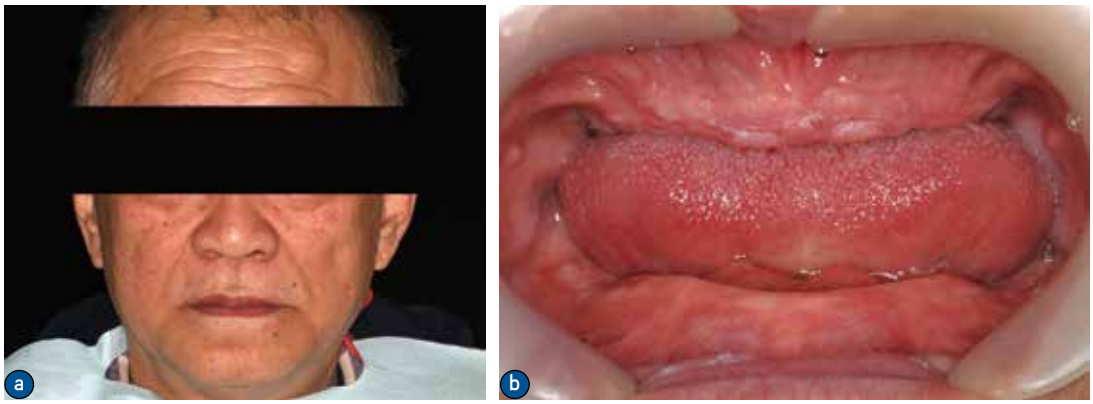


图 1　患者基本情况

a. 患者佩戴旧义齿面型；b. 上下颌牙列缺失，上下颌间距离适中，剩余牙槽嵴有中度吸收，黏膜无红肿、弹性尚好，唾液分泌正常

图 2　旧义齿情况

a. 上颌旧义齿；b. 上颌基托有裂纹；c. 下颌旧义齿；d. 人工牙磨耗严重，基托树脂老化严重

#### 2.1.4　临床诊断

上下颌牙列缺失。

#### 2.1.5　治疗设计

鉴于患者长期佩戴全口义齿，对旧义齿修复效果较为满意且自觉无明显不适，故选择复制义齿修复。告知患者治疗计划等，患者知情同意。

### 2.2　全口复制义齿诊疗过程与制作过程

#### 2.2.1　采用数字化技术制作暂时复制义齿

1. 翻制旧义齿组织面模型

技师将旧义齿严格消毒清洗，调拌硅橡胶复制材料（ZHERMACK PLATINNM 85，意大利），翻制旧义齿组织面的硅橡胶模型，以便蜡制暂时复制义齿的试戴（图 3）。

2. 获取旧义齿扫描数据及设计

使用模型扫描仪（3Shape D2000，瑞士）和数字化设计软件（3Shape ScanIt Dental，瑞士）完成旧义齿扫描，获取全口义齿表面形态信息。方法：先将旧义齿组织面朝下用蓝丁胶固定在扫描盘上，义齿抛光面及人工牙区域均匀喷涂扫描喷粉（主要成分是碳酸钙和二氧化钛）后放入扫描仓内，扫描获得义齿抛光面及人工牙牙列信息。然后，采用相同方法扫描获取旧义齿组织面和部分人工牙信息。配准前去除多余的扫描数据，如：用于义齿固定的蓝丁胶部分。选择两次扫描数据中相同区域（人工牙唇颊面）的三个配准点，使用三点对齐模式完成组织面与抛光面扫描数据的配准和拼接（图 4）。

3. 扫描数据的精细修整

针对扫描数据中有缺陷或需要调改的地方做精细修整（exocad GmbH，德国），例如扫描过程中出现的缺陷或旧义齿自身存在的缺陷。最终，获取旧义齿表面形态的完整复制文件（图 5）。

4. 数控切削蜡质暂时复制义齿

将旧义齿扫描数据导入切削软件（Organical® Mill2，R+K，德国），将可切削蜡块（代型材料，日进齿科材料公司，日本）放入五轴数控机床（Organical® Multi S，R+K，德国），切削制作暂时复制义齿（图 6）。

5. 蜡质复制义齿复位

将蜡质的暂时复制义齿在旧义齿硅橡胶模型上复位，其目的是检查暂时复制义齿组织面的倒凹区切削情况，方便全口义齿替换排牙时上殆架。

#### 2.2.2　临床试戴暂时复制义齿

医师在口内试戴暂时复制义齿。参考双侧瞳孔连线及鼻翼耳平面重新确定上颌殆平面，重新确定垂直距离及正中关系，检查上唇丰满度、中线、口角线、低位及高位笑线（图 7）。

#### 2.2.3　技工室完成替换排牙

技师完成上殆架，技师参照暂时复制义齿上的蜡牙选择适宜人工牙，并根据暂时复制义齿上原有的参考信息和临床新确定的殆平面及垂直距离，完

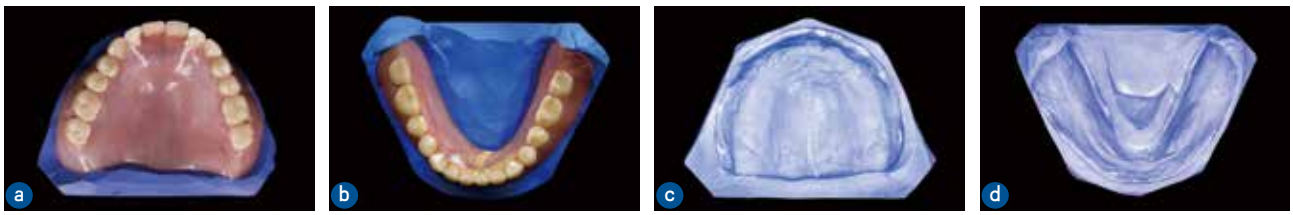

图 3　翻制旧义齿组织面模型

a. 翻制上颌旧义齿硅橡胶模型；b. 翻制下颌旧义齿硅橡胶模型；c. 上颌旧义齿硅橡胶模型；d. 下颌旧义齿硅橡胶模型

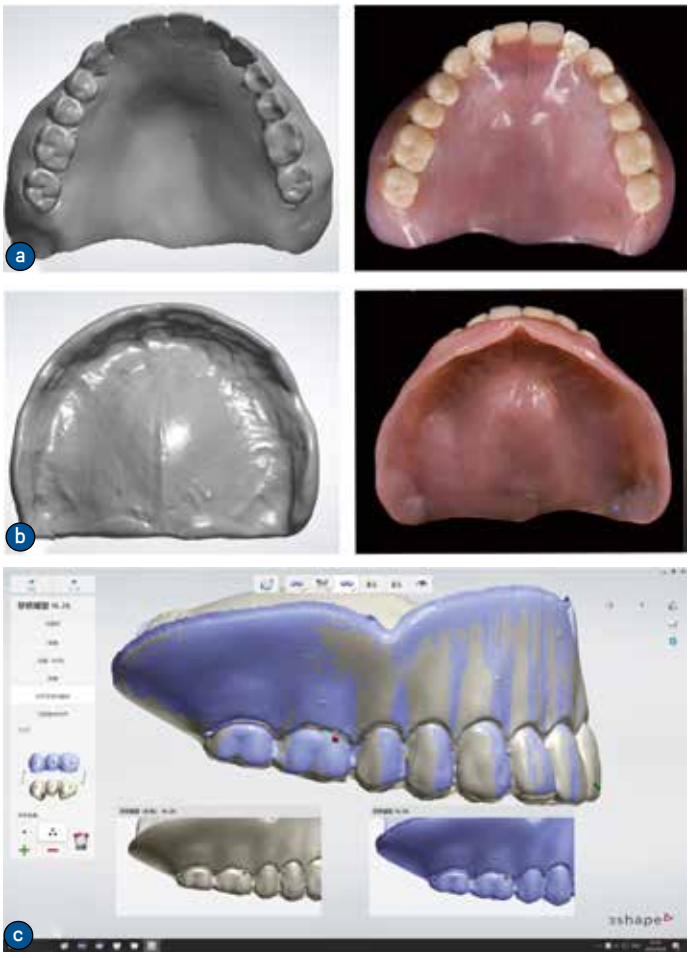


图 4　数字化扫描获取旧义齿完整表面形态信息

a. 上颌旧义齿磨光面扫描数据；b. 上颌旧义齿组织面扫描数据；c. 选择三点对齐模式完成组织面与抛光面扫描数据的配准和拼接

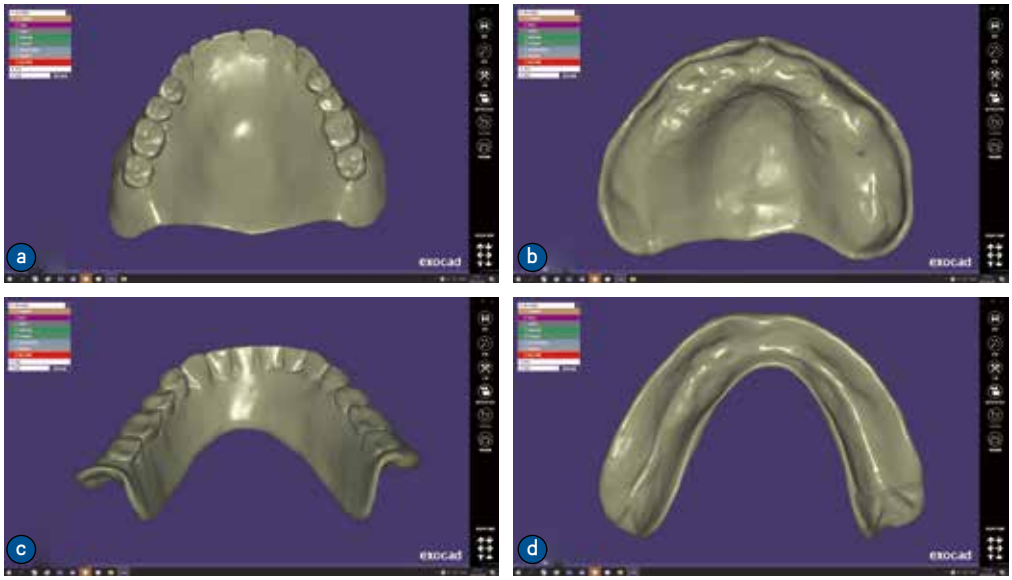


图 5　旧义齿的完整扫描数据

a. 上颌抛光面；b. 上颌组织面；c. 下颌舌侧抛光面；d. 下颌组织面

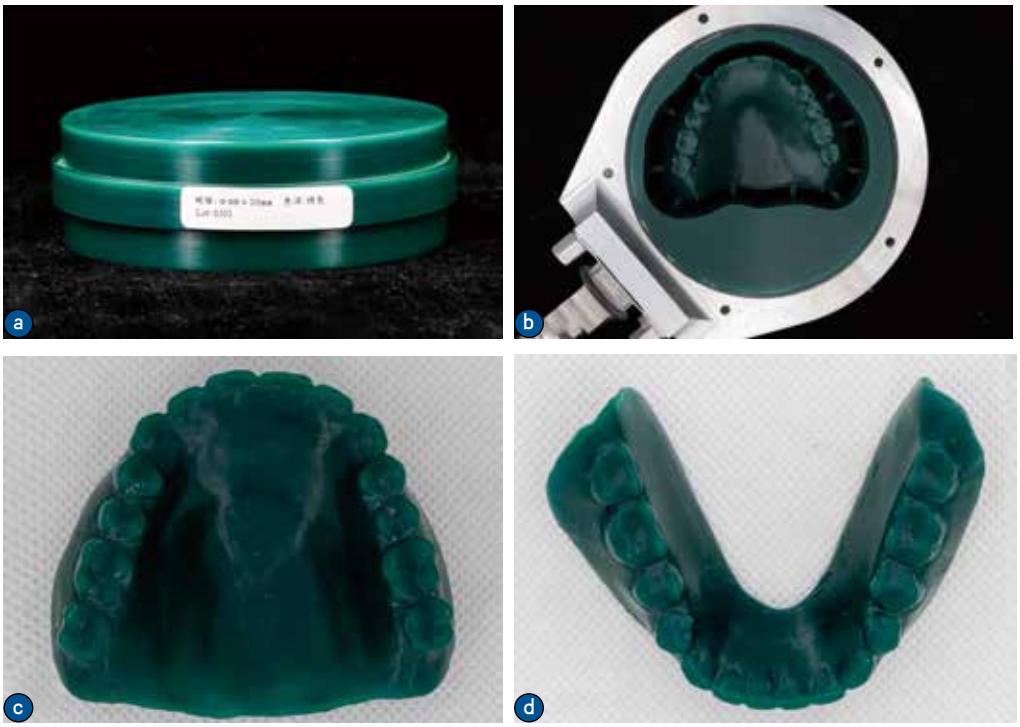

图 6　数控切削蜡质暂时复制义齿
a. 蜡质切削盘；b. 切削过程；c. 上颌暂时复制义齿；d. 下颌暂时复制义齿

图 7　临床重新确定颌位关系
a. 患者口内试戴暂时复制义齿；b. 确定咬合关系等；c. 患者佩戴暂时复制义齿，重新确定咬合关系后的面型

成人工牙的一对一替换排牙。在殆架上调殆至平衡殆（图 8）。

### 2.2.4　常规试排牙制取闭口式印模

医师常规试排牙，制取闭口式印模。验证颌位关系、上唇丰满度、义齿外形及美观效果。使用重体硅橡胶材料（Virtual，义获嘉伟瓦登特，列支敦士登公国）完成边缘整塑，在蜡型组织面涂布托盘粘接剂，再均匀涂布高流动性轻体硅橡胶（Virtual，义获嘉伟瓦登特，列支敦士登公国），嘱患者在闭口状态下发“wu”和“yi”音，舌左右摆动，完成主动肌功能整塑（嘬嘴及吞咽动作），制取闭口式终印模（图 9）。

### 2.2.5　常规方法完成复制义齿

技师用终印模灌制工作模型，上殆架调殆，制作全口义齿蜡型，常规装盒，冲蜡，装胶，热处理，开盒，打磨抛光，最终制作完成复制义齿（图 10）。

### 2.2.6　临床戴牙

常规清洁、消毒复制义齿，戴入患者口内（图 11）。



图 8　技师替换人工牙

a. 在硅橡胶模型上复位暂时复制义齿，检查咬合关系；b. 上殆架；c. 完成一对一替换排牙

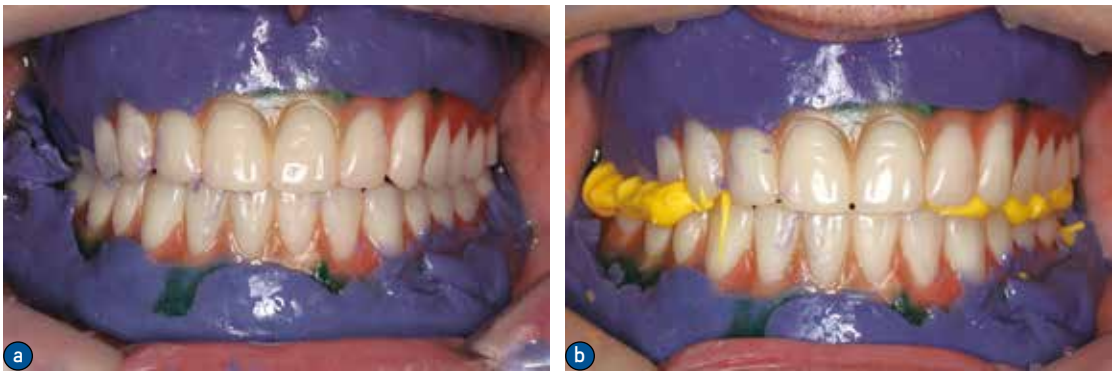

图 9　临床制取闭口式印模

a. 口内试排牙，制取闭口式印模；b. 再次验证咬合关系

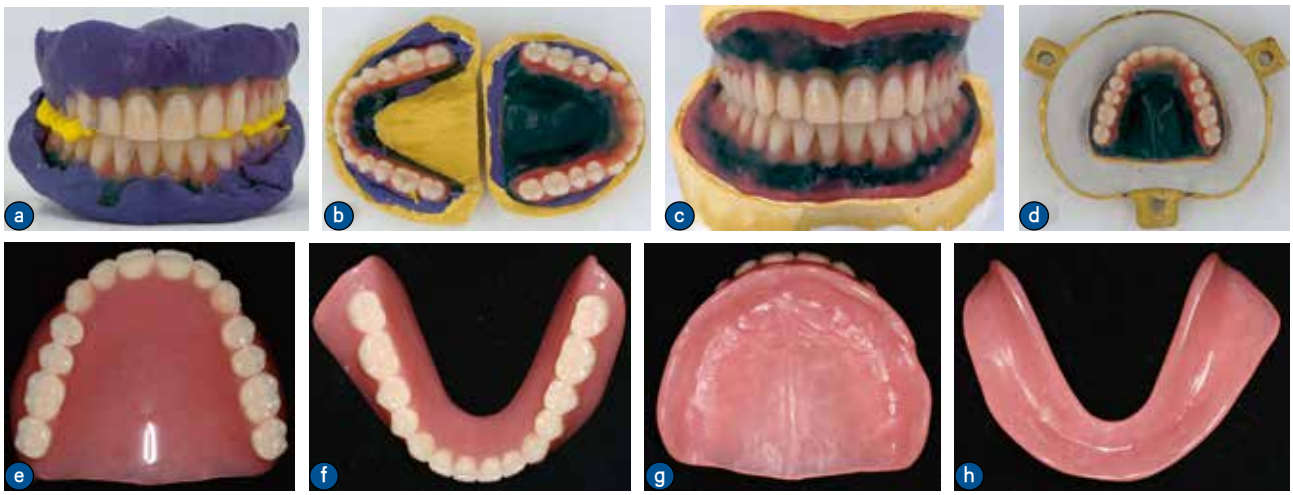

图 10　技工室制作复制义齿

a. 闭口式印模转到技工室；b. 灌注工作模型；c. 工作模型上殆架，制作全口义齿蜡型；d. 常规方法制作全口义齿；e. 上颌复制义齿；f. 下颌复制义齿；g. 上颌复制义齿组织面观；h. 下颌复制义齿组织面观

图 11　医师完成戴牙

a. 戴牙后正面观；b. 戴牙后侧面观；c. 戴牙两周后复查；d. 上颌咬合情况；e. 下颌咬合情况

## 3　结果

复制义齿就位顺利，基托边缘合适，义齿固位良好，无压痛，少量调改获得平衡殆。复制义齿戴牙后 2 周及 1 个月复查，患者无不适，对美观效果、使用功能高度满意。口腔检查，复制义齿基托密合，边缘伸展范围适宜，固位力良好，义齿稳定，黏膜无红肿无溃疡。患者对复制义齿修复效果主观感受进行评价，填写义齿满意度视觉模拟评分量表（visual analogue scale，VAS），每一个问题的评分设置为带有 2 个端点的 100mm 直线（从“非常不满意”＝0 到“完全满意”=100）。从总体满意度（100）、易清洁性（99）、发音能力（96）、舒适（98）、美观（99）、咀嚼功能（97）等方面评价，患者对复制义齿满意度高（图 12）。

## 4　讨论

我国已进入老龄化时代，根据我国 2018 年第四次全国口腔健康流行病学调查报告，在 65~74 岁老年人群中，无牙颌的发病率为 4.5%，各类无牙

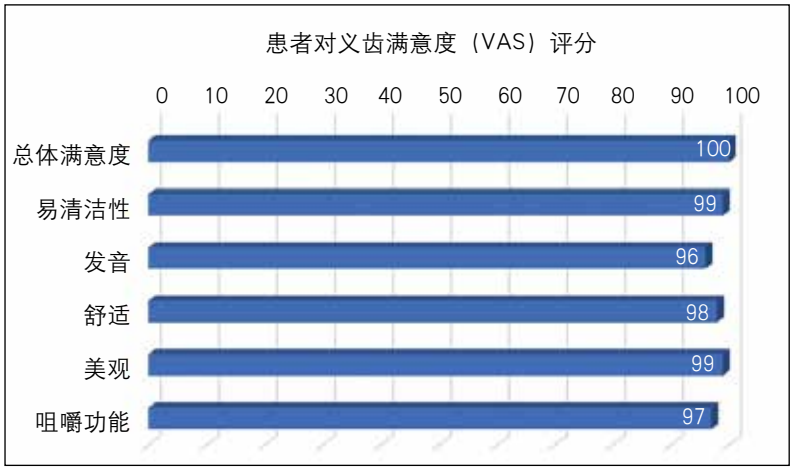


图 12　患者对数字化复制义齿满意度评分

颌患者超过 2100 万人 [13]。全口义齿修复患者多为高龄患者，全口义齿长期使用后，因牙槽嵴的萎缩、牙齿磨耗等因素，导致全口义齿出现咀嚼能力、固位力和稳定力下降，垂直距离降低，树脂老化等现象发生，此时需要考虑重新制作义齿。而当患者在佩戴新的全口义齿后，将面临一个新的从头开始的适应过程。当患者戴牙后，很可能由于难以适应最终放弃新的义齿。对于高龄的无牙颌患者，随着自身运动能力、适应能力和耐受能力的下降，不仅来医院就诊困难，而且对取印模、确定颌位关系、边缘整塑等操作配合也会出现困难，基于以上原因，弃用新的义齿，继续戴用旧义齿的概率会更高。此时，复制义齿技术具有很强的优越性 [14]。

复制义齿可精确复制旧义齿牙弓形态、基托边缘位置、义齿抛光面形态等重要信息，利于提高患者对新制作义齿的适应性。传统全口义齿修复流程多需临床就诊 4~5 次，印模制取及颌位关系确定操作难度大。复制义齿技术利用暂时复制义齿完成颌位关系确定、印模制取，简化操作步骤，减少了患者临床就诊次数；参考旧义齿口内戴用情况，可获取必要的美学及功能诊断信息，便于重新修复治疗时进行修正和改善，利于获取更优修复效果；减少医师及技师操作步骤，技师可参考旧义齿完成基托制作及人工牙排列，降低操作难度，提高诊疗效率，缩短患者戴牙间隔。

本病例患者 20 余年来长期佩戴第一副全口义齿，总体对旧全口义齿感觉无不适。对第一副全口义齿进行检查，人工牙排列基本合适，旧义齿完好可复制，符合复制义齿修复方案适应证。通过复制义齿技术完成口腔修复获得的新义齿中，保留了旧义齿中牙弓位置、基托边缘形态和位置、与肌肉接触的抛光面形态等信息；纠正和改善了旧义齿中不足的部分，例如：垂直距离、咬合关系、组织面形态等信息，获得了良好临床效果。

数字化技术在复制义齿制作中的应用，是作者在 2019 年北京大学口腔医院的新技术新疗法立项课题，并于 2021 年顺利结题。在课题研究期间，共完成了 10 余例病例，在临床对患者进行“视觉模拟满意度评分调查”，在总体满意度、易清洁性、发音能力、舒适、美观、嚼碎功能等 6 项调查中，均达到满意结果。

本课题在复制义齿制作中应用数字化技术，主要是数字化蜡质暂时复制义齿的制作。传统技术制作的暂时复制义齿，多使用藻酸盐印膜材和基托蜡来制作。这也就决定了其制作过程不仅步骤复杂和繁琐、操作难度大、操作时间长，还存在技术敏感度高及应用材料发生变形的局限性。有学者研究结果表明 [15]，上颌无牙颌藻酸盐印模准确度误差达（1.23 ± 0.35）mm，硅橡胶印模误差为（0.75 ± 0.18）mm。以这种传统技术完成的蜡质暂时复制义齿，不仅美观性差，而且给医师和技师后续操作也带来困难。由于暂时复制义齿准确度差、质地不均匀、复制时有失败率、阴模不能重复使用等原因，妨碍了复制义齿技术的应用。数字化技术与设备具有精度高、可重复的优点，例如模型扫描精度通常可达到 5~20μm[16]，可显著提高复制义齿的准确度。本病例中应用的可切削蜡具有强度高、不易变形、可精确加工的特点。综上所述，数字化技术制作蜡质暂时复制义齿较传统技术具有显著的优势。

本课题制作数字化暂时复制义齿，主要在数据获取与数控加工两个方面发挥重要作用，数字化形态信息数据便于存储及传输，可直接导入数控加工设备制作暂时复制义齿，可有效减少人工操作，具有操作步骤简化、累积误差小、准确度高、无变形、质地均匀等优势 [17,18]，其复制方法还可弥补旧义齿自身缺陷。

使用切削蜡完成暂时复制义齿是本课题关键的一步。首先，可以在病例实施过程中，使用切削蜡完整复制旧义齿基托抛光面形态，准确转移中性区位置，既有效利用口颌肌群增加义齿固位，又可提高义齿边缘形态与黏膜转折处适应性，实现良好边缘封闭功能。其次，硬质蜡可操作性强，便于技师参考旧义齿牙列形态完成一对一替换人工牙，降低操作难度；再者，硬质蜡不易变形，便于医师确定和调整咬合关系，旧义齿殆平面、丰满度及垂直距离等操作无需调磨，提高椅旁效率；最后，还便于临床观察，可在口内再次试戴人工牙蜡型，完成美学评估，避免虚拟美学表达中多源数据配准误差，提高修复效果可靠性。同时，医师在精确复制的暂时义齿上，通过边缘整塑在基托边缘位置及形态基础上完善基托伸展范围，完成闭口式印模制取，可提高终印模准确性，保证义齿良好固位，减少患者压痛不适感，提高患者满意度。

在旧义齿扫描前翻制旧义齿组织面硅橡胶模型，其目的是检查切削完成的暂时复制义齿组织面倒凹区情况，以便于上殆架和替换排牙。本研究中采用了分别扫描旧义齿的抛光面和组织面，选择三个配准点使用三点对齐模式完成组织面与抛光面扫

描数据的配准和拼接。为保证配准时观察方便，三个配准点选择在组织面和抛光面容易观察的位置上，本项目中采取的是将配准点选择在人工牙的唇面或龈缘的位置。此外，本课题组也曾考虑采用三维图形（three-dimensional，3D）打印树脂材料和数控切削双色树脂盘的方法制作暂时复制义齿，但因替换排牙操作复杂等原因，最终还是确定使用蜡质材料和数控切削的方法。

本课题应用数字化技术制作复制义齿修复流程仍有待进一步完善。可进一步探索应用 CAD/CAM 技术全程制作复制义齿的可行性，如 3D 打印或数控切削制作全口义齿基托 [19,20]；也可探索应用虚拟殆架，利用数字化技术确定咬合关系 [21,22]，进一步提高复制义齿制作精度、咬合精度及修复效果；另外，数字化加工硬件和软件仍有待进一步开发和完善。

## 5 结论

对于符合相关适应证的全口义齿修复患者，利用数字化技术制作复制义齿，能够满足临床和患者的特殊需求，更好地尊重患者的“习惯”，缩短了对新义齿的适应时间，减少就医时间和次数，提高就医感受，此方法对于高龄患者更加方便。数字化技术和切削材料的应用，可提高复制精度，降低医师和技师的工作强度，缩短义齿制作周期，提高修复效果及患者满意度，修复信息可保存并可以重复使用。使用数字化修复工艺技术制作全口复制义齿是一种修复治疗疑难无牙颌的好方法。

## 参考文献


[1] 冯海兰 . 全口义齿修复的有关问题 [J]. 中国实用口腔科杂志 , 2008, 1(2):65-67.

[2] 滨田泰三 , 姜婷 . 复制义齿 [M]. 金辰 , 洪光 , 白雪芹 , 译 . 北京 : 人民军医出版社 , 2008.

[3] Al-Thobity AM. Fabrication of an implant-supported fixed interim prosthesis using a duplicate denture:an alternative technique[J]. J Prosthodont. 2018; 27(4):383-387.

[4] Soo S, Cheng AC. Complete denture copy technique-A practical application[J]. Singap Dent J. 2014; 35:65-70.

[5] 冯海兰 . 老年患者的口腔修复治疗 [M]. 第 1 版 . 北京 : 北京大学医学出版社 , 2014:168-169.

[6] Faty MA, Sabet ME, Thabet YG. A comparison of denture base retention and adaptation between CAD-CAM and conventional fabrication techniques[J] [published online ahead of print, 2022 Sep 22]. Int J Prosthodont. 2022.

[7] Kurahashi K, Matsuda T, Goto T, et al. Duplication of complete dentures using general-purpose handheld optical scanner and 3-dimensional printer: Introduction and clinical considerations[J]. J Prosthodont Res. 2017; 61(1):81-86.

[8] Lin WS, Harris BT, Morton D. Use of CBCT imaging, open-source modeling software, and desktop stereolithography 3D printing to duplicate a removable dental prosthesis-A proof of concept[J]. Compend Contin Educ Dent. 2017; 38(8):5-8.

[9] Kim SR, Kim CM, Jeong ID, et al. Evaluation of accuracy and repeatability using CBCT and a dental scanner by means of 3D software[J]. Int J Comput Dent. 2017; 20(1):65-73.

[10] Ammoun R, Bencharit S. Creating a digital duplicate denture file using a desktop scanner and an open-source software program: A dental technique[J]. J Prosthet Dent. 2021; 125(3):402-406.

[11] Oyamada Y, Yonezawa Y, Kondo H. Simple Duplication Technique of Complete Denture Using an Intraoral Scanner[J]. J Prosthodont. 2021; 30(5):458-461.

[12] Barazanchi A, Li KC, Al-Amleh B, et al. Additive technology: update on current materials and applications in dentistry[J]. J Prosthodont. 2017; 26(2):156-163.

[13] 中华口腔医学会 . 第四次全国口腔健康流行病学调查报告 [M]. 北京 : 人民卫生出版社 , 2018.

[14] Davda K, Osnes C, Dillon S, et al. An investigation into the trueness and precision of copy denture templates produced by rapid prototyping and conventional means[J]. Eur J Prosthodont Restor Dent. 2017; 25(4):186-192.

[15] Chebib N, Kalberer N, Srinivasan M, et al. Edentulous jawimpression techniques: An in vivo comparison of trueness[J]. J Prosthet Dent. 2019; 121(4):623-630.


（下转 144 页）