案例报告

数字化临时修复体在前牙区种植即刻修复中的应用 1 例

舒婷婷[1]　喻　娜[1,*]　王园园[2]

作者单位：[1] 重庆医科大学附属口腔医院修复工艺科；[2] 重庆医科大学附属口腔医院种植科

[*] 通讯作者：喻娜，联系方式：023-13018321083，电子邮箱：500357@hospital.cqmu.edu.cn，通讯地址：重庆市渝中区太平洋广场 A 座四楼，400015

【摘要】 **目的**：改善患者前牙粉白美学效果，达到较佳的疗效。**方法**：使用数字化技术，术前结合患者微笑照进行数字微笑设计（digital smile desigh，DSD），术中使用数字化全程导板进行手术，术后即刻戴入提前制作完成的临时修复体，终修复时个性化获取临时修复体的穿龈轮廓。**结果**：较好地恢复了患者前牙区域的粉白美学效果，取得了较好的效果。**结论**：对于前牙区连续多牙缺失的延期种植修复患者来说，术后即刻戴入临时修复体可最大限度地恢复及保留牙间乳头，重塑牙龈轮廓。

【关键词】 临时修复体；数字化；DSD 微笑设计；全程导板；个性化

Application of digital temporary restoration in immediate implant restoration in anterior dental area: a case report

Tingting Shu[1], Na Yu[1,], Yuanyuan Wang[2]. (Department of Prosthetic Technology, Affiliated Stomatological Hospital of Chongqing Medical University, Department of Implantology, Affiliated Stomatological Hospital of Chongqing Medical University)*

Correspondence: Tingting Shu. Tel: 023-15223025863. Email: 1048072997@qq.com. Address: fourth floor, Block A, Pacific Plaza, Yuzhong District, Chongqing 400000, P.R.China.

【Abstracts】 **Objective:** To Improve the pink and white aesthetics of the patient's anterior teeth and achieve better treatment effect. **Methods:** Using digital technology, DSD smile design was performed with patient smile photo before surgery, digital guide plate was used for surgery, the temporary restoration made in advance was placed immediately after surgery, and the perforating contour of the temporary restoration was personalized during the final repair. **Results:** The pink and white aesthetics of the patient's anterior teeth area were better restored, and the results were better. **Conclusion:** Implant restoration of continuous multiple tooth loss in the anterior tooth area has always been considered an aesthetic challenge. For patients with delayed implant restoration, the anterior tooth area is often accompanied by soft and hard tissue defects, gingival papilla retreat and other physiological conditions, and the patient's red and white aesthetic construction is even more difficult to control.

【Key words】 temporary restoration; digitization; DSD smile design; full guide; personalize

1　引言

近年来，随着医学技术的不断进步，人们对于前牙种植美学的需求也越来越高，美学区的重建从单一的解决牙齿颜色和形态的问题变成了更多地关注软组织与牙体间的粉白美学问题。但是通常在前牙延期种植修复的过程中，缺失牙位可能存在牙周韧带的丢失以及牙槽骨吸收的生理情况，从而导致周围软硬组织轮廓的改变[2]。这使得临床上很难获得良好的软组织形态，从而导致前牙美学的丧失，对于连续缺失的前牙病例更是难以预测。在种植后即刻戴入临时修复体成为了塑造美学的关键步骤，而今，利用数字化手段结合临时修复体的方式已被广泛用于临床前牙种植病例中，这不仅能使种植美

DOI：10.12337/zgkqjxjyzz.2023.02.005

学修复流程更精准，也能较大限度地保证最终的修复效果。本文通过 1 例利用数字化临时修复体重建前牙区美学的病例，介绍数字化术前诊断、数字化临时修复体在其中的应用。在该病例中，首先通过数字微笑设计（digital smile desigh，DSD）确定患者终修复体的最佳位置，然后以修复为导向制做全程手术导板，同时根据术前诊断制做临时修复体，最后参考临时牙数据制做终修复体。

2　诊治过程

2.1　病例资料

患者男性，上颌双侧中切牙缺失，上颌右侧切牙冠折，现来我院种植科要求上颌双侧中切牙种植修复。患者颜面部对称，开口度正常，颞下颌关节无疼痛弹响。牙龈生物型为中厚型，角化龈正常，无黏膜病损，咬合关系正常，中位笑线；对颌牙为天然牙，无伸长，邻牙颈缘形态正常，牙冠无移位，无扭转，松动度 I °，牙龈乳头高度正常（图 1）。双侧上颌窦壁未见囊肿样病变（图 2）。既往全身健康状况良好，无其他系统疾病。

治疗计划：对上颌双侧中切牙以及上颌右侧侧切牙进行术前 DSD 微笑设计，在患者口内进行最终修复体的预告；术中在全程导板的引导下完成种植手术；术后戴入临时修复体；6 个月后参考临时修复体完成最终修复。

2.2　术前临床准备

拍摄术前口内照片（图 3），使用 3Shape 口内扫描仪获取口内全牙列及正中咬合数据（图 4）。测量骨密度以及骨宽度等数据，测量患者的开口度大小等。

2.3　数字化设计与制作

将数码相机拍摄得到的照片与口内扫描仪获取的牙列数据在 3Shape 设计软件中利用牙尖标志点进行拟合，完成微笑设计和 3D 诊断设计（图 5）；

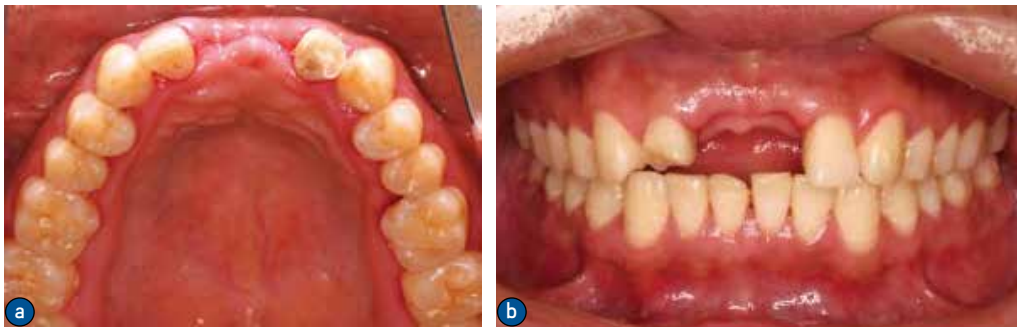

图 1　患者口内情况
a. 术前口内殆面观；b. 正面观

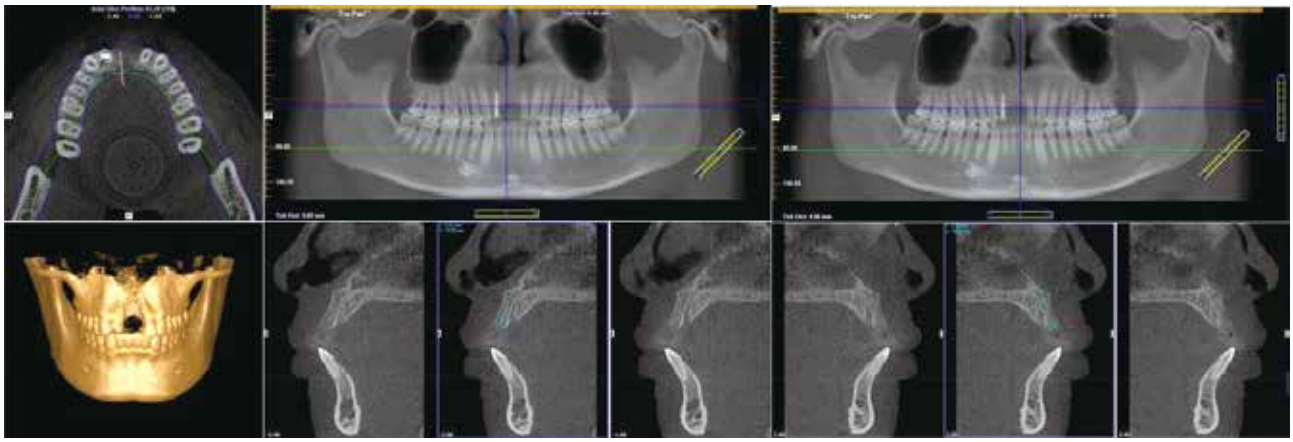

图 2　曲面体层放射线片示双侧上颌窦壁未见囊肿样病变

图 3　患者口内侧面照

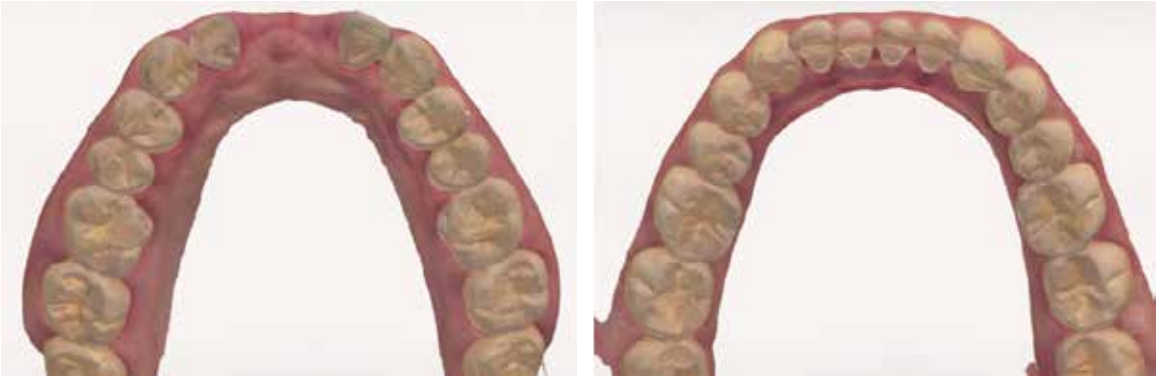

图 4　上颌及下颌口扫数据

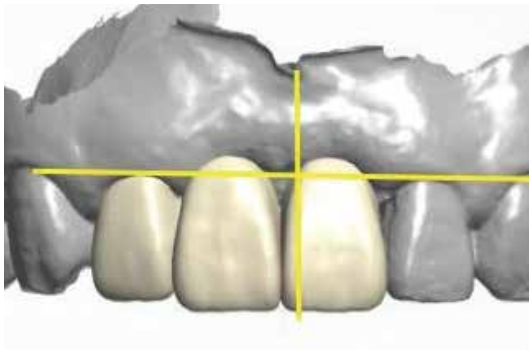

图 5　3D 诊断设计

制作硅橡胶导板口内 Mock-up（图 6）；在患者口内进行诊断牙冠的调整，包括颈缘高度、牙冠形态、咬合以及中线等（图 7）；口内试戴完成后将模型数据、诊断数据以及 CBCT 数据导入 3Shape Implant Studio 软件中进行种植手术规划，调整种植体的轴向以及深度，根据理想修复体的位置规划出最佳的种植体位置（图 8），最后设计全程导板完成导板下的手术（图 9）。

与此同时制作临时修复体，首先评估诊断修复体的颈缘位置以及唇侧最凸点与现有患者软组织间的关系（图 10），通常有以下四种情况：①软组织过度；②与理想修复体相协调；③软组织存在缺损，与理想修复体间有 1.5~2.0mm 的差异；④存在超过 2.0mm 以上的差异 [4]。经过测量该患者为第一种情况，软组织有过度增长，所以在设计临时修复体时，我们将临时修复体的穿龈部分的最凸位置根方移动了 0.5mm 左右，以促进牙龈边缘的定位 [4]（图 11~ 图 13）。

6 个月后获取已塑形完成的上颌牙弓模型（图 14）以及临时修复体穿龈轮廓的数据（图 15），在 3Shape 设计软件中完成数据拟合后，完全复制该临时修复体的形态，牙龈下方区域制作为全氧化锆材料（图 16），以保证穿龈轮廓的一致性，完成最终修复。

3　结果

本病例通过数字化临时修复体的使用，一定程度上塑造出患者理想的颈缘形态，简化了终修复的数字化流程。

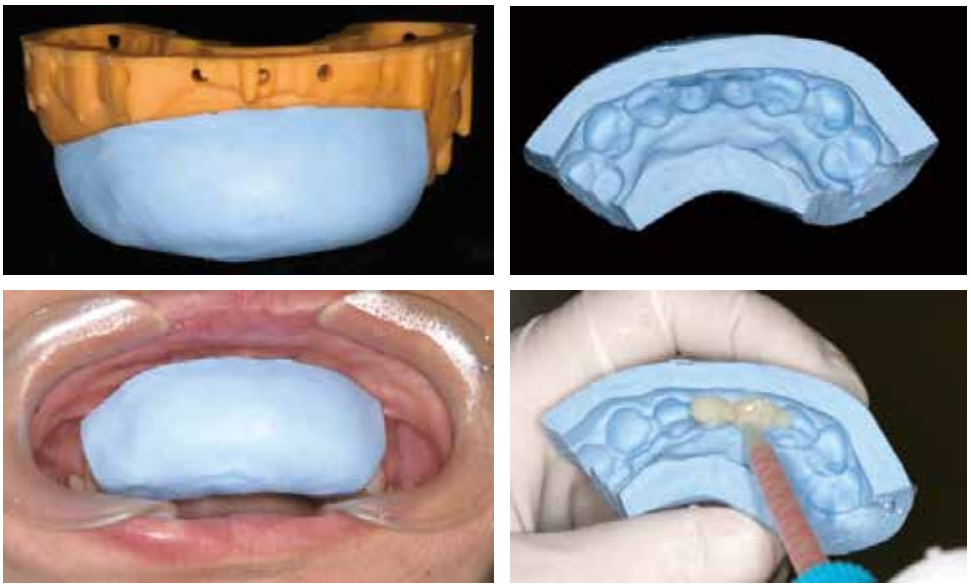

图 6　硅橡胶导板

图 7　诊断牙冠

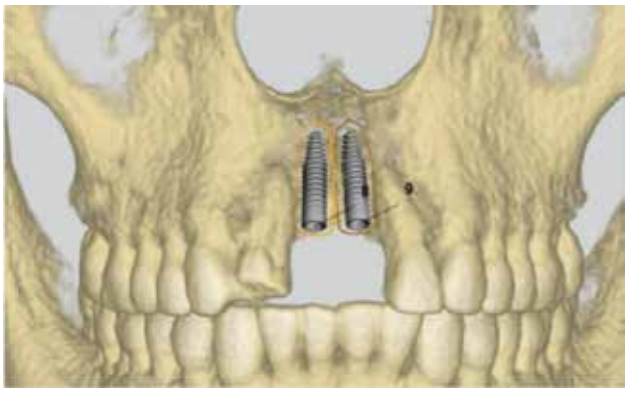

图 8　理想种植体位置

图 9　植入后种植体位置

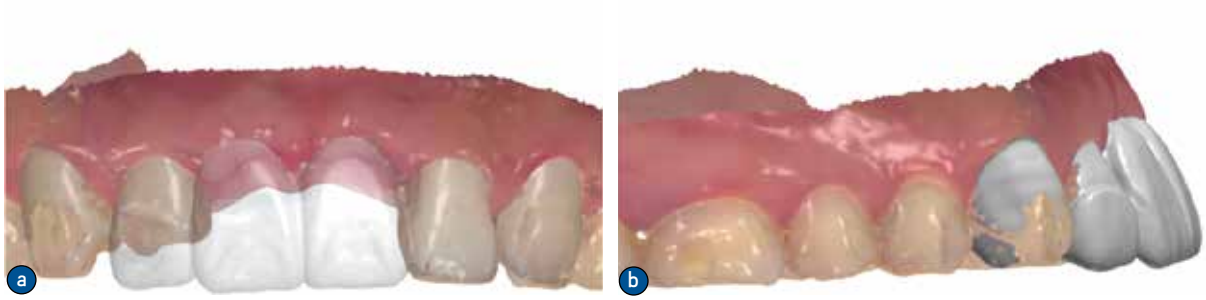

图 10　理想修复体与软组织的关系
a. 垂直向；b. 唇舌向

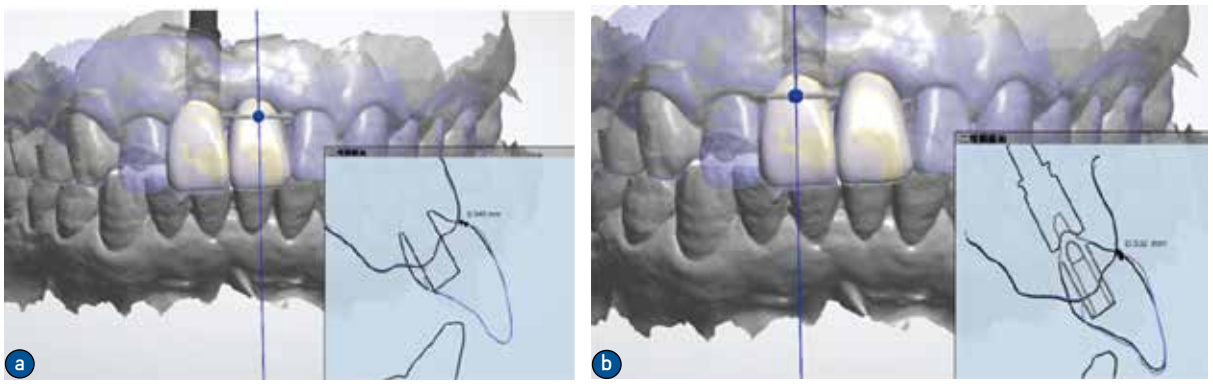

图 11　根方移动 0.5mm 的修复体
a. 上颌左侧中切牙；b. 上颌右侧中切牙

图 12　临时修复体

图 13　口内临时修复体

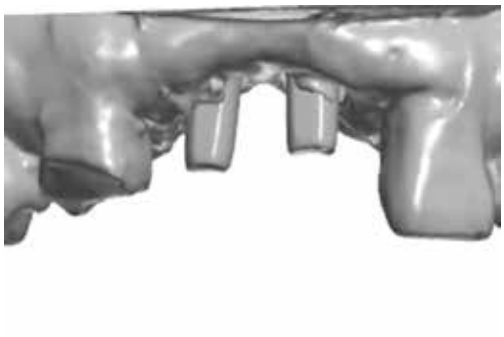

图 14　塑形后模型图

图 15　修复体穿龈轮廓数据

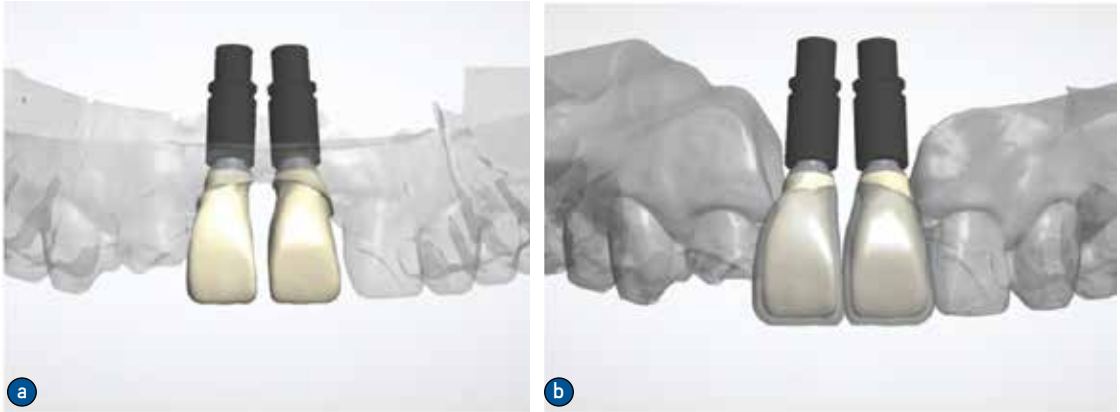

图 16　终修复设计

a. 根据临时修复体回切后的解剖型内冠情况；b. 解剖型内冠与临时修复体的关系

4　讨论

随着种植技术与数字化技术的逐渐成熟，全数字化种植修复流程逐渐被临床广泛使用，种植义齿修复后的美学效果和远期功能越来越受到患者的关注，实现种植修复体无限接近天然牙的美观与功能成为医患共同的愿望。但是对于前牙连续多牙缺失的延期种植修复的患者来说，难度较大，主要表现在穿龈轮廓的塑造和龈乳头的再生问题上。

本病例通过数字化技术在延期种植后进行即刻修复，在一定程度上恢复了患者的牙龈形态，塑造了较为良好的粉白美学关系，术前诊断修复体的精确测量以及临时修复体制作时凸点的根方移动都起到了非常关键的作用，但是最终修复时牙间乳头处仍然未塑形良好，存在较大的间隙。研究表明，中厚龈生物型存在较大的美学风险，牙龈为薄角化组织和圆钝的龈乳头，牙尖乳头远期效果的可预期性随之降低[11]，所以对于前牙连续多牙缺失的临时修复体的制作细节还需要进一步的调整，才能最大限度地达到最佳的美学效果。在终修复制作时，本病例采用了数字化获取临时牙个性化穿龈轮廓的方式。在临床中获取个性化穿龈形态的方式很多，通常可采用传统方法，将临时冠与替代体相连后，在其周围用硅橡胶包裹，并标记好唇面方向，待其硬固后，按照临时冠龈缘位置修整硅橡胶阴模。取下临时冠，将预成转移杆拧紧至替代体上，在硅橡胶阴模内注入模型树脂（GC 公司；日本）。在树脂上标记唇面方向，获得个性化转移杆，即复制了临时冠穿龈轮廓和软组织袖口形态[10]。此方法对材料及设备无特殊要求，但是对于技师制作来说，直观感和立体感都较低。所以对于该病例的后期修复，我们最终采用了口扫的方式获取临时牙所有的表面形态，再导入进牙科软件中，这样可以直接获取牙冠的穿龈形态，使终修复能达到理想的状态。

5　结论

对于前牙区连续多牙缺失的延期种植修复患者来说，术后即刻戴入临时修复体可在一定程度上重塑牙龈轮廓，优化种植修复数字化流程。

参考文献

[1] Ignacio Sanz-Martín, Ignacio Sanz-Sánchez, Ana Carrillo de Albornoz, et al. Effects of modified abutment characteristics on peri-implant soft tissue health: A systematic review and meta-analysis[J].Clin Oral Implants Res. 2018; 29(1):118-129.

[2] Edwin Ruales-Carrera, Patrícia Pauletto, Karin Apaza-Bedoya, et al. Peri-implant tissue management after immediate implant placement using a customized healing abutment[J]. J Esthet Restor Dent. 2019; 31(6):533-541.

[3] WF Biggs, AL Litvak Jr. Immediate provisional restorations to aid in gingival healing and optimal contours for implant patients[J]. J Prosthet Dent. 2001; 86(2):177-180.

[4] Oscar González-Martín, Ernesto Lee, Arnold Weisgold, et al. Contour Management of Implant Restorations for Optimal Emergence Profiles: Guidelines for Immediate and Delayed Provisional Restorations[J]. Int J Periodontics Restorative Dent. 2020; 40(1):61-70.

[5] 宫苹 . 前牙即刻种植 [J]. 中国实用口腔科杂志 , 2012, 5(4):193-197.

[6] WF Biggs. Placement of a custom implant provisional restoration at the second-stage surgery for improved gingival management: A clinical report[J]. J Prosthet Dent. 1996; 75(3):231-233.

[7] MS Block, DE Mercante, Denise Lirette, et al. Prospective Evaluation of Immediate and Delayed Provisional Single Tooth Restoration[J]. J Oral Maxillofac Surg. 2009; 67(11 Suppl):89-107.

[8] Tim De Rouck, Kristiaan Collys, Iris Wyn, et al. Instant provisionalization of immediate single-tooth implants is essential to optimize esthetic treatment outcome[J]. Clin Oral Implants Res. 2009; 20(6):566-570.

[9] Marius Steigmann, Alberto Monje, Hsun-Liang Chan, et al. Emergence Profile Design Based on Implant Position in the Esthetic Zone[J]. Int J Periodontics Restorative Dent. 2014; 34(4):559-563.

[10] 韩欣欣 , 李雅瑾 , 刘晓强 . 口腔种植个性化软组织印模的改良方法与应用评价 [J]. 中国口腔种植学杂志 , 2021, 26(3):5.

[11] 李风帆 , 曹庆堂 , 王宏远 . 影响前牙区种植美学因素的研究进展 [J]. 口腔颌面修复学杂志 , 2020, 21(1):5.

[12] 夏婷 , 施斌 . 上颌单前牙即刻种植修复和延期种植修复的美学效果比较 [J]. 口腔医学研究 , 2016, 32(1):50-54.

[13] Yildiz P, Zortuk M, Kilic E, et al. Esthetic outcomes after immediate and late implant loading for a single missing tooth in the anterior maxilla[J]. Nigerian journal of clinical practice. 2018; 21(9):1164-1170.

[14] Yang Xingmei, Zhou Tengfei, Zhou Nan, et al. The thickness of labial bone affects the esthetics of immediate implant placement and provisionalization in the esthetic zone: A prospective coh ort study[J]. Clinical implant dentistry and related research. 2019; 21(3):482-491.

[15] 谢艳婷 , 江鹭鹭 , 何晶 , 等 . 美学区单颗牙即刻种植和延期种植的短期红色美学和种植体边缘骨吸收的临床效果比较及影响因素分析 [J]. 上海口腔医学 , 2019, 28(2):148-153.

[16] 骆奇峰 . 上颌前牙单牙即刻种植即刻修复与延期种植修复对患者植体周围软组织和主观满意度的影响 [J]. 中华全科医学 , 2017, 15(8):1355-1357.

[17] 徐莉亚 , 余鑫 , 叶彬 , 等 . 牙齿外伤后种植牙修复时机对患者修复效果、疼痛度及牙周指标影响 [J]. 临床口腔医学杂志 , 2021, 37(1):29-32.

[18] Mardas N, Trullenque Eriksson A, MacBeth N, et al. Does ridge preservation following tooth extraction improve implant treatment outcomes: a systematic review: Group 4: Therapeutic concepts & methods[J]. Clin Oral Implants Res. 2015; 26:180-201.

[19] Cardaropoli Daniele, Tamagnone Lorenzo, Roffredo AlessanDro, et al. Preservation of Peri-implant Soft Tissues Following Immediate Postextraction Implant Placement. Part II: Clinical Evaluation[J]. Int J Periodontics Restorative Dent. 2019; 39(6):789-797.

[20] Raes S, Eghbali A, Chappuis V, et al. A long-term prospective cohort study on immediately restored single tooth implants inserted in extraction sockets and healed ridges: CBCT analyses, soft tissue alterations, aesthetic ratings, and patient-reported outcomes[J]. Clin Implant Dent Relat Res. 2018; 20(4):522-530.