案例报告

咬合重建病例的蜡型设计与口内实现 1 例

刘　鹏　程　石　李靖桓　邓宏燕*

作者单位：首都医科大学附属北京口腔医院修复工艺中心

*通讯作者：邓宏燕，联系方式：010—57099218，电子邮箱：swallow.deng@163.com，通讯地址：北京市东城区天坛西里四号，100050

【摘要】 **目的**：通过 1 例咬合重建病例介绍咬合重建过程中技师的制作过程。**方法**：选择 1 例来首都医科大学附属北京口腔医院就诊的下颌牙齿重度磨耗伴上前牙修复体崩瓷的患者，采用稳定型咬合板恢复垂直距离，诊断蜡型恢复牙齿的功能及形态，压模式殆垫直接转换暂时冠，计算机辅助设计及辅助制造（computer aided design/computer aided manufacturing，CAD/CAM）复制暂时冠形态制作永久修复体。**结果**：最终修复完成后，检查患者发音、髁突轨迹描记仪，均达到满意效果。并在治疗后 1 个月、3 个月、6 个月、12 个月后复查，患者面形无异常，发音清楚，关节肌肉无异常，T-scan 检查咬合力分布均匀，前伸、侧方运动平顺无干扰。**结论**：该病例通过咬合重建的序列治疗，恢复了美观和功能，获得了较好的效果。

【关键词】 牙齿磨耗；咬合重建；蜡型；咬合板；暂时冠

Wax design and intraoral implementation of occlusal reconstruction cases

Peng Liu, Shi Cheng, Jinghuan Li, Hongyan Deng.(Repair Technology Center, Beijing Stomatological Hospital, Capital Medical University, Beijing, P.R. China.)*

Correspondence: Hongyan Deng. Tel: 010-57099218. Email: swallow.deng@163.com. Address: No. 4 Tiantan Xili, Dongcheng District, Beijing 100050, P.R. China.

【Abstracts】 **Objective:** To introduce the fabrication process of technician part in occlusal reconstruction through a case of occlusal reconstruction. **Methods:** A patient with severe mandibular tooth wear accompanied by porcelain of anterior prosthesis was selected. A stable occlusal plate was used to restore the vertical distance, the function and shape of the tooth was diagnostic wax-up, the temporary crown was directly transformed by pressing occlusal pad, and the temporary crown shape was reproduced by computer aided design/computer aided manufacturing(CAD/CAM) to make permanent prosthesis. **Results:** After the final repair, the patient's pronunciation and condylar track recorder were checked and satisfactory results were achieved. After treatment, follow up examination at 1, 3, 6 and 12 months later showed that the patient had no abnormal facial shape, clear articulation, no abnormal joint muscles, uniform distribution of bite force and smooth extension and lateral movement without interference by T-scan. **Conclusions:** The patient's appearance and function were restored by the sequence therapy of occlusal reconstruction, and good results were obtained.

【Key words】 tooth abrasion; occlusal reconstruction; wax pattern; occlusal splint; temporary crown

1　引言

由于不良的饮食习惯、磨牙症以及生长发育过程中的疾病等物理、化学因素所致的牙体组织的磨耗，会导致垂直距离降低，严重影响美观与功能，需通过咬合重建的序列治疗以恢复颞下颌关节及咀嚼肌的功能，改善口颌系统紊乱，提高口颌生理功能[1-2]。作为一名技师，应配合临床医生，结合制作过程中的要点、制订更完善的治疗计划。

2　材料和方法

2.1　病例资料

患者因 $\underline{|123}$ 唇侧龈缘崩瓷，来首都医科大学附属北京口腔医院修复科就诊，要求重做修复体（图 1）。在检查时发现前牙深覆殆Ⅲ°，下颌牙齿殆面重度磨耗，可见继发性牙本质，息止

DOI：10.12337/zgkqjxjyzz.2023.02.006

殆间隙 3~4mm。通过面弓转移上全可调式殆架（AmannGirrbach，德国），结合前伸、侧方的颌位记录获得患者的髁导数值。殆架上模拟前伸运动时发现，患者在前伸运动初期（髁突移动 0~2mm）只有|12 做引导，终末期（髁突移动 2~4mm）21|12 做引导，根据个性化切导盘获得切导数据为 60°，模拟侧向运动时，左侧侧向运动|23 做组牙引导，引导角度为 50°，右侧侧向运动 3|做尖牙引导，角度为 35°。

结合以上信息与临床医生沟通后，确定患者在前伸运动初期引导牙齿数量少、引导角度大，造成切导与髁导不协调，是导致|12 唇侧龈缘崩瓷的主要原因，左侧侧向运动角度过大是导致|23 唇侧龈缘崩瓷的主要原因。考虑患者颌牙齿殆面重度磨耗，为恢复患者的垂直距离[3]，先进行咬合板的治疗，并在咬合板上设计 21|12 前伸切导，引导角度为 40°，3|3 的侧向引导，引导角度分别为左侧 35°，右侧 35°。

2.2　咬合板的制作

首先，通过弯制卡环制作固位体，咬合板后牙区牙殆面为平坦的平面，只与对颌牙功能尖形成点对面的接触，前牙区制作出切斜面，与上颌切牙舌侧接触，并确认前伸运动是否为 21|12 的组牙引导，侧向运动为 3|3 的尖牙引导，制作基托蜡型（图 2），包埋、填胶、热处理后打磨抛光。

咬合板的制作可根据患者的情况选择做上颌、下颌或双颌都做，制作方法与密西根咬合板的制作基本相同。由于切导角度对后牙牙尖斜度有着重要的意义（切导角度应大于后牙的牙尖斜度和髁导斜度，保证前伸运动时前牙诱导后牙分离[4]），为了使患者更快的适应新的前导角度，在密西根咬合板的基础上增加前伸引导。咬合板戴用 3 个月后，复查锥形束计算机断层扫描（cone beam computed tomography，CBCT）确认关节情况无异常后，转移垂直距离。

2.3　诊断蜡型的制作

诊断蜡型在制作时要考虑患者口内的牙周、牙体情况，确定前导的基牙和基牙的数量，并复制咬合板的引导角度进行制作（图 3）。

咬合板佩戴 3 个月后，复查无异常，前伸运

图 1　患者治疗前口内基本情况

a. 上颌牙口内殆面照；b. 口内咬合右侧照；c. 口内咬合正面照；d. 口内咬合左侧照；e. 下颌牙口内压殆面照

图 2　咬合板蜡型制作

a. 右侧向运动为尖牙引导；b. 前伸运动为组牙引导；c. 左侧向运动为尖牙引导

图 3　前导的制作

a. 个性化切导盘；b ～ c. 根据个性化切导盘复制前牙形态

动平滑无偏斜，侧向运动为尖牙引导，运动平滑无干扰，通过个性化切导盘复制前导形态，考虑患者 |3 牙体余留组织少，蜡型设计尖牙引导可能会导致 |3 的受力较大，对 |3 造成创伤，为减小 |3 的侧向殆力，设计 |34 两颗牙承担[5]的组牙引导（图 4）。

2.4　暂时冠的制作

殆架上模拟非正中运动，确认前导是否与咬合板的运动轨迹一致。蜡型制作完成后，用硅橡胶印模材制作蜡型印模，复制模型，制作压膜式殆垫，口内试戴压膜式殆垫，通过压膜式殆垫口内直接制作暂时性修复体（图 5）。

2.5　转换永久修复

根据蜡型调磨暂时性修复体的形态，戴用 1 个月，复诊后进行永久修复。

分段拆除暂时冠、预备牙体，通过交互上全可调式殆架（AmannGirrbach，德国），并通过扫描暂时冠复制制作氧化锆全冠，完成最终修复（图 6）。

图 4　前牙引导的设计

a. 右侧向运动为 $\overline{43|}$ 组牙引导；b. |3 的余留牙体组织少；c. 左侧向运动为 $\overline{|34}$ 组牙引导

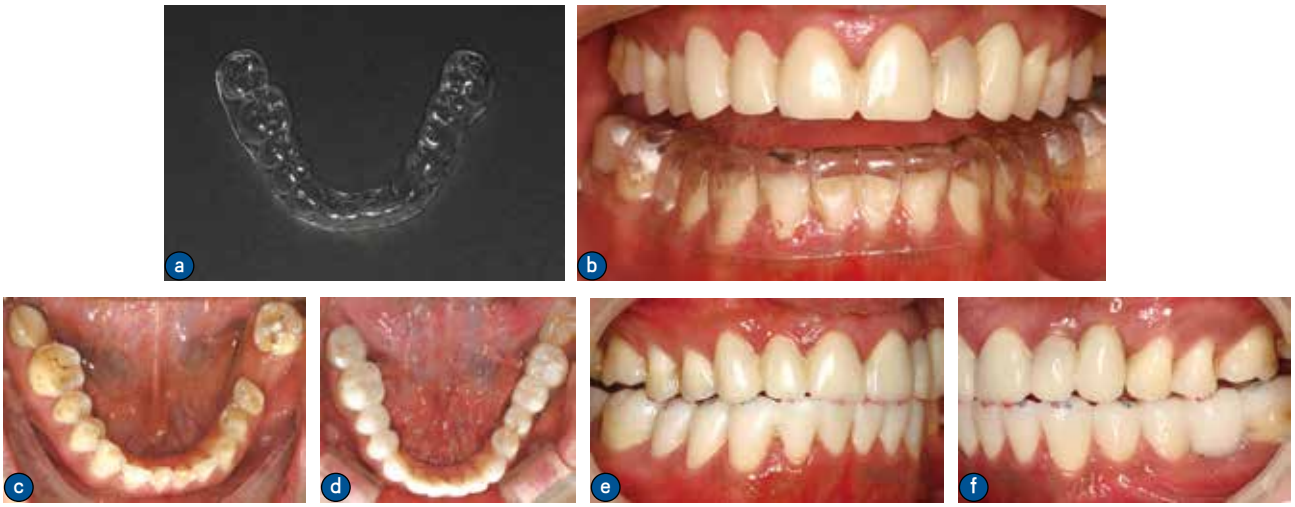

图 5　暂时性修复体的制作

a. 压膜式殆垫；b. 口内试戴压膜式殆垫；c. 暂时性修复体制作前；d. 暂时性修复体制作后；e. 暂时性修复体制作后右侧向运动；f. 暂时性修复体制作后左侧向运动

图 6　最终修复完成

a. 微笑照；b. 口内正面咬合照

3　结果

3.1　效果分析

通过 T-scan 咬合分析仪（Tekscan，美国）检查发现（图 7），在最终修复完成后，左侧侧向运动与蜡型设计基本相同，但是右侧侧向运动却改为 54|引导，4|承担主要引导，与蜡型设计相差较大，分析原因可能是在转换永久修复时个性化切导盘制作出现误差导致，后进行下颌尖牙的重新制作，改为 43|的组牙引导，患者进行发音、髁突轨迹描记仪检查，均达到满意效果。

3.2　随访结果

分别在治疗后 1 个月、3 个月、6 个月、12 个月后复查，检查患者面形无异常，发音清楚，关节肌肉无异常，T-scan 检查咬合力分布均匀，前伸、侧方运动平顺无干扰。

4　讨论

牙齿磨耗是临床常见的牙齿硬组织非龋性疾病，是指受机械磨擦或酸的化学性侵蚀，牙齿硬组织进行性丧失 [6]。严重影响美观与功能，需要通过咬合重建的序列治疗来完成修复 [7]。

4.1　恢复垂直距离

恢复适合的咬合垂直距离（occlusal vertical dimension，OVD），重建正常的咬合接触关系，使之与患者口颌系统的功能运动协调一致，是咬合重建治疗的关键 [8]。常用的测量垂直距离的方法有息止颌位记录法、面部外形观测法、吞咽法、发音法、头影测量法等 [9]。本文选择息止颌位记录法恢复垂直距离。通过面弓转移上全可调式殆架，制作咬合板。

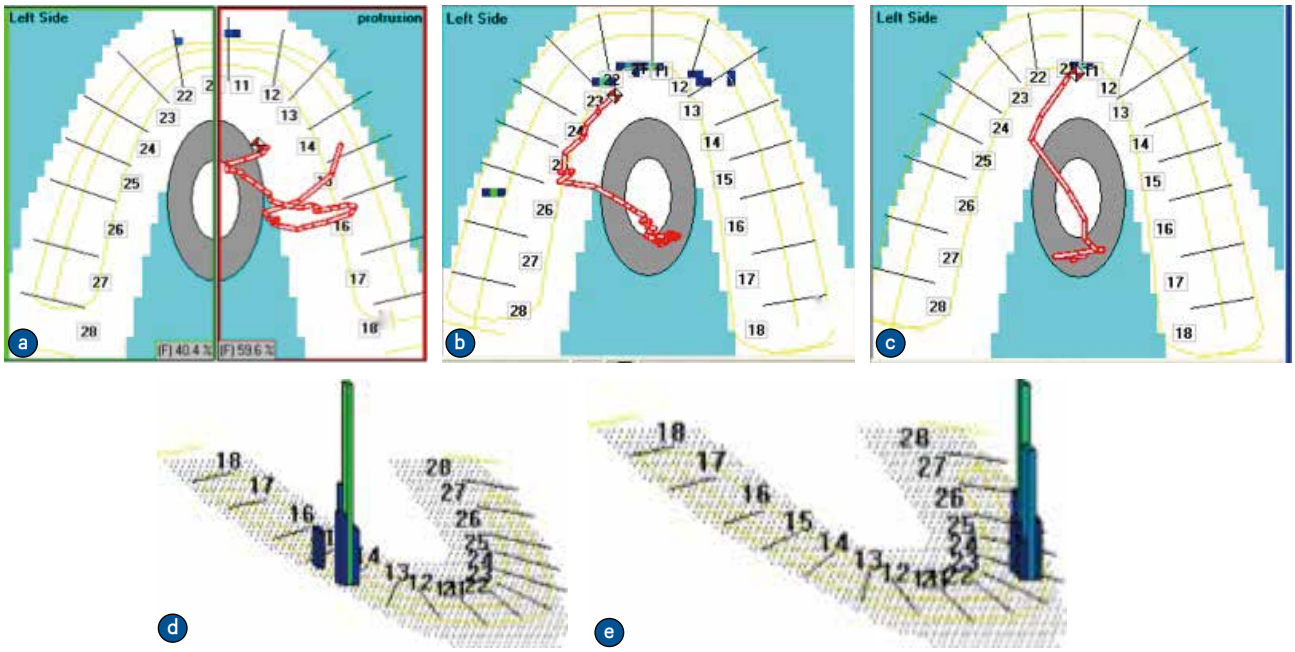

图 7　T—scan 咬合分析

a. 治疗前的前伸运动轨迹；b. 治疗中的前伸运动轨迹；c. 治疗完成后的前伸运动轨迹；d. 治疗后的右侧向运动；e. 治疗后的左侧向运动

4.2　咬合板的选择

咬合板可以选择稳定型咬合板或解剖型咬合板，需根据患者的情况选择，颌位关系稳定、颞下颌关节和咀嚼肌无异常的患者可以选择解剖型咬合板；患者颞下颌关节无异常，肌肉疼痛的患者需要选择稳定型咬合板。稳定型咬合板对治疗咀嚼肌疼痛具有显著的疗效 [10]，稳定型咬合板后牙区平坦的咬合接触可以让髁突自行调整在关节窝内的位置，在前牙区设置前伸切导使后牙分离，以降低升颌肌群的肌张力，前牙正中止应有一定的自由度，避免形成诱导髁突后移的斜面。咬合板的前导应平缓光滑。咬合板可以设计为双颌或单颌，应根据临床医生的治疗计划设计制作。

4.3　功能性诊断蜡型的制作

髁导斜度、切导斜度作为蜡型制作的重要信息，也是描述下颌运动个体化特征的重要参数，前者代表的是双侧颞颌关节前伸和侧向运动时的角度信息，后者则是下前牙切缘与上前牙腭面运动的轨迹信息 [11,12]。为使后牙在咬合时能够出现咬合分离，在矢状面方向前导斜度应大于髁道斜度 [13]。前伸运动时，下切牙沿着上前牙舌侧斜面前伸到切缘对刃位置结束 [5]，为了使前伸引导长期稳定，下前牙的切缘应具备唇 - 切线角 [14]。侧向运动中，尖牙保护殆是天然牙列中最常见的咬合排列，应作为首选，如果尖牙的牙周和牙体组织不足以承担侧向力时，可设计成组牙功能殆。前牙区诊断蜡型的制作还需考虑美学重建的设计，上中切牙切缘位置，上前牙的宽长比、宽度比等。

4.4　暂时性修复体的制作

暂时冠是判断修复计划的疗效和修复体形态功能的关键 [15]，因此必须仔细制作。制作暂时性修复体方法有很多，可以选择硅橡胶或者透明压模式保持器 [16] 口内制作，也可以由技师用热凝树脂制作，但由于埋盒填胶工艺会造成咬合升高 [17]，影响暂时性修复体的精确性，在选择使用时应注意检查咬合。暂时性修复体戴用过程中应定期复诊调磨。

4.5　永久修复体的制作

根据患者的适应情况确定置换永久修复体的时机，置换时应分区置换，以保证垂直距离，置换前牙时需通过个性化切导盘 [18]，保证前导的精确复制。

随着数字化技术在口腔修复领域的应用和不断发展，通过数字化的复制功能制作永久修复体可以提高修复体精度，与传统蜡雕刻法制作的永久修复

体相比，临床调磨时间更短，复诊次数更少，初戴修复体咬合舒适度更高[19]。但不管采用哪种方法，都应注意修复体殆面的高度抛光，减少对天然牙的磨耗[20]，完成最终修复后应进行T-scan咬合分析[21]，检查最终修复体的静态和动态咬合情况。

5　结论

该病例通过咬合重建的序列治疗，恢复了美观和功能，获得了较好的效果。咬合重建的病例对每一步的制作都要求精细，从咬合板到诊断蜡型再到暂时性修复体的复制，最终完成永久修复，需要通过医生和技师的共同努力才能保证咬合重建获得理想的功能和效果。

参考文献

[1] 张皓，李斯文，付佳欢，等. 改良型治疗性义齿在颞下颌关节紊乱综合征患者咬合重建中的应用 [J]. 华西口腔医学杂志，2018, 36(2):162-166.

[2] Yuan F, Dai N, Tian S, et al. Personalized design technique for the dental occlusal surface based on conditional generative ad-versarial networks[J]. Int J Numer Method Biomed Eng. 2020; 36(5):e3321.

[3] 邓宏燕，李涛，李靖桓，等. 不同修复形式恢复咬合垂直距离的咬合重建疗效观察 [J]. 北京口腔医学，2019, 27(4):215-220.

[4] 王美清. 殆学 [M]. 第 4 版. 北京：人民卫生出版社，2020:146-152.

[5] 张春宝，吴国锋. 前牙修复中的前导功能设计 [J]. 实用口腔医学杂志，2015, 31(6):877-881.

[6] 王芳萍，温玉茹，谭建国，等. 全口牙列重度磨耗患者的功能和美学重建 [J]. 中华口腔医学杂志，2019, 54(6):406-409.

[7] 连梅菲，冯云枝. 牙列磨耗对口颌系统影响的研究进展 [J]. 口腔医学研究，2017, 33(2):228-230.

[8] 王美青，熊玮. 浅谈咬合修复重建中的殆学问题 [J]. 口腔疾病防治，2016, 24(9):501-506.

[9] 倪涧钊，许亮，赖丹琳，等. 头影测量评估福建地区中青年咬合垂直距离的探索性研究 [J]. 实用口腔医学杂志，2021, 37(5):646-649.

[10] 王丽，淦岷，童锦发. 稳定型咬合板配合超短波治疗TMD 的疗效分析 [J]. 浙江临床医学，2021, 23(2):257-259.

[11] 张思慧，刘向东，何凯讯，等. 以功能为导向的全程数字化种植咬合重建一例 [J]. 中国口腔种植学杂志，2021, 26(2):102-108.

[12] D'Amico A. Functional occlusion of nature teeth of man[J]. J Prosthet Dent. 1961; 11(5):899-915.

[13] 韩科，张豪. 学理论与临床实践 [M]. 北京：人民军医出版社，2008:78-79.

[14] 张豪，陈俊. 功能殆学从颞下颌关节到微笑设计 [M]. 沈阳：辽宁科学技术出版社，2015:376-377.

[15] 张富强. 修复与殆重建临床病例解析 [M]. 沈阳：辽宁科学技术出版社，2013:42-48.

[16] 韩玉嘉，赵希. 透明压膜式保持器的特点及临床应用 [J]. 医学综述，2014, 20(3):448-450.

[17] 秦猛，何健民，郑元华，等. 不同装盒包埋蜡型方法对全口义齿咬合精度的影响 [J]. 中华老年口腔医学杂志，2010, 8(5):302-303.

[18] 陈济芬. 个性化切导盘在前牙美学修复中的应用 [C]. // 中华口腔医学会第 18 次全国口腔医学学术会议论文集. 2016:16.

[19] 李峥，柳玉树，王时敏，等. 数字化方法复制暂时修复体殆面形态在重度磨耗病例中的应用 [J]. 北京大学学报 (医学版), 2021, 53(1):62-68.

[20] 崔丹，刘逵仲，张兆钰，等. 二氧化锆与钴铬合金修复体精细抛光后对天然牙磨耗的影响 [J]. 口腔医学，2018, 38(1):10-14, 77.

[21] 张人杰，周翊翛，郑东翔，等. 患者主观感受和 T-Scan 咬合分析在牙列重度磨耗修复功能性评价中的作用 [J]. 北京口腔医学，2019, 27(1):37-41.