

T/CHSA

中华口腔医学会团体标准

T/CHSA XXXX—XXXX

唇腭裂患者替牙期错殆畸形的矫治

Orthodontic Treatment of Malocclusion during Mixed Dentition in Patients with
Cleft Lip and Palate

(征求意见稿)

在提交反馈意见时，请将您知道的相关专利连同支持性文件一并附上。

XXXX - XX - XX 发布

XXXX - XX - XX 实施

中华口腔医学会 发布

目 次

前言	II
引言	III
1 范围	1
2 规范性引用文件	1
3 术语和定义	1
4 指南推荐意见	1
5 唇腭裂患者替牙期的骀颌面发育评估	1
5.1 唇腭裂患者替牙期骀颌面评估内容	1
5.1.1 病史及发育阶段	1
5.1.2 牙列评估	1
5.1.3 颌骨发育评估	2
5.1.4 面部评估	2
5.1.5 牙槽突裂的检查	2
5.1.6 口颌系统功能评估	2
5.2 唇腭裂患者替牙期骀颌面评估时机	2
6 唇腭裂患者替牙期错骀畸形矫治适应证	2
6.1 唇腭裂患者替牙期错骀畸形矫治内容	2
6.2 唇腭裂患者替牙期错骀畸形矫治流程图	2
7 唇腭裂患者替牙期颌间关系异常的矫治	3
7.1 上颌矢状向发育不足的矫治	3
7.1.1 上颌矢状向发育不足矫治的适应证和治疗方法	3
7.1.2 上颌矢状向发育不足矫治的注意事项	4
7.2 唇腭裂患者替牙期上颌宽度发育不足的矫治	4
7.2.1 上颌宽度发育不足矫治的适应证	4
7.2.2 上颌宽度发育不足矫治的治疗方法	4
7.2.3 上颌宽度发育不足矫治的注意事项	4
8 唇腭裂患者替牙期牙槽突裂植骨术前及术后正畸	5
8.1 牙槽突裂植骨术前正畸的适应证及矫治方法	5
8.2 牙槽突裂植骨术前正畸的注意事项	5
8.3 牙槽突裂植骨术后正畸治疗	5
9 唇腭裂患者替牙期牙性错骀畸形的矫治	5
9.1 唇腭裂患者替牙期牙性错骀畸形矫治的适应证及治疗方法	5
9.1.1 上颌前牙严重扭转、舌倾	5
9.1.2 上颌磨牙的近中移位	5
9.2 替牙期唇腭裂患者牙性错骀畸形矫治的注意事项	6
参考文献	7

前 言

本文件按照GB/T 1.1—2020《标准化工作导则 第1部分：标准化文件的结构和起草规则》的规定起草。

本文件由中华口腔医学会唇腭裂专业委员会和正畸专业委员会提出。

本文件由中华口腔医学会归口。

本文件由北京大学口腔医院起草，四川大学华西口腔医院、空军军医大学第三附属医院、上海交通大学医学院附属第九人民医院、武汉大学口腔医院、中山大学光华口腔医学院附属口腔医院、同济大学附属口腔医院、吉林大学口腔医院、南京医科大学附属口腔医院、浙江大学医学院附属口腔医院、首都医科大学附属北京口腔医院、重庆医科大学附属口腔医院、西安交通大学口腔医院、天津市口腔医院、复旦大学附属口腔医院、华中科技大学同济医学院口腔医学院、山东大学口腔医院、广州市妇女儿童医疗中心、广西医科大学附属口腔医院、北京协和医院参加起草。

本文件主要起草人：李巍然、金作林、房兵、贺红、赖文莉、陈振琦、袁文钧、侯玉霞、白玉兴、马莲、朱洪平、石冰、傅豫川、王林、刘月华、胡敏、陈莉莉、宋锦璘、曹阳、陈仁吉、贾绮林、郭杰、张锡忠、施洁琚、王国民、任战平、江宏兵、王洪涛、邝海、周炼、黄宁、黄一平。

引 言

唇腭裂是口腔颌面部最常见的先天性出生缺陷。由于先天畸形及手术创伤等影响，唇腭裂患者常存在较为严重的错骀畸形，并对患者的身心健康造成严重影响。替牙期是儿童颌颌面发育的重要时期，此期唇腭裂患者的临床表现为牙槽骨断裂、上颌牙弓狭窄、前牙反骀、牙齿严重扭转、斜轴及发育不良等错骀畸形。上述表现不仅会破坏牙槽骨的完整性，导致牙齿萌出和牙列发育的异常，同时也会对患者颌颌面的生长发育及口颌系统功能造成重大影响。替牙期错骀畸形矫治的意义在于可以激发患者颌骨正常发育潜力、减轻畸形的严重程度、改善口颌系统功能、促进身心健康发育。但是，唇腭裂患者替牙期错骀畸形的治疗涉及牙槽突裂、颌骨三维方向及牙齿牙列关系等多方面的治疗。同时，还需确定牙槽突裂植骨术前正畸的必要性，牙槽突裂植骨和上颌扩弓、前方牵引的先后顺序。目前上述内容国内外研究均缺乏统一的治疗标准和规范。针对这些问题，中华口腔医学会唇腭裂专业委员会、正畸专业委员会召集国内著名医学院校及医院专家对此进行专题讨论，同时借鉴和参考国内外近年来唇腭裂替牙期错骀畸形矫治的研究成果与诊治经验，最终制订此标准，供临床医师参考。

唇腭裂患者替牙期错骀畸形的矫治

1 范围

本指南提供了唇腭裂替牙期错骀畸形矫治时机及矫治策略，包括上颌矢状向发育不足、上颌宽度发育不足、牙槽突裂植骨术前及术后正畸，及替牙期牙性错骀畸形矫治的指导和建议。

本指南适用于各级医院的口腔正畸医师、口腔执业医师对替牙期唇腭裂患者矫治的技术操作，其他相关口腔助理医师、护理人员可参照使用。

制定本指南时所纳入的文献的截止日期为2022年12月20日。

2 规范性引用文件

本文件没有规范性引用文件。

3 术语和定义

下列术语和定义适用于本文件。

替牙早期：替牙期的早期阶段，此时第一恒磨牙萌出、上下恒切牙替换，为唇腭裂患者颌骨发育评估和干预的最佳时机，本指南定义6-8岁为替牙早期。

4 指南推荐意见

本指南根据《世界卫生组织指南制订手册》以及中华医学会发布的《制订/修订〈临床诊疗指南〉的基本方法及程序》开展制定工作。对国内外相关的系统评价、经典文献、综述及专家述评进行回顾、评价和总结，最终纳入系统综述8篇，经典文献39篇。对于一些无法在国内外研究中获得证据支持的重要事宜，则基于专委会委员以上级别专家的临床经验进行判断。

5 唇腭裂患者替牙期的骀颌面发育评估

替牙期是唇腭裂患儿错骀畸形治疗的关键时期之一，在进行矫治干预前，需进行全面的错骀畸形、骀颌面发育及生长潜力的评估。

5.1 唇腭裂患者替牙期骀颌面评估内容

5.1.1 病史及发育阶段

- (1) 唇腭裂的诊断：评估唇腭裂的发生部位、畸形程度以及临床特征，裂隙的部位和类型。
- (2) 家族史与遗传史：了解唇腭裂患者的家族患病情况及颌骨畸形情况。
- (3) 手术时间及方式：唇腭裂相关手术的时间及方式。
- (4) 生长发育情况的评估：通过颈椎骨龄或手腕骨龄判定患者的生长发育阶段。

5.1.2 牙列评估

(1) 牙齿发育情况的评估：评估唇腭裂患者的牙齿发育情况，包括形态异常、结构异常、萌出及脱落异常、数目异常等。

(2) 牙弓形态的评价：评估唇腭裂患者的牙弓形态，包括上下牙弓的宽度、长度、高度及对称性。单侧唇腭裂患者牙弓关系建议采用Goslon Yardstick分级系统进行综合评价，双侧唇腭裂患者牙弓关系建议采用BCLP Yardstick进行评价。

(3) 替牙期牙弓间隙的评估：评估唇腭裂患者替牙期牙弓间隙状况，关注乳、恒牙的替换情况。

(4) 牙体、牙周情况的评估：评估唇腭裂患者牙体、牙周情况，包括牙齿龋坏、牙列缺损、牙龈炎症及口腔卫生状况等。

5.1.3 颌骨发育评估

全面评估唇腭裂患者横向、矢状向、垂直向的颌骨发育状态、颌间关系及上颌周围主要骨缝的成熟度分期，建议使用头颅侧位片、CBCT等影像学检查进行评估。

5.1.4 面部评估

通过临床检查及二维彩色照片（或三维面像技术），评估患者正侧貌及软组织发育情况。

5.1.5 牙槽突裂的检查

针对伴有牙槽突裂的患者，在植骨前（6-8岁）需对牙槽突裂周围情况进行评估，采用CBCT和模型检查裂隙区骨缺损位置和大小、裂隙两侧骨段错位情况、邻近裂隙牙齿情况以及裂隙侧尖牙的牙根形成状态。

5.1.6 口颌系统功能评估

进行颞下颌关节的临床检查和正中骀、侧方骀、前伸骀的功能运动检查，评估是否存在骀干扰。

5.2 唇腭裂患者替牙期骀颌面评估时机

- 颌骨三维方向发育的评估：替牙早期，6-8岁，颈椎骨龄CVS分期 I -III期
- 牙槽突裂植骨术前的评估：替牙早期，6-8岁，上颌中切牙萌出，上颌尖牙牙根开始发育1/3左右
- 替牙期牙弓间隙的评估：替牙期全程，6-12岁

6 唇腭裂患者替牙期错骀畸形矫治适应证

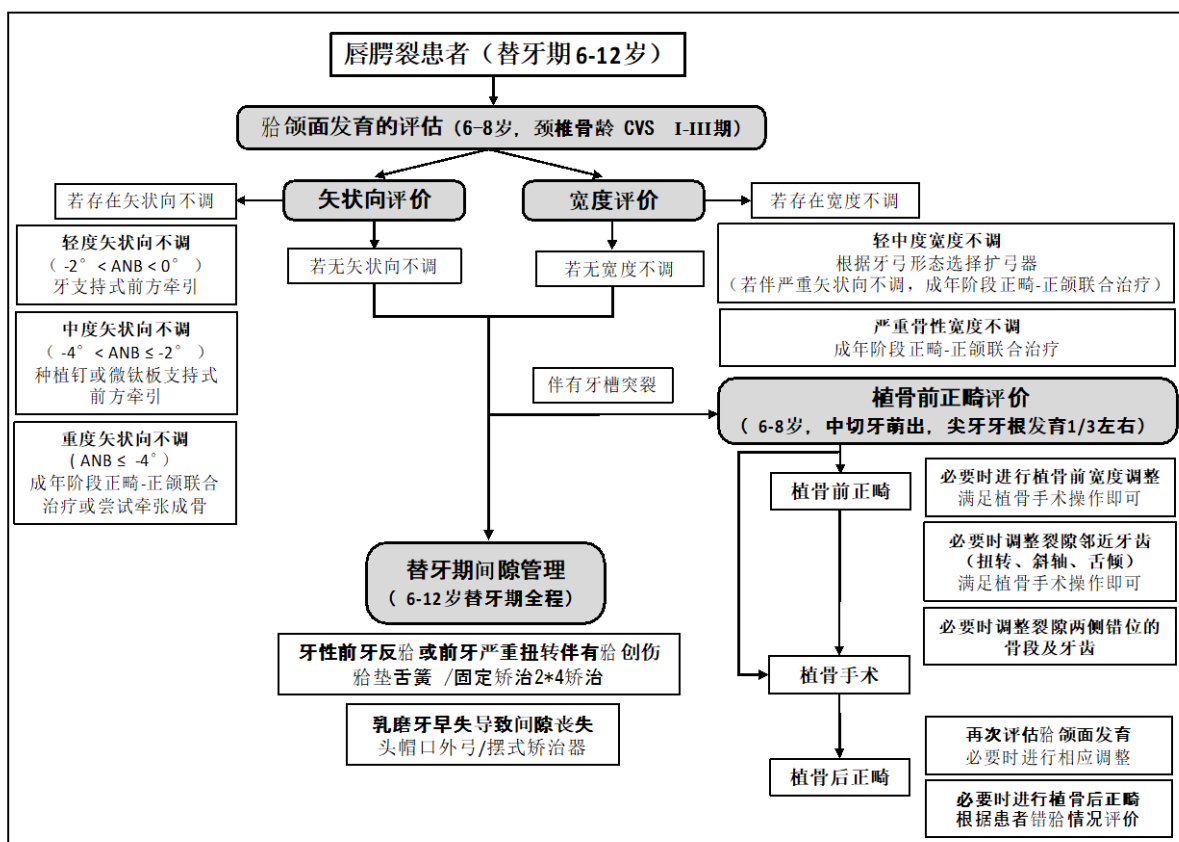
唇腭裂患者替牙期矫治需严格掌握适应证，以解决影响患者骀颌面生长发育及口颌系统功能的错骀畸形为主，避免过度矫治。对患者骀颌面生长发育或口颌系统功能无明显影响的错骀畸形，如不存在明显骀干扰的一般牙列拥挤或间隙、轻度后牙反骀、深覆骀等可暂不进行治疗，待进入恒牙期后再进行综合设计并完成治疗。

6.1 唇腭裂患者替牙期错骀畸形矫治内容

- 颌间关系异常的矫治：包括上颌骨矢状向发育不足引起的前牙反骀和上颌骨宽度发育不足引起的后牙反骀
- 牙槽突裂植骨术前及术后正畸：植骨术前正畸的矫治内容包括影响牙槽突裂植骨术的上颌前牙位置异常、上颌骨宽度不足及裂隙两侧骨段错位，植骨术后正畸需根据患者错骀情况综合考虑
- 替牙期牙性错骀畸形：包括上颌切牙的严重扭转、舌倾和上颌磨牙的近中移位等

6.2 唇腭裂患者替牙期错骀畸形矫治流程图

唇腭裂患者替牙期矫治系统



7 唇腭裂患者替牙期颌间关系异常的矫治

唇腭裂患者替牙期常见矢状向、横向及垂直向关系不调，但由于在替牙期对垂直向关系不调无疗效确切的针对性治疗，所以本指南仅对矢状向关系及横向关系不调的矫治进行介绍。

7.1 上颌矢状向发育不足的矫治

7.1.1 上颌矢状向发育不足矫治的适应证和治疗方法

(1) 上颌骨轻度发育不足 ($-2^{\circ} < ANB < 0^{\circ}$) 的唇腭裂患者：可应用面罩进行前方牵引，解除前牙反骀，建立正常的覆骀、覆盖关系。

• 前方牵引的矫治方法：

利用面罩进行前方牵引，每侧的矫治力大约为500g，牵引方向与骶平面约成 30° 斜向下，每天戴用时间至少12小时。对于存在上颌牙弓狭窄合并矢状向关系不调者，可以在扩弓的同时进行前方牵引。

• 前方牵引的时机：

目前对于上颌前方牵引治疗的最适年龄尚无定论，但一般认为应在唇腭裂患者替牙早期（颈椎骨龄CVS分期II-III期；颧颌缝成熟度A、B期）进行前方牵引治疗，此时可获得更多的上颌骨前移，减少不良的牙性代偿效应。研究表明，唇腭裂患者在牙槽突裂植骨术后进行前方牵引的治疗效果优于未植骨的患者，牙槽突裂植骨术后有利于前方牵引力量在健患两侧均匀分布。因此，在年龄满足的前提下，前方牵引也可在牙槽突裂植骨术后进行。另外，在恒牙早期进行的前方牵引治疗仍然对骨性III类患者有较好的治疗效果，因此对于错过理想治疗时机的患者，在恒牙早期仍然可尝试进行前方牵引治疗，以减轻颌骨畸形程度。

(2) 上颌骨中度发育不足 ($-4^{\circ} < ANB \leq -2^{\circ}$) 的唇腭裂患者：可以尝试使用种植钉或者微钛板支持式前方牵引，矫形力可以通过微钛板直接传递到骨缝，以获得上颌骨更多的前移量，同时可以减少不利的牙齿移动。微钛板适合的植入部位为颧牙槽嵴区，必要时可以配合固定矫治器同时进行。但微钛板的植入是有创操作，使用时需要权衡利弊。微钛板牵引最好在替牙晚期或恒牙初期时进行，以利于微钛板的固位和牵引的顺利进行，同时降低损伤恒牙胚的风险。

(3) 上颌骨重度发育不足 ($ANB \leq -4^{\circ}$) 的唇腭裂患者：建议待生长发育高峰期后进行正畸-正颌联合治疗，或考虑进行牵张成骨增加上颌骨长度。但当患者严重排斥正颌手术或牵张成骨时，也可尝试进行前方牵引治疗，以减轻颌骨畸形程度。

7.1.2 上颌矢状向发育不足矫治的注意事项

(1) 唇腭裂患者前牙反骀的程度可能会随着生长发育继续加重，前方牵引治疗后存在一定程度的复发，应适当过矫治，并向患者交代随生长复发的可能性。替牙期矫治前牙反骀后，恒牙期仍有再次矫治的可能。

(2) 前方牵引过程中下颌骨会出现后下旋转，虽对反骀的解除起到了一定的促进作用，但会造成面下1/3高度增加，因此高角患者使用需谨慎。

(3) 进行牵张成骨的患者由于青春期下颌骨的生长，存在生长发育期后再次正颌手术的可能。

7.2 唇腭裂患者替牙期上颌宽度发育不足的矫治

7.2.1 上颌宽度发育不足矫治的适应证

存在上颌牙弓塌陷和后牙反骀的唇腭裂患者，可在替牙期早期（6-8岁左右）进行上颌宽度扩展，需要注意的是上颌横向关系需结合矢状向关系共同评价。对于上颌矢状向发育不足的患者，随着矢状向关系的改善，横向关系的失调也会减轻，因此评价扩弓与否、扩弓的量需结合矢状关系和治疗方式确定。

对于严重牙弓宽度不调的唇腭裂患者，考虑到治疗的长期稳定性，建议成年后采用正畸-正颌联合治疗的方法，避免过度上颌扩弓导致治疗结果的不稳定。

存在牙槽突裂的唇腭裂患者，裂隙两侧骨段往往存在错位，常表现为裂隙远中骨段前内旋而出现骨段断端的台阶，错位的骨段影响植骨手术，应在植骨前进行上颌扩弓，纠正错位骨段，打开裂隙，为植骨手术创造条件。

7.2.2 上颌宽度发育不足矫治的治疗方法

(1) 上颌宽度扩展的方式：快速扩弓、慢速扩弓和反复扩缩式扩弓。

在唇腭裂患者中，慢速扩弓和快速扩弓对于牙弓后段的扩弓效果相同，但慢速扩弓对于牙弓前段的扩弓效果优于快速扩弓，且慢速扩弓腭中缝组织能更好地适应及改建，对组织产生的损伤小，更接近生理反应，因此本指南推荐唇腭裂患者进行慢速扩弓。近年来有研究对唇腭裂患者使用反复扩缩式扩弓方式，其疗效仍需进一步证实。

唇腭裂手术导致的牙弓狭窄主要发生在牙弓前段和中段，上颌宽度扩展应以扩展牙弓尖牙区和前磨牙区为重点。牙弓后段常需进行缩窄，避免扩弓后上颌牙弓后部过宽导致后牙锁骀或已有锁骀加重，上颌牙弓开展时还需保持磨牙区支抗的稳定性。

(2) 上颌宽度发育不足的矫治方法：

常用的上颌扩弓矫治器有分裂基托矫治器、W型弓矫治器、四角舌簧（Quad-Helix）矫治器和Hyrax矫治器等。其中，分裂基托矫治器（包括前段扇形扩弓器等）、W型弓矫治器和四角舌簧矫治器可进行牙弓前段和后段不同程度的扩展。

7.2.3 上颌宽度发育不足矫治的注意事项

(1) 部分唇腭裂患者扩弓治疗后，之前被腭部瘢痕组织皱褶掩盖的口鼻瘘可能暴露。因此在扩弓治疗前需问诊患者是否有口鼻分泌物交通的症状，详细检查腭部瘢痕情况。

(2) 由于上牙弓的严重畸形和腭部瘢痕的存在，唇腭裂患者的腭部常较平坦或略凸向口腔。扩弓矫治器制作时，尽量将矫治器贴近腭部，避免矫治器对舌体造成不适或伤害。

(3) 唇腭裂患者替牙期扩弓后稳定性欠佳，扩弓治疗应适当过矫治并长期保持，但恒牙期仍有需再次进行扩弓治疗的可能性。

8 唇腭裂患者替牙期牙槽突裂植骨术前及术后正畸

8.1 牙槽突裂植骨术前正畸的适应证及矫治方法

牙槽突裂植骨术可恢复牙槽突和上颌骨的完整性，对唇腭裂患者的牙齿萌出、面型支撑等具有重要意义。由于牙槽突裂隙的存在，裂隙邻近的牙齿经常出现舌倾、扭转、斜轴等错骀的表现，影响了植骨手术的视野及手术入路。对于这些异常的牙齿问题，需要在植骨手术前进行调整，为植骨手术创造条件。

(1) 裂隙邻近的牙齿存在严重舌倾、扭转、斜轴或因拥挤而重叠

上颌拥挤的前牙遮挡牙槽突裂隙部位，影响牙槽突裂植骨手术时将充足的自体骨填充到牙槽突裂隙中。为了改善手术视野，需要在上颌宽度问题解决后，调整向裂隙区斜轴的中切牙和近中倾斜的尖牙。但在植骨前不应完全直立裂隙侧中切牙，以防止进入骨缺损区域，导致骨开窗、骨开裂等牙周风险。

(2) 裂隙宽度过窄或过宽

•裂隙宽度过窄：部分唇腭裂患者植骨区宽度过窄，不利于植骨手术的进行，可采用活动矫治装置或固定矫治器扩宽裂隙宽度，改善手术入路及视野。

•裂隙宽度过宽：对于裂隙过于宽大者，正畸调整效果有限，可以辅助外科手术方法缩小裂隙宽度。

(3) 裂隙两侧骨段及牙齿水平向或垂直向错位严重

有些唇腭裂患者裂隙两侧的骨段及牙齿存在水平向或垂直向的位置差异，使得牙槽突裂植骨手术无法顺利进行，此时可采用固定矫治器或活动矫治器或两者相结合的方式调整裂隙两侧骨段及牙齿的水平向或垂直向关系，消除裂隙远近中的台阶。

8.2 牙槽突裂植骨术前正畸的注意事项

(1) 不影响牙槽突裂植骨手术开展的唇腭裂患者，植骨术前正畸并非必须治疗的内容。

(2) 建议轻力缓慢移动牙槽突裂隙邻近的牙齿，避免牙松动、脱落。

(3) 在治疗过程中需通过拍摄X线片观察牙根与裂隙的位置，避免牙齿移入裂隙区。

8.3 牙槽突裂植骨术后正畸治疗

牙槽突裂植骨术后需根据患者错骀情况综合考虑，评价是否进行必要的术后正畸治疗。术后正畸开始的时间需结合CBCT评价植骨区骨质情况。植骨术后裂隙邻近牙齿移动可能有利于植骨区的改建、提高植骨的成功率，但过早移动牙齿也可能造成裂隙邻近牙齿松动，需根据患者情况综合考虑。

9 唇腭裂患者替牙期牙性错骀畸形的矫治

9.1 唇腭裂患者替牙期牙性错骀畸形矫治的适应证及治疗方法

9.1.1 上颌前牙严重扭转、舌倾

唇腭裂患者常伴有一定程度的上颌前牙位置异常，其中上颌切牙的严重扭转、舌倾较常见，多伴有前牙反骀。替牙期矫治解决上颌前牙的扭转和舌倾，有利于解除前牙骀创伤和骀干扰，维持牙弓长度，并利于植骨手术的进行，此治疗建议在植骨术前正畸时一并进行，避免多次治疗。治疗手段包括但不限于以下方法：

(1) 骀垫舌簧活动矫治器，矫治上颌前牙舌倾。

(2) 固定矫治2×4矫治技术解除前牙扭转，在排齐前牙的过程中需要注意前牙牙根的位置，避免牙根进入裂隙区域。

9.1.2 上颌磨牙的近中移位

唇腭裂患者常有乳磨牙的早失、恒牙的缺失及上颌骨段的塌陷，易导致上颌第一磨牙的近中移位，造成牙弓长度的缩短，继而加重牙列拥挤等问题。替牙期应对乳磨牙早失问题及时评估，多数情况下对

于早失牙间隙应予以保持，对已经近中移位的上颌第一磨牙应进行远中移动维持牙弓长度。治疗手段包括但不限于以下方法：

（1）头帽口外弓或J钩进行上颌磨牙远中移动：适用于依从性较好的患者，但需要注意的是口外弓推磨牙向后时，会抑制上颌骨的发育，伴有明显上颌发育不足的唇腭裂患者慎用。

（2）摆式矫治器：利用腭部和第一前磨牙作为支抗进行上颌第一磨牙的远中移动，无需患者配合。相比于头帽口外弓，摆式矫治器在推磨牙向远中时，可能造成前牙的唇倾。

（3）种植钉辅助上颌磨牙远中移动：利用固定矫治结合种植钉进行上颌第一磨牙远中移动，无需患者配合。但需要注意的是种植钉植入为有创操作，由于颌骨发育不成熟及牙胚干扰等问题，替牙期唇腭裂患者较少应用。

9.2 替牙期唇腭裂患者牙性错骀畸形矫治的注意事项

替牙期唇腭裂患者牙性错骀畸形的矫治多采用简单的矫治器进行治疗，不做复杂的矫治，其他牙列拥挤、间隙等常规错骀畸形可待进入恒牙期后综合设计完成治疗。但需要注意的是唇腭裂患者由于牙齿发育矿化异常、牙齿排列错乱及不良口腔卫生习惯等，替牙期龋坏和牙龈炎的发病率较高，需进行口腔卫生宣教并定期进行牙体牙周检查及治疗。

总之，替牙期是唇腭裂骀颌面发育的重要时期及序列治疗的关键阶段，正畸医师及参与唇腭裂治疗的各专业医师应注意此阶段对患者骀颌面发育的评价并提供及时有效的治疗。

参 考 文 献

- [1] Mars M, Plint DA, Houston WJ, Bergland O, Semb G. The Goslon Yardstick: a new system of assessing dental arch relationships in children with unilateral clefts of the lip and palate. *Cleft Palate J.* 1987;24(4):314-322.
- [2] Kuang W, Aarts M, Kuijpers-Jagtman AM, He H, Ongkosuwito EM. Treatment Outcome in Bilateral Cleft lip and Palate Patients Evaluated With the Huddart-Bodenham Scoring System and the Bilateral Cleft lip and Palate Yardstick: A Systematic Review. *Cleft Palate Craniofac J.* 2022;59(11):1377-1390.
- [3] Lin Y, Fu Z, Guo R, Ma L, Li W. Maxillary Protraction Therapy in Class III Patients With and Without Cleft Lip and Palate: An Interim Report of a Prospective Comparative Study. *Cleft Palate Craniofac J.* 2021;58(4):429-437.
- [4] Palikaraki G, Makrygiannakis MA, Zafeiriadis AA, Benetou V, Sanoudos M, Bitsanis I, Tsolakis AI. The effect of facemask in patients with unilateral cleft lip and palate: a systematic review and meta-analysis. *Eur J Orthod.* 2021;43(1):69-79.
- [5] Ahn HW, Kim SJ, Baek SH. Miniplate-anchored maxillary protraction in adolescent patients with cleft lip and palate: A literature review of study design, type and protocol, and treatment outcomes. *Orthod Craniofac Res.* 2021;24 Suppl 1:21-30.
- [6] Li R, Shan Y, Li Y, Huang S, Tong Q, Zhou Z, Zheng M, Zhang X, Weng M, Chen Z. Zygomaticomaxillary suture maturation evaluation in patients with and without cleft lip and palate. *Am J Orthod Dentofacial Orthop.* 2022;162(2):162-172.
- [7] Angelieri F, Ruellas AC, Yatabe MS, Cevidanes LHS, Franchi L, Toyama-Hino C, De Clerck HJ, Nguyen T, McNamara JA Jr. Zygomaticomaxillary suture maturation: part II—the influence of sutural maturation on the response to maxillary protraction. *Orthod Craniofac Res.* 2017;20:152-63.
- [8] Zhang Y, Fu Z, Jia H, Huang Y, Li X, Liu H, Li W. Long-term stability of maxillary protraction therapy in Class III patients with complete unilateral cleft lip and palate. *Angle Orthod.* 2019;89(2):214-220.
- [9] Zhang W, Qu HC, Yu M, Zhang Y. The Effects of Maxillary Protraction with or without Rapid Maxillary Expansion and Age Factors in Treating Class III Malocclusion: A Meta-Analysis. *Plos One.* 2015;10(6):e0130096.
- [10] Wang J, Wang Y, Yang Y, Zhang L, Hong Z, Ji W, Zhang L. Clinical effects of maxillary protraction in different stages of dentition in skeletal class III children: A systematic review and meta-analysis. *Orthod Craniofac Res.* 2022;25(4):549-561.
- [11] Elabbassy EH, Sabet NE, Hassan IT, Elghoul DH, Elkassaby MA. Bone-anchored maxillary protraction in patients with unilateral cleft lip and palate. *Angle Orthod.* 2020;90(4):539-547.
- [12] Faco R, Yatabe M, Cevidanes LHS, Timmerman H, De Clerck HJ, Garib D. Bone-anchored maxillary protraction in unilateral cleft lip and palate: a cephalometric appraisal. *Eur J Orthod.* 2019;41(5):537-543.
- [13] da Silva Filho OG, Ramos AL, Abdo RC. The influence of unilateral cleft lip and palate on maxillary dental arch morphology. *Angle Orthod.* 1992;62(4):283-290.
- [14] da Silva Filho OG, de Castro Machado FM, de Andrade AC, de Souza Freitas JA, Bishara SE. Upper dental arch morphology of adult unoperated complete bilateral cleft lip and palate. *Am J Orthod Dentofacial Orthop.* 1998;114(2):154-161.
- [15] Freitas JA, Garib DG, Oliveira M, Lauris Rde C, Almeida AL, Neves LT, Trindade-Suedam IK, Yaedú RY, Soares S, Pinto JH. Rehabilitative treatment of cleft lip and palate:

experience of the Hospital for Rehabilitation of Craniofacial Anomalies-USP (HRAC-USP)-part 2: pediatric dentistry and orthodontics. *J Appl Oral Sci.* 2012;20(2):268-281.

[16] Li WR. Stability of orthodontic treatment in the patients with cleft lip and palate. *Zhonghua Kou Qiang Yi Xue Za Zhi.* 2018;53(9):585-589.

[17] Ramstad T, Jendal T. A long-term study of transverse stability of maxillary teeth in patients with unilateral complete cleft lip and palate. *J Oral Rehabil.* 1997;24(9):658-665.

[18] Takahashi I, Sakamoto T, Ishii T, Sueishi K. Three-Dimensional Evaluation of Change in Maxillary Alveolar Arch after Expansion in Unilateral Cleft Lip and Palate Patients. *Bull Tokyo Dent Coll.* 2020;61(2):103-120.

[19] Al-Gunaid T, Asahito T, Yamaki M, Hanada K, Takagi R, Ono K, Saito I. Relapse tendency in maxillary arch width in unilateral cleft lip and palate patients with different maxillary arch forms. *Cleft Palate Craniofac J.* 2008;45(3):278-283

[20] Holberg C, Holberg N, Schwenzer K, Wichelhaus A, Rudzki-Janson I. Biomechanical analysis of maxillary expansion in CLP patients. *Angle Orthod.* 2007;77(2):280-287.

[21] Kochhar AS, Sidhu MS, Prabhakar M, Bhasin R, Kochhar GK, Dadlani H, Spagnuolo G. Frontal and Axial Evaluation of Craniofacial Morphology in Repaired Unilateral Cleft Lip and Palate Patients Utilizing Cone Beam Computed Tomography; An Observational Study. *Int J Environ Res Public Health.* 2020;17(21):7786.

[22] Pugliese F, Palomo JM, Calil LR, de Medeiros Alves A, Lauris JRP, Garib D. Dental arch size and shape after maxillary expansion in bilateral complete cleft palate: A comparison of three expander designs. *Angle Orthod.* 2020;90(2):233-238.

[23] Facanha AJ, Lara TS, Garib DG, da Silva Filho OG. Transverse effect of Haas and Hyrax appliances on the upper dental arch in patients with unilateral complete cleft lip and palate: a comparative study. *Dental Press J Orthod.* 2014;19(2):39-45.

[24] Figueiredo DS, Bartolomeo FU, Romualdo CR, Palomo JM, Horta MC, Andrade I Jr, Oliveira DD. Dentoskeletal effects of 3 maxillary expanders in patients with clefts: A cone-beam computed tomography study. *Am J Orthod Dentofacial Orthop.* 2014;146(1):73-81.

[25] Ma L, Hou Y, Liu G, Zhang T. Effectiveness of presurgical orthodontics in cleft lip and palate patients with alveolar bone grafting: A systematic review. *J Stomatol Oral Maxillofac Surg.* 2021;122(1):13-17.

[26] Pan W, Wu C, Yang Z, Duan Z, Su Z, Wang P, Zheng Q, Li C. Secondary Alveolar Bone Grafting and Iliac Cancellous Bone Harvesting for Patients With Alveolar Cleft. *J Craniofac Surg.* 2016;27(4):883-891.

[27] Bergland O, Semb G, Abyholm FE. Elimination of the Residual Alveolar Cleft by Secondary Bone-Grafting and Subsequent Orthodontic Treatment. *Cleft Palate J.* 1986;23(3):175-205.

[28] Moller LH, Pradel W, Gedrange T, Botzenhart UU. Prevalence of hypodontia and supernumerary teeth in a German cleft lip with/without palate population. *BMC Oral Health.* 2021;21(1):60.

[29] Lacerda-Santos R, Batista RG, Neves SS, Araújo JLDS, Vieira RA, Carvalho FG, Pithon MM, Martins CC. Effectiveness of Secondary Alveolar Bone Graft on Canine Eruption: Systematic Review. *Eur J Dent.* 2021;15(3):579-587.

[30] Oberoi S, Gill P, Chigurupati R, Hoffman WY, Hatcher DC, Vargervik K. Three-Dimensional Assessment of the Eruption Path of the Canine in Individuals With Bone-Grafted Alveolar Clefts Using Cone Beam Computed Tomography. *Cleft Palate Craniofac J.* 2010;47(5):507-512.

- [31] Kawakami S, Hiura K, Yokozeki M, Seike T, Nakanishi H, Moriyama K. Prognostic implications of nasal cavity and cleft morphology in secondary bone grafting. *Cleft Palate Craniofac J*. 2002;39(6):575-581.
- [32] De Mulder D, Cadenas de Llano-Pérula M, Jacobs R, Verdonck A, Willems G. Three-dimensional radiological evaluation of secondary alveolar bone grafting in cleft lip and palate patients: a systematic review. *Dentomaxillofac Radiol*. 2018;48(1):20180047.
- [33] Kuijpers MAR, Chiu YT, Nada RM, Carels CEL, Fudalej PS. Three-dimensional Imaging Methods for Quantitative Analysis of Facial Soft Tissues and Skeletal Morphology in Patients with Orofacial Clefts: A Systematic Review. *Plos One*. 2014;9(4):e93442.
- [34] Keese E. New findings concerning early bone grafting procedures in patients with cleft lip and palate - Reply. *J Cranio Maxill Surg*. 1996;24(2):130-131.
- [35] Schultze-Mosgau S, Nkenke E, Schlegel AK, Hirschfelder U, Wiltfang J. Analysis of bone resorption after secondary alveolar cleft bone grafts before and after canine eruption in connection with orthodontic gap closure or prosthodontic treatment. *J Oral Maxillofac Surg*. 2003;61(11):1245-1248.
- [36] Chang CS, Wallace CG, Hsiao YC, Chiu YT, Pai BC, Chen IJ, Liao YF, Liou EJ, Chen PK, Chen JP. Difference in the Surgical Outcome of Unilateral Cleft Lip and Palate Patients with and without Pre-Alveolar Bone Graft Orthodontic Treatment. *Sci Rep*. 2016;6.
- [37] Long RE, Semb G, Shaw WC. Orthodontic treatment of the patient with complete clefts of lip, alveolus, and palate: Lessons of the past 60 years. *Cleft Palate Craniofac J*. 2000;37(6):533-533.
- [38] Long RE, Jr., Spangler BE, Yow M. Cleft width and secondary alveolar bone graft success. *Cleft Palate Craniofac J*. 1995;32(5):420-427.
- [39] Haas OL, Guijarro-Martinez R, Gil APD, Meirelles LD, de Oliveira RB, Hernandez-Alfaro F. Stability and surgical complications in segmental Le Fort I osteotomy: a systematic review. *Int J Oral Max Surg*. 2017;46(9):1071-1087.
- [40] Liou EJW, Chen PKT. Intraoral Distraction of Segmental Osteotomies and Miniscrews in Management of Alveolar Cleft. *Semin Orthod*. 2009;15(4):257-267.
- [41] Liao YF, Huang CS. Presurgical and postsurgical orthodontics are associated with superior secondary alveolar bone grafting outcomes. *J Craniomaxillofac Surg*. 2015;43(5):717-723.
- [42] Suri S, Disthaporn S, Ross B, Tompson B, Baena D, Fisher D, Lou W. Permanent maxillary central incisor and first molar rotations in the mixed dentition in repaired complete unilateral cleft lip and palate and their relationship with absence of teeth in their vicinity. *Angle Orthod*. 2018;88(5):567-574.
- [43] Preston K, Chen L, Brennan T, Sheller B. Orthodontic treatment protocols in patients with alveolar clefting: a survey of ACPA-approved cleft teams in the United States. *Angle Orthod*. 2023;93(1):88-94.
- [44] Toscano D, Baciliero U, Gracco A, Siciliani G. Long-term stability of alveolar bone grafts in cleft palate patients. *Am J Orthod Dentofacial Orthop*. 2012;142(3):289-99.
- [45] Scolozzi P. Distraction osteogenesis in the management of severe maxillary hypoplasia in cleft lip and palate patients. *J Craniofac Surg*. 2008;19(5):1199-214.
- [46] Liou EJ, Tsai WC. A new protocol for maxillary protraction in cleft patients: repetitive weekly protocol of alternate rapid maxillary expansions and constrictions. *Cleft Palate Craniofac J*. 2005;42(2):121-7.
- [47] Yang C, Qian Y, Chen Z, Yang Y, Yu Q. Study on Tooth Movement After the Alveolar Bone Grafting in Patients With Unilateral Cleft Lip and Palate. *J Craniofac Surg*. 2019;30(4):e284-e288.