临床研究

双侧微小唇裂整复方法的回顾性观察

吴忆来　梁　赟　万　腾　王国民　杨育生　陈　阳*

作者单位：上海交通大学医学院附属第九人民医院　口腔颅颌面科，上海交通大学口腔医学院，国家口腔医学中心，国家口腔疾病临床医学研究中心，上海市口腔医学院重点实验室

*通讯作者：陈阳，联系方式：18101805037，电子邮箱：whitesurgeon@163.com，通讯地址：上海市黄浦区制造局路 639 号 1 号楼 15 楼口四病区，200011

【摘要】 **目的：**探讨双侧微小唇裂的手术方法并评价手术效果。**方法：**纳入 2009 年 1 月至 2020 年 12 月间于上海第九人民医院唇腭裂治疗研究中心行双侧微小唇裂整复术的患者共 23 例，通过照片资料来评价唇弓形态的对称，唇红的对称性，唇珠的饱满度。**结果：**唇红用直线法修复为 11 例，V-Y 滑行推进瓣法为 2 例，侧唇瓣转移修复的为 10 例。从随访的结果来看，用侧唇瓣的患者评分最高，其次为直线缝合者，V-Y 成形术虽然只有 2 例，但在术后的各项评价中分值都不高。**结论：**唇珠欠饱满是双侧微小唇裂患者术后最大的问题，用侧唇瓣的修复方法要比单纯的直线缝合和 V-Y 术式所取得的术后效果更为理想。

【关键词】 微小唇裂；双侧唇裂；手术方法；对称性；评估

Postoperative evaluation of bilateral micro-form cleft lip: 23 cases

Wu Yilai, Liang Yun, Wang Teng, Wang Guomin. Yang Yusheng, Chen Yang.(Department of Oral and Craniomaxillofacial Surgery, Shanghai Ninth People's Hospital, Shanghai Jiao Tong University School of Medicine; College of Stomatology, Shanghai Jiao Tong University; National Center for Stomatology; National Clinical Research Center for Oral Diseases; Shanghai Key Laboratory of Stomatology. Shanghai, China.)*

Correspondence: Chen Yang. Tel: 18101805037. Email: whitesurgeon@163.com. Address: 15th floor, Building 1, #639, Rd Zhizao Ju, Huangpu District, Shanghai200011.

【Abstracts】 **Objective:** To investigate the surgical approach to bilateral micro-form cleft lip and to evaluate the results. **Methods:** A total of 23 patients who underwent the bilateral micro-form cleft lip revision in our cleft lip and palate treatment and research center between January 2009 and December 2020 were evaluated by photographic data for symmetry of cupid's bow, vermilion symmetry, and vermilion notching. **Results:** The cleft lip was repaired by the linear method in 11 cases, the V-Y advanced flap in 2 cases, and the bilateral vermilion musculomucosal sliding flaps (VMSF) in 10 cases. From the results of the follow-up, the patients with VMSF had the highest scores, followed by those with linear sutures, and V-Y procedure, although only 2 cases, had low scores in all postoperative evaluations. **Conclusions:** The vermilion notching is the biggest postoperative problem in patients with bilateral micro-form clefts, and the repair method with VMSF is more desirable than the postoperative results achieved by the simple linear suture and V-Y procedure.

【Key words】 micro-form cleft lip; bilateral cleft lip; surgical method; symmetry; evaluation

1　引言

从解剖学上看，微小唇裂的形态与其他唇裂畸形相似，但程度较轻。Veau（1938）最早报道这种畸形程度轻微的单侧唇裂，在此后的文献中曾经也有过很多的形容词来描述此类唇裂畸形，包括“神秘的”、“小的”、“最小的”或“先天性愈合的”[1]。1991 年，日本学者 Onizuka 明确列出了微小唇裂的基本特征：轻微的鼻畸形，人中嵴的凹陷，唇红游离缘的凹陷或者 V 形切迹，以及锯齿状的红唇 - 皮肤交界处，裂隙往往向上延伸不到唇高的四分之一[2]。而在国内的教科书上，以往多称此类畸形为

DOI：10.12337/zgkqjxjyzz.2023.03.010

“唇隐裂”[3]。

对于微小唇裂产生的原因，有专家提出这种肌肉、鼻底和牙槽的微小异常，是在胚胎期鼻唇发育的最后阶段出现的异常，而不是在早期胚胎阶段。另一个假说则提出微小唇裂可能是明显的唇裂在胎儿晚期“愈合”的结果[4]。

关于微小唇裂修复的文献多集中于口轮匝肌的重建方式和黏膜切口的设计[5-10]，而对于双侧微小唇裂的报道是少之又少。双侧微小唇裂的临床特征与单侧微小唇裂相似，口轮匝肌的重建对于畸形的整复是至关重要的，而如何重塑唇部对称，改善欠饱满的唇珠形态是此类畸形整复最关键的问题。

本文将对双侧微小唇裂的手术方法进行了回顾性临床研究，通过术后效果的评价，探讨双侧微小唇裂最佳的手术方法。

2　病例与方法

2.1　病例资料

本研究共纳入 23 例双侧微小唇裂患者，他们于 2009 年 1 月至 2020 年 12 月在上海第九人民医院唇腭裂治疗研究中心接受手术治疗。其中男性 11 例，女性 12 例。手术年龄 5 个月～29 岁，57.52±40.65 个月。

根据 Mulliken 对微小唇裂的分类[11]，将所有患者分为四组：组Ⅰ为双侧小型唇裂（1 例）；组Ⅱ为双侧微型唇裂（3 例）；组Ⅲ为双侧极微型唇裂（2 例）；组Ⅳ为一侧微型，另一侧为极微型（17 例）。前三组为对称畸形，后一组为不对称畸形。

2.2　手术方法

微小唇裂的整复原则，应遵循唇裂修复的一般原则，包括口轮匝肌重建、人中嵴重建、鼻翼基底的复位、唇红形态的对称。本中心所有病例均采用皮肤切口，7 例为鼻底至唇红游离缘全部切开的皮肤切口，6 例为双侧鼻底及唇峰处小切口，10 例为一侧完全皮肤切口，另一侧局部小切口，23 例患者均未采用口内黏膜切口的术式。

口轮匝肌的重建：采用皮肤切口，自鼻底至唇峰处全部切开，或鼻底和唇峰小切口的方式均可暴露口轮匝肌，做肌肉脱套式的解剖分离，健侧口轮匝肌在下，患侧在上，用 5-0 的 PDS 线做 2~3 针的垂直褥式缝合，重建口轮匝肌的同时重建患侧的人中嵴。

唇珠的重建：双侧微小唇裂的患者唇珠较为薄弱，在整复手术中需要尤为重视。本中心常用的唇红重建的方法有：直线切开缝合（合并或不合并小 Z 瓣）（图 1），V-Y 滑行推进瓣，双侧侧唇瓣转移修复术（图 2）。

2.3　术后评价

所有患者均进行超过 6 个月的术后随访，我们根据唇弓的对称性（两侧唇峰是否对称），唇珠的突度，唇红的对称性（两侧唇红厚度是否对称）等 3 个指标对术后的照片进行评价。每张照片均采用 5 分制评分 (0= 极差，畸形比术前更严重，需要二期整复；1= 较差，明显的唇裂畸形，建议二期整复手术；2= 良好，轻微的唇裂畸形，可酌情行二期整复手术；3= 非常好，轻微的唇裂畸形，不需要二期修复；4= 极好，没有明显的唇部畸形)。评价者为两名没有参与手术的外科医生，他们不知晓每位患者的初始诊断和具体手术方法。

3　结果

本研究的病例分组数据如下（表 1）。随访时间 6 个月～22 个月，平均随访 11.19±6.93 个月。

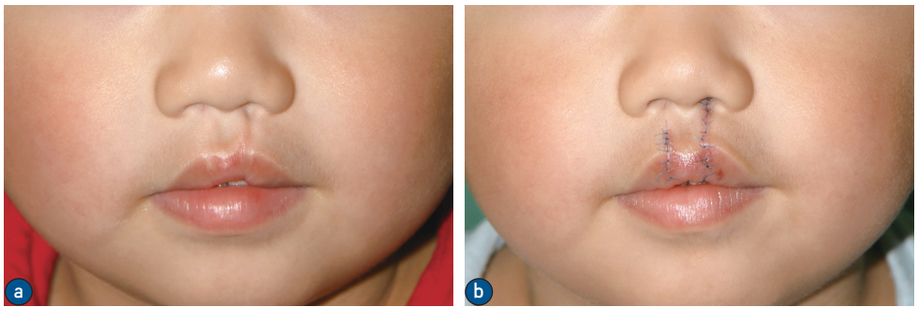

图 1　用直线法切开缝合法重建唇红
a. 术前；b. 术后

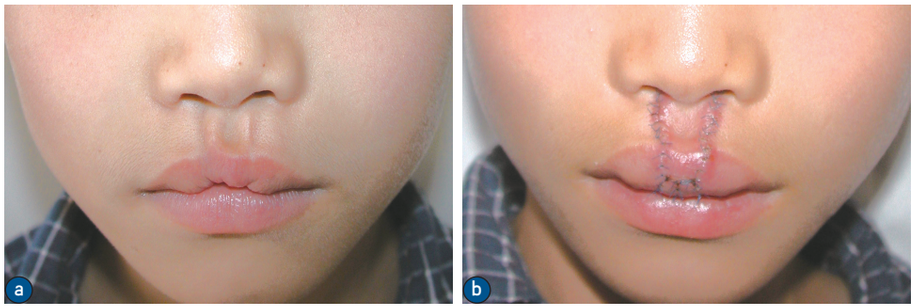

图 2　用双侧侧唇瓣旋转重建唇红
a. 术前；b. 术后

根据唇弓的对称性，唇珠突度和唇红对称性评价结果如下表（表 2），组 Ⅰ 仅 1 例，用了侧唇瓣重建唇珠，术后的唇红对称性及唇珠的饱满度都令人满意，组 Ⅱ 为 3 例，分别应用了直线法，VY 和侧唇瓣三种修复方法，对比 2 名观察者的均值，在唇弓形态，唇红对称性方面，侧唇瓣优于直线法优于 VY 法，唇珠的饱满度上，侧唇瓣也显然优于后两者。组 Ⅲ 为 2 例，直线法优于 VY，组 Ⅳ 病例相对较多，采用侧唇瓣的占 8 例，直线法 9 例，前者在唇弓形态、唇红对称性和唇峰丰满度上也明显要优于后者。

4　讨论

微小唇裂的新生儿发病率并不清楚，这种细微的畸形容易被新生儿科或妇产科的医生忽略，直到一定年龄才被专科医生所发现。在 Mulliken 的研究中，微小唇裂的平均就诊年龄在 11 个月左右 [2]。还有一种情况，就是一侧有不完全性唇裂或完全性唇裂，有时外科医生的注意力完全放在比较明显的那一侧，而对侧的微小畸形常常在初诊时被忽略。双侧微小唇裂的报道就更未见到了，在本组资料中，2009 年到 2020 年间在本中心接受治疗的双侧微小唇裂病例共 23 例，同其他类型的唇裂畸形相比，其患病率非常低。

微小唇裂的临床表现轻微，所有患者均可出现鼻部畸形 [12]，从患侧唇峰到鼻孔底有脊或沟，唇白线中断。在超过 97% 的患者中观察到人中嵴结构不明显以及唇红部的 V 型切迹，口轮匝肌表现为肌纤维发育不良，非神经源性萎缩，线粒体的局灶性堆积 [13]。由于此类畸形的表现形态多样，很难有统一的手术方式。最早报道的方法多为直线缝合法，之后 Millard 提出旋转推进法，Onizuka 报道用多种技术来修复微小唇裂，比如鼻底和红白唇交界处的 Z 成形切口，口轮匝肌的解剖复位，鼻畸形的软骨调整等 [1,14]。

而在 Mulliken 教授提出微小唇裂分类方法之后，

表 1　本研究中双侧微小唇裂的分组结果

观察项目		病例数（n=23）				
		组 Ⅰ	组 Ⅱ	组 Ⅲ	组 Ⅳ	小计
性别	男性	0	1	1	8	10
	女性	1	2	1	9	13
手术年龄	婴幼儿（0 ～ 3 岁）	0	1	0	11	12
	学龄前（4 ～ 6 岁）		0	2	4	6
	青少年（7 ～ 17 岁）	1	2	0	2	5
皮肤切口	全部皮肤切开	1			6	7
	局部小切口		2	2	2	6
	一侧全部切开，一侧小切口		1		9	10
唇红重建	直线		1	1	9	11
	V–Y		1	1	0	2
	侧唇瓣	1	1		8	10

注：组 Ⅰ：双侧小型唇裂；组 Ⅱ：双侧微型唇裂；组 Ⅲ：双侧极微型唇裂；组 Ⅳ：一侧为微型，另一侧为极微型唇裂

表 2　本研究中各观察指标的评分结果

对称性	手术方法	分值			
		组 I	组 II	组 III	组 IV
唇弓形态	直线		2	2	2.25±0.96
	V–Y		1	1.5	
	侧唇瓣	2	4		3.21±0.92
唇红对称性	直线		2	2.5	2.35±0.59
	V–Y		1.5	2	
	侧唇瓣	4	3.5		3.71±0.45
唇珠饱满度	直线		2	3	2.4±0.37
	V–Y		2	2	
	侧唇瓣	4	4		3.42±0.32

对于其手术方法的选择有很大的指导意义。Yuzuriha 和 Mulliken 将微小唇裂分为三类：极微型，微型和小型。极微型：两侧的唇峰几乎在同一水平，仅有轻微的鼻部畸形和唇红部的 V 形凹陷；微型：唇峰分离上翘明显，唇红部的凹陷也更为明显；小型唇裂：更接近于不完全性唇裂，两侧的唇峰差距要在 3mm 以上。Mulliken 教授提出根据不同类型采用相应的手术方式，比如极微型可采用内切法或局部小切口的方法来减少术后瘢痕，而对于小型唇裂，则倾向于用传统的旋转推进的方法 [11,15,16]。

双侧微小唇裂的畸形可以分对称性畸形和不对称畸形，就本组资料来看，不对称性的双侧微小唇裂占多数，为 73.9%，且均为一侧极微型，一侧微型唇裂。相反，对称性的双侧微小唇裂并不多见，在这 11 年间的病例资料回顾，仅有 6 例为对称性的双侧微小唇裂。双侧微小唇裂的唇珠部常伴组织缺损，如何恢复其唇珠的形态以及唇缘的延续性和对称性，是双侧不同于单侧患者之处。双侧微小唇裂也是双侧唇裂中畸形程度最轻的一种，它的修复方式是参考双侧唇裂，还是倾向于单侧微小唇裂的术式？在以往的文献中，极少看到此类报道。就笔者看来，传统的双侧完全或不完全唇裂的修复方式并不适用于双侧微小唇裂，双侧微小唇裂的缺损和组织移位都较轻微，而传统的修复方法牺牲的组织较多，手术创伤大。且就本组数据来看，双侧对称性的微小唇裂为少数，故笔者所在的中心倾向于使用单侧微小唇裂的修复方式更为简单和有效。

在切口的选择上，有皮肤切口和黏膜切口，近年来，在单侧微小唇裂的整复中，国内外多提倡隐蔽的切口，采用局部小切口或黏膜切口 [5,6,9]。在本组资料中，7 例患者采用双侧完全皮肤切口的方法，自鼻底一直切开至唇红部，10 例患者采用了一侧全切，一侧小切口的方法，另外 6 例患者则双侧都采用了局部小切口的方法。局部小切口多用于极微型唇裂，两侧唇峰高低差别不多，用鼻底小切口和唇弓上小切口来暴露口轮匝肌，同时内收鼻翼基底和对齐唇峰。而对于唇峰上移，超过健侧 3mm 以上的微小唇裂，则多需要全部切开以便调整唇高，并重建患侧的人中嵴。

在口轮匝肌的处理上，均采用了瓦合式的缝合技巧，在脱套式解剖口轮匝肌后，外侧肌肉重叠在内侧肌肉约 1~2mm，用 5-0 PDS 线做垂直褥式缝合。这种肌肉的处理方法受益于台湾长庚颅颜中心在唇裂肌肉重建上的应用 [17,18]，在微小唇裂患者的肌肉处理，所能取得的效果一般要优于完全或不完全性唇裂。良好的肌肉重建不仅可以重塑人中嵴，最主要的是恢复上唇的连续性，尤其是在唇部活动中，不会再出现肌肉断裂而形成的凹陷。

双侧微小唇裂同单侧的手术方式的差别主要在红唇的处理上，后者主要是直线缝合或者单臂 Z 形瓣的方法 [19,20]。双侧微小唇裂的红唇切口根据畸形的程度不同，有单纯的直线缝合，也有 V-Y 推进瓣法，以及侧唇瓣旋转推进法。在病例的选择上，可以看到极微型唇裂，因为唇部凹陷轻微，一般通过直线缝合法，就可以获得比较满意的唇珠形态，而微型唇裂，由于唇珠欠丰满，单纯的直线法很难弥补唇珠的凹陷，部分可考虑采用 V-Y 法，唇红凹陷明显的，可以采用侧唇瓣的方法。本中心从 2006 年起就开始使用侧唇瓣修复唇珠的缺损，最初应用于唇裂二期畸形的修复 [21]，后用于双侧微小唇裂的修复，术后即刻效果满意。侧唇瓣的使用方式灵活，可以呈 90° 角旋转插入唇珠，以增加唇珠的

厚度（图 3），也可以用垂直插入的方法（图 4），更大幅度的增加唇珠的厚度。在侧唇瓣的使用中，需要指出的是，要注意干湿唇线的处理，如果干湿唇黏膜不连续，那么在唇珠的再造上会出现新的畸形。

在术后的随访中，由于双侧微小唇裂的特殊性，很难用单侧唇裂术后效果评价或者双侧完全性唇裂术后效果评价的方法来评估，此类患者更注重的是瘢痕的隐蔽性，唇弓弧度的对称自然和唇珠的饱满度。在此研究中，我们根据唇弓的对称性，唇珠的突度，唇红的对称性等 3 个指标对术后的效果进行打分。瘢痕的程度，与手术切口的设计、手术操作的技巧以及术后的瘢痕护理等关系密切，这些在双侧微小唇裂的修复中并没有明显差异，无论是根据畸形类型分类，还是手术方式上。而唇弓的形态和对称性同术前的畸形状态，口轮匝肌的再造等密切相关。不同的手术方式对唇珠形态的影响差别较大，从随访评分的结果来看，用侧唇瓣修复的患者唇珠形态分值最高，直线缝合的相对唇珠分值较低。而 V-Y 成形术虽然只有 2 例，但在术后的各项评分中

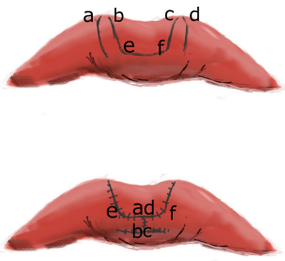

图 3　侧唇瓣 90° 旋转修复示意图
侧唇瓣分别以 e、f 为中心向内侧旋转 90°，插入 e、f 切口内，点 a 点 d 缝合，点 b 和点 c 缝合

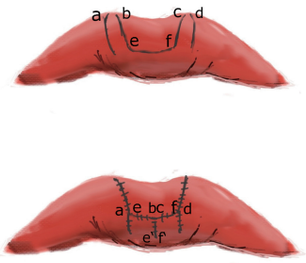

图 4　侧唇瓣滑行修复示意图
侧唇瓣向下滑行，并向中间靠拢，插入 e、f 切口内，点 a 与点 e，点 f 与点 d 缝合，点 b 与点 c 缝合，点 e′ 与点 f′ 缝合

分值都不高，尤其在唇红的延续和对称性上形态较差，而唇珠的突度改善又不明显。

双侧微小唇裂的鼻部畸形一般相对较轻微，对于双侧不对称畸形，保持鼻孔的对称性是非常必要的，此外，可以做鼻翼穹窿处软骨间的缝合固定，以缩窄鼻头 [22]。

5　结论

综上所述，双侧微小唇裂的整复既不能照搬完全性或不完全性双侧唇裂整复的方式，又同一般的单侧微小唇裂修复有所区别，瘢痕细微化同手术的切口选择、缝合的技巧和瘢痕护理有关，需要注意双侧微小唇裂唇红的延续性和对称性，尤其是干湿唇线的处理，唇珠欠丰满是此类患者术后最大的问题，在手术方式的选择上，用侧唇瓣的方法要比单纯的直线缝合和 V-Y 术式所取得的术后效果要更为理想。

参考文献

[1] Joseph EL, Richard EK. Comprehensive cleft care [M]. New York: McGraw-Hill Companies, 2009:837-865.

[2] Mulliken JB. Double unilimb Z-plastic repair of microform cleft lip[J]. Plast Reconstr Surg. 2005; 116(6):1623-1632.

[3] 石冰 . 再谈唇隐裂整复的手术方法 [J]. 国际口腔医学杂志 , 2018, 45(4):373-377.

[4] Castilla EE, Martínez-Frías ML. Congenital healed cleft lip[J]. Am J Med Genet. 1995; 58(2):106-112.

[5] Cho BC. New technique for correction of the microform cleft lip using vertical interdigitation of the orbicularis oris muscle through the intraoral incision[J]. Plast Reconstr Surg. 2004; 114(5):1032-1041.

[6] Desrosiers AE, Kawamoto HK, Katchikian HV, et al. Microform cleft lip repair with intraoral muscle interdigitation[J]. Ann Plast Surg. 2009; 62(6):640-644.

[7] Kim S, Kwon J, Kwon GY, et al. Dynamic reconstruction of the philtrum using coronal muscle splitting technique in microform cleft lip[J]. J Craniofac Surg. 2014; 25(3): 742-745.

[8] Kim MC, Choi DH, Bae SG, et al.. Correction of Minor-Form and Microform Cleft Lip Using Modified Muscle

Overlapping with a Minimal Skin Incision [J]. Arch Plast Surg. 2017; 44(3):210-216.

[9] Cho BC, Kim YH, Tian L, et al.Long-Term Outcomes of the Minimal Skin Incision Technique for Correcting Severe Microform and Minor-Form Cleft Lip With Philtrum Reconstruction Through the Intraoral Incision [J]. J Craniofac Surg. 2020; 31(1):79-84.

[10] Jiang C, Zheng Y, Ma H, et al. Muscle Flap Reconstruction Based on Muscle Tension Line Groups to Repair the Philtrum of Patients With Microform Cleft Lip or Secondary Cleft Lip[J]. J Craniofac Surg. 2022; 33(2):440-443.

[11] Yuzuriha S, Mulliken JB. Minor-form, microform, and mini-microform cleft lip: anatomical features, operative techniques, and revisions[J]. Plast Reconstr Surg. 2008; 122(5): 1485-1493.

[12] Kim YC, Hong DW, Oh TS. Comparison of Cleft Lip Nasal Deformities Between Lesser-Form and Incomplete Cleft Lips: Implication for Primary Rhinoplasty[J]. Cleft Palate Craniofac J. 2022; 31:10556656221105204.

[13] Kim EK, Khang SK, Lee TJ, et al. Clinical features of the microform cleft lip and the ultrastructural characteristics of the orbicularis oris muscle[J]. Cleft palate-Craniofac J. 2010; 47(3):297-302.

[14] Ganske IM, Langa OC, Mulliken JB. Philtral Ridge Projection in Repaired Unilateral Cleft Lip: Three-Dimensional Anthropometry[J]. Plast Reconstr Surg. 2021; 147(1):141-147.

[15] Yuzuriha S, Oh AK, Mulliken JB. Asymmetrical bilateral cleft lip: complete or incomplete and contralateral lesser defect (minor-form, microform, or mini-microform) [J]. Plast Reconstr Surg. 2008; 122(5):1494-1504.

[16] 李娇 , 鲁勇 . 口内外入路修复单侧微小型唇裂临床研究 [J]. 中国美容医学 , 2021, 30(4):58-60.

[17] Chang CS, Wallace CG, Hsiao YC, et al. Botulinum toxin to improve results in cleft lip repair[J]. Plast Reconstr Surg. 2014; 134(3):511-516.

[18] Pai BCJ, Hung YT, Wang RSH, et al.Outcome of Patients with Complete Unilateral Cleft Lip and Palate: 20-Year Follow-Up of a Treatment Protocol[J]. Plast Reconstr Surg. 2019; 143(2):359e-367.

[19] Oyama A, Funayama E, Furukawa H, et al. Minor-form/microform cleft lip repair: the importance of identification and utilization of Cupid bow peak on the lateral lip[J]. Ann Plast Surg. 2014; 72(1):47-49.

[20] He L,Yu XY, Liu XY, et al.Tailored microform cleft lip repair: personalizing small incisions,orbicularis reconstruction,and rhinoplasty[J]. J Craniofac Surg. 2019; 30(5):1520-1524.

[21] Liang Y, Yang YS, Wu YL.Correction of labial tubercle defect in repaired bilateral cleft lips using bilateral vermilion musculomucosal sliding flaps: Case series[J]. Medicine (Baltimore). 2019; 98(29):e16161.

[22] Tan SPK, Greene AK, Mulliken JB. Current surgical management of bilateral cleft lip in North America[J]. Plast Reconstr Surg. 2012; 129(6):1347-1355.

（上接 190 页）

[31] Abd El-Ghafour M, Aboulhassan MA, Fayed MMS, et al. Effectiveness of a Novel 3D-Printed Nasoalveolar Molding Appliance (D-NAM) on Improving the Maxillary Arch Dimensions in Unilateral Cleft Lip and Palate Infants: A Randomized Controlled Trial[J]. Cleft Palate Craniofac J, 2020; 57(12):1370-1381.

[32] Gong X, Dang R, Xu T, et al. Full Digital Workflow of Nasoalveolar Molding Treatment in Infants With Cleft Lip and Palate[J]. J Craniofac Surg, 2020; 31(2):367-371.

[33] Al Khateeb KA, Fotouh MA, Abdelsayed F, et al. Short-Term Efficacy of Presurgical Vacuum Formed Nasoalveolar Molding Aligners on Nose, Lip, and Maxillary Arch Morphology in Infants With Unilateral Cleft Lip and Palate: A Prospective Clinical Trial[J]. The Cleft Palate Craniofacial Journal, 2021; 58(7):815-823.

[34] ZhengJ, HeH, KuangW, et al. Presurgical nasoalveolar molding with 3D printing for a patient with unilateral cleft lip, alveolus, and palate[J]. Am J Orthod Dentofacial Orthop, 2019; 156(3):412-419.

[35] 赵震锦 , 王世成 , 陈昊 , 等 . 三维打印个性化托盘在唇腭裂新生儿术前鼻牙槽塑形治疗取模中的应用研究 [J]. 中华整形外科杂志 , 2022, 38(4):425-431.

[36] 闫怡轩 , 陈宇翔 , 黄群 . 计算机辅助下单侧完全性唇腭裂术前矫治器应用过程中的鼻托调整对矫正鼻孔形态效果的研究 [J]. 口腔医学研究 , 2022, 38(03):234-237.