临床研究

腹直肌筋膜—肋软骨颗粒复合体在单侧唇裂二期鼻整形中的应用

于　洋[1]　董　哲[2,3]　杨解纲[2]　傅豫川[2]　李　健[2,3,*]

作者单位：[1] 云南省第一人民医院口腔颌面外科，[2] 武汉大学口腔医学院口腔颌面外科，[3] 武汉大学口腔医学院口腔基础医学省部共建国家重点实验室培育基地和口腔生物医学教育部重点实验室

[*] 通讯作者：李健，联系方式：18627177299，电子邮箱：lijian_hubei@whu.edu.cn，通讯地址：湖北省武汉市洪山区珞喻路 237 号，430079

【摘要】 **目的**：探讨腹直肌筋膜包裹肋软骨颗粒作为鼻背移植物应用于单侧唇裂继发鼻畸形整复中的治疗效果。**方法**：回顾性分析 35 例单侧唇裂继发鼻畸形患者，采用腹直肌筋膜包裹肋软骨颗粒作为鼻背移植物矫正鼻背畸形。通过拍摄术前、术后二维照片测量鼻侧貌美学角度。统计术后患者满意度。**结果**：患者术后鼻面角、鼻尖旋转度较术前明显增大，鼻颏角减小，鼻孔轴线角比值增大，差异有统计学意义（$P<0.05$）。患者鼻畸形矫正程度显著，患者对手术效果满意。**结论**：腹直肌筋膜包裹肋软骨颗粒在单侧唇裂继发鼻畸形整复中可有效抬高鼻背，改善鼻侧貌美学曲线，在临床上具有推广意义。

【关键词】 唇裂继发鼻畸形；腹直肌筋膜；肋软骨颗粒；鼻整形；鼻背移植物

Application of diced costal cartilage wrapped in rectus abdominis fascia for nasal dorsum augmentation in secondary unilateral cleft lip nasal deformity

Yang Yu[1], Zhe Dong[2,3], Jiegang Yang[2], Yuchuan Fu[2], Jian Li[2,3,].([1]The Department of Oral and Maxillofacial Surgery, The First People's Hospital of Yunnan Province, Kunming, Yunnan Province, P.R. China & The State Key Laboratory Breeding Base of Basic Science of Stomatology (Hubei-MOST) & Key Laboratory of Oral Biomedicine Ministry of Education, School of Stomatology, Wuhan University, [2]Wuhan, Hubei Province, P.R. China & The Department of Oral and Maxillofacial Surgery, Hospital of Stomatology, [3]Wuhan University, Wuhan, Hubei Province, P.R. China.)*
Correspondence: Jian Li. Tel: 18627177299. Email: lijian_hubei@whu.edu.cn. Address: 237 Luoyu Road, Hongshan District, Wuhan 430079, Hubei Province P.R. China.

【Abstracts】 **Objective:** To evaluate the effectiveness of diced costal cartilage wrapped in rectus abdominis fascia as nasal dorsum graft in the correction of secondary unilateral cleft lip nasal deformity. **Methods:** A retrospective study was performed on 35 patients with secondary unilateral cleft lip nasal deformity between January 2020 and April 2022. The patients admitted to the Hospital of Stomatology of Wuhan University, including 21 males and 14 females; aged 16-32 years. The autologous costal cartilage-based open rhinoplasty was used for the treatment, and nasal dorsum augmentation using the diced costal cartilage wrapped in rectus abdominis fascia technique. Preoperative and postoperative photos were taken in the anteroposterior position and lateral positions, and the facial profile aesthetic angle indicators were measured. Patients'subjective satisfaction, complications including graft resorption, warping, and visibility were recorded and evaluated. **Results:** The incisions healed by the first intention after the operation, and no complications such as cartilage exposure or acute infection occurred. All 35 patients were followed up for 6 to 16 months. During the follow-up, the patient's nasal shape remained good, the nasal dorsum was raised, and improvement of dorsal aesthetic lines was achieved. The nasal tip and columella were basically centered, the tip definition was improved, and the collapse of the affected side of the nasal alar was lessened significantly than preoperatively. None of the patients had cartilage warping, visibility, and absorption. The indexes of nasofacial angle, nasomental angle, tip rotation, and the ratio of bilateral nostril axis angle were significantly improved after the operation when compared with preoperatively($P<0.05$). All of the patients' nasal deformities were greatly improved, and they were satisfied with the effectiveness. **Conclusion:** Diced costal cartilage wrapped in rectus abdominis fascia can be used for nasal dorsum augmentation in secondary unilateral cleft lip nasal deformity. The postoperative efficacy was stable and patients' satisfaction rate was high. This technique has promotion significance in clinics.

【Key words】 secondary unilateral cleft lip nasal deformity; rectus abdominis fascia; diced costal cartilage; cleft rhinoplasty；nasal dorsum graft

1　引言

唇裂继发鼻畸形是指唇裂患者在接受一期唇鼻畸形手术矫正后仍持续存在的鼻畸形，主要表现为短鼻，裂侧鼻翼塌陷、鼻翼基底外移，鼻背低平等。鼻背部畸形矫正是治疗单侧唇裂继发鼻畸形的一大

DOI：10.12337/zgkqjxjyzz.2023.03.011

难点。传统的方法是采用整块船形肋软骨或游离软骨颗粒进行鼻背整形，但是肋软骨弯曲变形以及软骨颗粒显形等问题长期困扰着手术医生，软骨颗粒包裹技术可用于解决移植物变形或软骨颗粒显形等问题[1]。筋膜包裹软骨颗粒移植用于整形外科手术已有近 80 年的历史[2]，其临床安全性和有效性得到了长期的观察和验证。自 Erol[3] 在 2000 年发表了“土耳其软糖”技术（Turkish delight）的相关研究以来，软骨颗粒移植在鼻整形手术中被广泛采用[15]。本唇腭裂中心自 2020 年采用腹直肌筋膜包裹肋软骨颗粒作为鼻背移植物用于治疗 35 例单侧唇裂继发鼻畸形患者，获得了较好的临床效果。

2　临床资料

2.1　一般资料

本组 35 例患者，男 21 例，女 14 例；年龄 16~32 岁。左侧唇裂 21 例，右侧唇裂 14 例。术前行常规检查排除全麻手术禁忌，同时行头颅及胸部 CT 检查，评估患者鼻部是否存在骨性畸形、颌骨发育情况，以及肋软骨走行和钙化程度。

2.2　手术方法

2.2.1　肋软骨及腹直肌筋膜采集

全麻后，一般选取第 6 肋或第 7 肋，通过触诊确定合适的肋软骨。本组女性患者均无隆乳病史，在右侧乳房下皱襞处设计长 2.0~2.5cm 切口，男性患者在所取肋骨表面设计切口。为保护血管及肋间神经，应沿肋骨上缘走行方向做水平切口，局部浸润麻醉并待其起效，逐层切开至腹直肌筋膜表面，潜行分离扩大术野，根据设计需要切取大小约 3.5cm × 3.0cm 的矩形腹直肌筋膜，浸入生理盐水备用。然后钝性分离肌肉，暴露软骨，沿软骨膜表面充分剥离；顺肋软骨纵轴切开并剥离软骨膜，小心剥离其内侧，并截取适当长度的软骨，同时切取小块状软骨膜，浸入生理盐水备用。止血后正压通气，确认胸膜完好。常规关创并放置引流。

2.2.2　肋软骨雕刻及鼻背移植物制备

将取下的肋软骨画线标记，分别雕刻成鼻中隔延伸移植物、鼻翼支撑移植物、盾形移植物和鼻尖帽状移植物，其余部分制备成 1.0mm 大小的软骨颗粒装入 1ml 注射器内备用。将腹直肌筋膜修剪后缝制成条状筋膜套，将软骨粒注入筋膜套内并保持半封闭状态，制备成肌筋膜 - 软骨粒复合体（diced cartilage in fascia，DC-F），作为鼻背移植物。

2.2.3　鼻部分离与解剖

标记面部中轴线及鼻根点和鼻尖点，在鼻部设计 Goodman 切口，唇裂患侧鼻槛处设计“Z”形切口，用于调整双侧鼻孔基底部的对称性。局部浸润麻醉后沿切口设计切开翻瓣，注意保护下外侧软骨和双侧鼻外侧动脉。依次显露下外侧软骨、上外侧软骨、鼻骨，在骨性鼻背处用剥离子在骨膜下充分剥离。紧贴鼻中隔软骨剥离鼻中隔黏膜，并向尾端分离至鼻棘。释放鼻中隔软骨尾端使之部分游离以纠正偏曲。如患者鼻部伴有宽鼻畸形，沿上颌骨额突骨膜下充分剥离，在下鼻甲以上水平进行外侧截骨，并向内推动鼻骨塑形，矫正畸形。

2.2.4　肋软骨支架搭建及鼻背整形

将鼻中隔延伸移植物置于鼻中隔间隙内，调整其轴向角度，将其固定在鼻棘和鼻中隔软骨上。然后依次植入鼻翼支撑移植物、盾形移植物和帽状移植物，缝合固定。盾形移植物前端应向头侧弯曲约 30°~45°，使之与帽状移植物贴合，形成预想的鼻尖下小叶形态。帽状移植物表面覆盖软骨膜，以柔化鼻尖。将皮罩复位后做临时缝合，评价张力及畸形矫正情况并作相应调整。鼻尖成形完成后，将 DC-F 开放口朝向尾侧，植入鼻背骨膜下间隙并将头端悬吊在预定的鼻根点。适当加力塑形，调整鼻背高度形成良好的美学曲线，封闭筋膜套，并将 DC-F 缝合固定于鼻背。常规关创（详见图 1，图 2）。

2.3　术后治疗及效果评估

术后常规用药止血消肿、预防感染，定期换药、清理血痂，术后 3 天拆除鼻背移植物悬吊线，术后 1 周拆除缝线。术后即刻佩戴低温热塑鼻夹板，维持 1 个月。拆线后 3 天开始佩戴鼻膜，持续至术后半年。

术前、术后随访期间拍摄正位、斜位及侧位照片，于上述照片上测量及评价以下指标（表 1）：鼻额角（Nasofrontal angle）、鼻面角（Nasofacial angle）、鼻颏角（Nasomental angle）、鼻尖旋转度（Tip rotation）、鼻孔轴线角比值（Ratio of bilateral nostril axis angle）（图 3，图 4）。统计术后鼻背移植物显形、弯曲、吸收、供区并发症发生率。

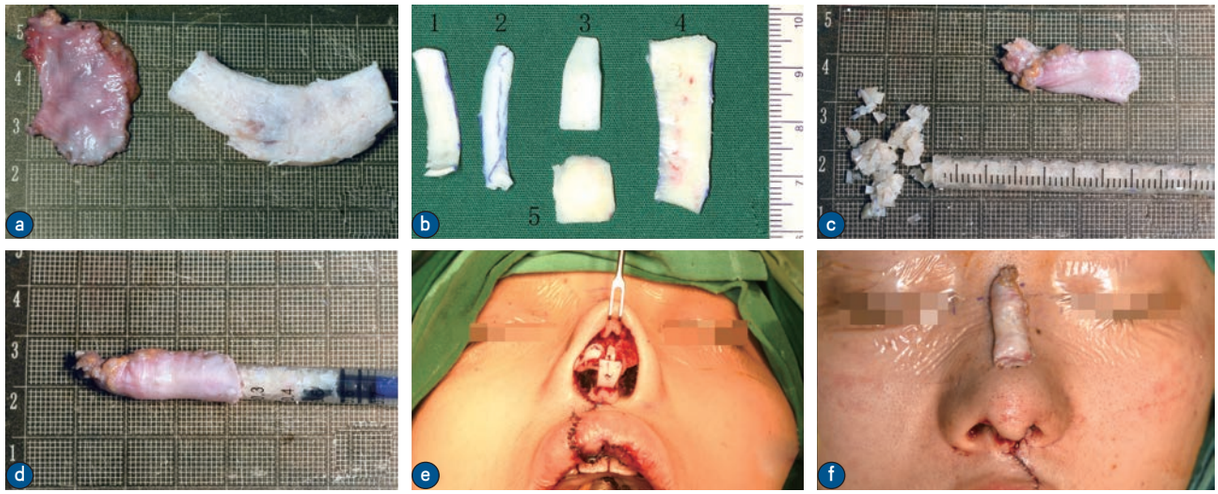

图 1　肋软骨雕刻及鼻背移植物制备

a. 肋软骨和腹直肌筋膜；b. 各种软骨移植物雕刻（1、2 为鼻翼支撑移植物，3 为盾形移植物，4 为鼻中隔延伸移植物，5 为帽状移植物）；c. 肋软骨颗粒和腹直肌筋膜套；d. 肋软骨颗粒注入腹直肌筋膜套；e. 肋软骨支架；f. 腹直肌筋膜包裹肋软骨颗粒作为鼻背移植物

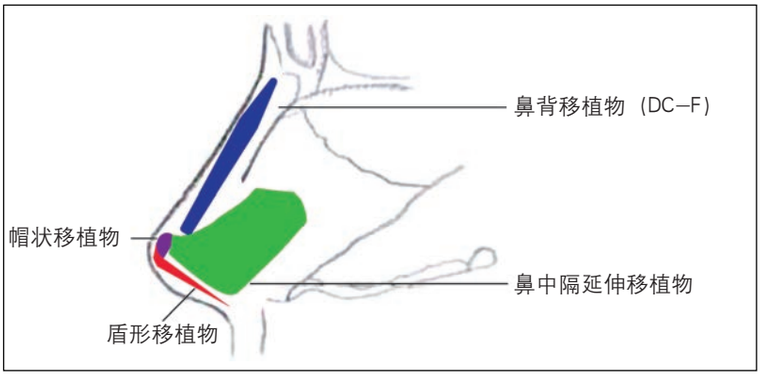

图 2　肋软骨支架搭建示意图

表 1　面部测量指标

指标	测量方法
鼻额角	由眉间点到鼻根点的连线与鼻根点到鼻尖连线的角度
鼻面角	由眉间点到颏点连线与从鼻根点到鼻尖连线的交角
鼻颏角	由鼻根点到鼻尖连线与鼻尖到颏点连线的交角
鼻尖旋转度	侧位过鼻孔前后缘的直线与垂直参考线的交角
鼻孔轴线角比	过鼻孔相距最远两点的连线与水平参考线的内侧交角；裂侧轴线角与非裂侧轴线角的比值

图 3　面部测量指标
a. 鼻额角；b. 鼻面角；c. 鼻颏角；d. 鼻尖旋转度

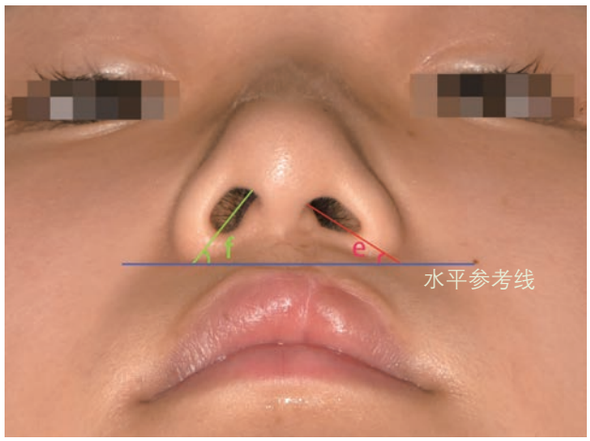

图 4　对称性指标
e,f. 鼻孔轴线角

2.4　统计学方法

采用 SPSS22.0 统计软件进行分析。数据以均数 ± 标准差（$\bar{x} \pm s$）表示，组间比较采用配对 t 检验；$P<0.05$ 认为具有统计学意义。

3　结果

35 例患者术后切口均 I 期愈合，无软骨外露、感染等发生。随访率 100%，随访时间 6~16 个月。随访结果所有患者未出现腹直肌筋膜 - 肋软骨颗粒复合体移植物弯曲、显形、吸收，无供区并发症发生。患者术后两侧鼻孔、鼻翼基本对称，鼻尖及鼻小柱居中，鼻尖表现点清晰，鼻背抬高，侧貌美学曲线自然美观，鼻部整体形态及鼻背部触感良好。患者鼻畸形矫正程度显著，患者对手术效果满意（图 5）。患者术后鼻面角、鼻尖旋转度较术前明显增大，鼻颏角减小，鼻孔轴线角比值增大，差异有统计学意义（$P<0.05$）。鼻额角指标虽有减小趋势，但手术前后比较差异无统计学意义（t=1.121，P=0.279）（表 2）。

4　讨论

单侧唇裂继发鼻畸形的主要特点是两侧不对称，侧貌表现为短鼻、鞍鼻，缺乏鼻背美学曲线，鼻支撑结构畸形和异常附着是其主要因素。虽然唇裂一期修复手术时重建了口轮匝肌，错位的鼻翼软骨也得到了一定程度的矫正，但鼻软骨畸形、支撑乏力以及面中部骨骼发育缺陷并未得到有效改善。加之部分患者没有接受规范的唇裂综合序列治疗，

图 5　30 岁男性患者左侧唇裂继发鼻畸形的治疗前后侧面观的对比
a. 术前；b. 术后 16 个月

表 2　患者手术前后各测量指标比较（n=35，（$\bar{x}\pm s$））

指标	术前	术后	统计值
鼻额角	137.8±7.43	136.58±8.51	t=1.121　p=0.279
鼻面角	29.62±3.03	34.80±4.34	t=−5.574　p=0.000
鼻颏角	138.0±3.66	127.38±5.76	t=9.020　p=0.000
鼻尖旋转度	91.62±11.26	103.91±6.12	t=−4.638　p=0.000
鼻孔轴线角比	0.48±0.16	0.97±0.39	t=−13.661　p=0.000

这使患者鼻部畸形在生长发育期逐步加重，从而使唇裂继发鼻畸形的治疗变得愈发困难 [16]。尽管畸形表现复杂多样，且严重程度差异巨大，但在术前畸形测量时本研究发现患者有鼻额角、鼻颏角过大和鼻面角过小的趋势。这使单侧唇裂继发鼻畸形患者的侧貌畸形特点近乎一致，主要表现为鼻根塌陷、鼻背部低平 [4]。

单侧唇裂继发鼻畸形治疗的主要目的之一是实现鼻部的轴线对称性，肋软骨移植鼻整形术是重建鼻支撑结构的有效手段 [5,17,19]。由鼻中隔延伸移植物、鼻翼支撑移植物、盾形移植物和帽状移植物共同搭建成的结构性软骨支架为鼻尖部提供了稳定可靠的力学支撑，有效的解决了裂侧鼻翼塌陷，并显著改善了鼻尖不对称。当鼻翼塌陷、鼻尖对称性以及鼻尖突出度不足的问题得到解决后，突显出来的鼻背曲线的美学需求使唇裂鼻整形更具有挑战性 [6]。

鼻背整形一直是唇裂鼻整形手术中最精细的部分之一，它要求手术医师有较高的审美素养和手术技巧。尽管肋软骨移植鼻背整形的手术方式在不断革新且矫治效果显著，但鼻背移植物弯曲、显形、吸收和供区并发症等问题一直是我们需要解决的麻烦，因而对唇腭裂外科医师提出了较高的要求。移植物弯曲、显形（或触摸颗粒感）更容易发生在鼻背部。Varadharajan[7] 等的研究也印证了这一点，鼻背移植肋软骨的并发症发生率更高，并且主要是弯曲（并发症占比 5.2%）。整块的肋软骨移植远期发生卷曲变形的风险达 7.6%~26.1% 甚至更高。导致肋软骨移植物弯曲变形的一个可能的原因是，对软骨进行雕刻时打断了软骨自身的纤维结构，从而破坏了其内聚应力与膨胀力之间的平衡。而软骨颗粒的集合体并不存在应力平衡的问题，筋膜包裹后使松散的软骨颗粒成为一个整体，并不影响其抬高鼻背的效果 [8,9]。本研究中 35 例患者术后鼻颏角、鼻面角、鼻孔轴线角比值均较术前有显著改善，差异具有统计学意义，且鼻背美学曲线形态良好。在随访期间没有观察到鼻背移植物弯曲、显形或吸收的情况，患者对鼻背外形满意度高。

本研究认为使用自体筋膜包裹软骨颗粒是有必要的。尽管多数学者均承认 Erol 提出的“土耳其软糖”技术（Turkish delight）在鼻背整形技术发展中的重要地位，但 Daniel 在 2003 年的一项对照研究中发现采用该技术的患者会在术后短期内出现移植软骨颗粒严重吸收而导致手术失败。Daniel 在患者软骨吸收部位的组织切片中观察到，该部位被大量炎性细胞浸润，并且有纤维素成分残留，而软骨移植物被全部破坏。Daniel 认为，由于人体中没有纤维素水解酶，因此“土耳其软糖”技术（Turkish delight）所使用的氧化纤维素膜植入人体后会激发异物反应，且持续时间超过 6 个月以上，可能是导致软骨颗粒破坏吸收的重要原因。在同一对照研究中，Daniel 采用颞深筋膜包裹软骨颗粒进行移植后，手术改善效果显著且术后效果稳定。另一项组织学研究观察到 [，虽然软骨颗粒游离移植后成活率较高，软骨吸收却主要发生在没有被骨膜覆盖的部位。这样有差异的软骨吸收和颗粒异常分散可能最终导致鼻背部形态不规则甚至凹凸不平。游离软骨颗粒移植物显形的问题尽管可以通过严格的骨膜下剥离和切割更小的软骨颗粒来最大限度的规避，但对于触摸颗粒感只能选择视而不见 。使用筋膜包裹软骨颗粒能够很好的解决这些问题。

唇裂患者因其特殊的面型使其鼻整形手术设计很难遵循一般规律，尤其在鼻背部，移植过程中能够对移植物进行调整和塑形显得尤为重要。根据我们的经验，筋膜包裹软骨颗粒使移植过程更为简易

和可靠，并且使移植操作具有了可重复性。筋膜套的存在使移植物的形状和厚度很容易控制，这可以使移植物更服帖的固定于不规则的鼻背部受床。并且本方案在植入 DC-F 时将其处于半封闭状态，这能够让术者灵活地控制软骨移植量，从而获得更合乎审美的个性化鼻背部高度和美学线条。

过矫治是完全没有必要的，Daniel 在部分过矫治患者的组织学切片中观察到，无论是筋膜还是软骨颗粒均表现出良好的稳定性。本唇腭裂中心在临床观察中也并未观察到鼻背畸形复发。就诊患者中一部分会以既往假体隆鼻后鼻背过高作为主诉，这在鼻整形美容求美者中较少出现。我们总结了主要原因有以下两点，一是唇裂患者鼻部发育畸形以短鼻、低鼻较为多见，较大的假体植入后会加重鼻背皮肤菲薄所产生的影响，使鼻背皮肤出现紧绷不适感，甚至引发炎症和疼痛。另一个原因往往被大家忽视，唇裂患者大多合并颌骨发育畸形导致面中分凹陷，假体移植后相对高挺的鼻部外形反而显得突兀和不协调。此类患者通常抱怨在日常交流中，高挑的鼻梁更容易成为他人的视觉中心，从而轻易察觉到其面部畸形。DC-F 的另一个优势就在于其术后早期（10 ～ 14 天）仍具有一定的可塑性。患者可在医师指导下对鼻背进行按摩塑形，使其形态更接近患者自身的审美需求。本唇腭裂中心一般建议患者术后佩戴低温热塑鼻夹板辅助塑形和维持鼻背形态至少 4 周，并在术后 6 周内避免佩戴框架眼镜。

本唇腭裂中心采用腹直肌筋膜包裹肋软骨颗粒作为鼻背移植物的原因是明确的。临床观察和组织学观察均证实了自体筋膜包裹软骨颗粒的应用优势。唇裂继发鼻畸形患者软骨移植量较大，因此肋软骨是首选自体材料，腹直肌筋膜可经由肋软骨切取术的常规切口一并采取，避免了供区开辟第二术野，以及由此产生的其他并发症。相较于其他部位，腹直肌能提供更大面积的筋膜移植物。并且腹直肌筋膜的厚度大约是颞深筋膜的两倍，尽管存在个体差异，但这对鼻背皮肤变薄的患者更为有利。由于腹直肌在弓状线以上前后两面都被筋膜覆盖，因此术后出现腹壁无力或腹疝的风险不大。白线在也筋膜采集期间保持完整，并不会增加腹直肌分离的风险 。本组 35 例患者中，我们没有在任何患者身上看到此类供区并发症的出现。

本方案采用裂侧与非裂侧鼻孔轴线角比值来评价鼻对称性的改善 。单侧唇裂患者裂侧鼻翼塌陷，使鼻孔轴线角过小。本组患者的鼻尖、鼻翼部分由结构性软骨支架提供了稳定可靠的力学支撑，鼻尖对称性得到有效改善 。DC-F 所具有的可塑特性可以在术中、术后按摩塑形，用以改善鼻背轴线对称性。DC-F 与结构性软骨支架为两个相对独立的应力系统，并且 DC-F 采用头端悬吊固定，因此鼻背移植物不会在尾端对鼻尖产生应力支点，而造成鼻尖部畸形复发。本组患者随访期间未观察到鼻对称性下降。

本研究为回顾性病例研究，存在一定局限性。并发症和畸形复发等问题还需要延长随诊时间以及增加病例数以进一步观察研究。

5　结论

腹直肌筋膜包裹肋软骨颗粒在单侧唇裂继发鼻畸形整复中可用作鼻背移植物，能够抬高鼻背，进一步改善鼻侧貌美学曲线，在临床上具有推广意义。

参考文献

[1] Tabbal N, Tepper OM. Diced cartilage versus solid grafts in rhinoplasty. Aesthetic Plast Surg. 2011; 35:580-581.

[2] PEER LA. The neglected septal cartilage graft, with experimental observations on the growth of human cartilage grafts. Arch Otolaryngol(1925). 1945 Nov-Dec; 42:384-396.

[3] Erol OO. The Turkish delight: a pliable graft for rhinoplasty. Plast Reconstr Surg. 2000; 105(6):2229-2241; discussion 2242.

[4] Zbar RIS, Canady JW. An Evidence-Based Approach to Secondary Cleft Lip Nasal Deformity. Plast Reconstr Surg.2011 Feb; 127(2):905-909.

[5] Guyuron B. MOC-PS(SM) CME Article: Late Cleft Lip Nasal Deformity. Plast Reconstr Surg. 2008 Apr; 121(4 suppl): 1-11.

[6] Rohrich RJ, Benkler M, Avashia YJ, et al. Secondary Rhinoplasty for Unilateral Cleft Nasal Deformity. Plast Reconstr Surg. 2021 Jul; 148(1):133-143.

[7] Varadharajan K, Sethukumar P, Anwar M, et al. Complications Associated With the Use of Autologous Costal Cartilage in Rhinoplasty: A Systematic Review. Aesthet Surg J. 2015 Aug; 35(6):644-652.

（下转 232 页）