病例报告

腭裂伴发屏气综合征及先心病 1 例

罗岚瑞 李 楠 杨 爽 刘克英 朱洪平*

作者单位：北京大学口腔医学院·口腔医院口腔颌面外科，国家口腔医学中心，国家口腔疾病临床医学研究中心，口腔生物材料和数字诊疗装备国家工程研究中心

*通讯作者：朱洪平，联系方式：010-82195938，电子邮箱：zhuhongping@cndent.com，通讯地址：北京市海淀区中关村南大街 22 号北京大学口腔医院，100081

【摘要】 目的：探讨腭裂伴发屏气综合征及先心病患儿围手术期的临床处置要点。**诊治经过**：对腭裂及先心病患儿进行专科检查后确认心功能正常，明确其伴发屏气综合征。分析病情后制定治疗计划，并施行腭裂修复手术。**结果**：手术进行顺利，患儿术后恢复良好，术后 8 个月随访可见软腭形态良好，语音清晰。**结论**：在术前严格评估、术中仔细操作、术后密切保护的条件下，屏气综合征伴先心病的腭裂患者可以行外科手术。

【关键词】 屏气综合征；先天性心脏病；腭裂；晕厥；腭裂修复

Cleft palate in patient with congenital heart disease and breath-holding spells: a case report

Lanrui Luo, Nan Li, Shuang Yang, Keying Liu, Hongping Zhu.(Department of Oral and Maxillofacial Surgery, Peking University School and Hospital of Stomatology & National Center for Stomatology &National Clinical Research Center for Oral Diseases & National Engineering Research Center of Oral Biomaterials and Digital Medical Devices, Beijing 100081, China.)*

Correspondence: Hongping Zhu. Tel: 010-82195938. Email: zhuhongping@cndent.com. Address: No.22, Zhongguancun South Avenue, Haidian District, Beijing, 100081, P.R. China.

【Abstracts】 Objective: Exploring the key points of perioperative clinical management for children with cleft palate accompanied by breath holding syndrome and congenital heart disease. **Diagnosis and treatment:** After conducting specialized examinations on the child with cleft palate and congenital heart disease, it was confirmed that his heart function was normal and that he was accompanied by breath holding syndrome. After analyzing the condition, a treatment plan was developed and cleft palate repair surgery was performed. **Results:** The surgery was successful. At 8 months of follow-up, the velar morphology was good and the patient had a clear articulation. **Conclusions:** Surgical operation can be considered in cleft palate patient with breath-holding syndrome and congenital heart disease under strict evaluation, delicate surgical manipulation and close protection.

【Key words】 breath-holding spells; congenital heart disease; cleft palate; syncope; cleft palate repair

1 引言

腭裂是常见的颌面部出生缺陷，对进食和语音功能造成很大影响，通常在 8~12 个月进行外科手术修复。单纯腭裂中有很大比例患儿伴发各种其它疾病，如各类先心病、癫痫、甚至发育迟缓、智力低下等[1,2]。但腭裂患者伴发屏气综合征少见报道。

屏气综合征，又称屏气发作，是指发生于婴幼儿的一种以呼吸暂停为主要特点的神经性症状。多见于 6 个月至 5 岁婴幼儿，患病率为 0.1~4.6%[3,4]。常由啼哭、咳嗽、惊吓、愤怒等原因引起，临床表现为在一声剧烈啼哭之后哭泣与呼吸突然中止，面、唇、肢端迅速青紫或面色苍白，而后发生短暂性晕厥，伴发手足搐颤、全身僵直等[5]。发作的时间通

DOI：10.12337/zgkqjxjyzz.2023.03.012

基 金 项 目：中华口腔医学会口腔正畸专委会中青年临床科研项目基金（项目编号：COS-C2021-04）

Supported by：The Chinese Association of Stomatology Orthodontic Special Committee of Young and Middle-aged Clinical Research Project Fund (No. COS-C2021-04)

常在 1 分钟之内，也有少数发作可超过 1 分钟。发作结束后，患儿可自行恢复呼吸，全身肌肉逐渐放松，恢复正常。

屏气发作时一般无需特殊治疗，可以适当安抚患儿；多数患儿在 4~5 岁之后自然停止发作[6]。对于屏气发作的腭裂患者，有时难以将其与心源性晕厥区分，进而认为患者心脏功能无法耐受外科手术，导致贻误腭裂治疗时机。

因此，本文将报导 1 例腭裂伴发屏气综合征及先心病的诊治过程，详细描述屏气综合征的发病情况及其与其它原因导致晕厥的鉴别，探讨这类患儿围手术期的临床处置要点。

2　诊治经过

2.1　一般情况

患儿男，2 岁 2 个月，体重 11kg，2022 年 4 月 26 日因出生后发现腭部裂开入院。

主诉：要求修复腭裂

现病史：患儿出生后即发现腭裂，喂奶时经常鼻腔返流、发生呛咳。8 个月时曾来我院（北京大学口腔医院）拟行腭裂修复手术，抽血化验时，因哭闹时突发全身发紫，晕厥，手足搐颤、全身僵直，被怀疑有先心病。医师建议患儿暂缓手术，进行心脏专科检查评估。当地医院进行心脏彩超检查发现有卵圆孔未闭，3~4mm 缺损，轻度三尖瓣返流，评价心脏功能正常，不建议心脏手术。18 个月时再次来我院拟行腭裂手术，做常规检查时，再次哭闹后口唇发紫，四肢僵直，晕厥，被工作人员劝返观察。现患儿家属担心错过腭裂修复时机，影响语音功能，再次来院，要求修复腭裂。平日睡眠无打鼾，饮食如常，哭闹严重时有口唇发紫，易晕厥，约 1 分钟自行逐渐恢复正常。

既往史及家族史均无特殊，无药敏史。

2.2　专科检查

患者腭部裂开达硬腭前 1/3，裂隙形态呈倒“U”型，裂隙宽度约 2.5 厘米，鼻中隔居中，软腭及悬雍垂基本对称（图 1、图 2）。⌊A 深龋。面部对称，

图 1　裂隙呈倒“U”型，宽度约 2.5 厘米

图 2　软腭及悬雍垂基本对称

无小下颌，开口无受限。面色红润，营养状态中等，体重 11kg。全身活动无受限。

辅助检查：超声心动图提示：①卵圆孔未闭（2mm 缺损）；②三尖瓣轻度返流；③心脏功能正常。血常规和血生化检查未见手术禁忌证。胸片检查未见心肺异常。

2.3　诊断

先天性深Ⅱ度腭裂，伴发屏气综合征及先天性心脏病（卵圆孔未闭，三尖瓣轻度返流）。

⌊A 深龋。

2.4　病情分析

患儿两次因腭裂修复入院检查时发生晕厥，全身发绀，四肢僵直，当时均被认为因存在先心病所致，被要求进一步进行心脏专科检查。患儿在 8 个月和 1 岁半时两次彩超检查发现卵圆孔未闭，房间隔分别存在 4mm 和 2mm 缺损。推断出生时房间隔缺损至少大于 5mm，难以完全自行愈合。鉴于患儿心脏功能基本正常，哭闹时晕厥发生原因可以排除心源性因素。可以明确患儿伴发屏气综合征。屏气综合征导致晕厥，多能自行恢复。充分准备后决定对患儿实行腭裂修复手术。

2.5　治疗计划

请安贞医院小儿心内科专家和我院麻醉科专家共同会诊，确定患儿心脏功能正常，可以耐受手术后，拟在我院进行全麻下手术。充分做好麻醉前诱导准备，术中止血充分，避免术后出血发生。术后给予适当镇静，避免患儿哭闹诱发晕厥发作。同时备好床旁急救准备。与家属充分沟通围手术期可能发生意外情况。

2.6　治疗过程

患儿在麻醉准备区等待时，麻醉师给予患儿右美托咪定 26ug 和咪唑安定 1.5mg 喷鼻。成功避免哭闹诱发晕厥发作，顺利建立静脉输液通路，吸入麻醉和静脉麻醉显效后，顺利插管。医师常规口腔冲洗，施行腭裂修复手术。充分止血后分层缝合鼻腔侧黏膜、软腭肌肉和口腔侧黏膜。放置止血海绵，缝合松弛切口（图 3）。按压腭部创面 5 分钟，确保无伤口无渗血后，停麻醉药，清醒后拔管，移入复苏室监护观察，保持患儿侧睡姿势、给予吸氧。术中给予地佐辛 0.5mg，术后给予丙泊酚 2ml 止痛镇静。

复苏室完全清醒后，转回病房密切观察，继续心电监护，备好床旁急救包。术后平稳，恢复良好。

3　结果

患儿术后 2 日后顺利出院。术后 8 个月随访，腭部伤口愈合良好，软腭形态良好（图 4）。体重增至 20kg，语音清晰。

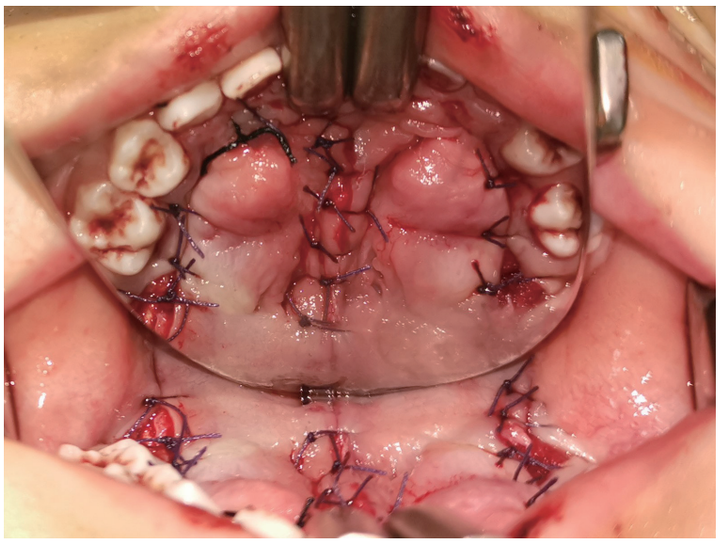

图 3　术中严密缝合

图 4　腭部伤口愈合良好，软腭形态良好

4　讨论

4.1　屏气综合征临床特点

屏气综合征是一种以强烈的情绪诱因导致呼吸暂停为主要特点的神经性症状，发病的高峰期在 2~3 岁，5 岁之后逐渐停止发作。根据发作时面部皮肤、嘴唇的颜色屏气综合征可分为青紫型和苍白型，或二者结合 [7]。青紫型屏气综合征更为常见，约占 72%，其常见诱因是愤怒或沮丧。孩子通常在一声剧烈哭泣之后突然屏住呼吸，皮肤迅速青紫，随后出现短暂的意识丧失，可能伴有全身肌肉僵硬或发生抽搐 [8,9]。总的持续时间一般不超过 1 分钟。苍白型屏气综合征通常是由于疼痛或恐惧导致，患儿可能表现为“无声哭泣”[8]。对于屏气综合征伴有缺铁性贫血的儿童，补铁可以有效缓解屏气发作 [10-12]。屏气综合征患者发病时心室复极和心房传导可受到影响，心房有发生心律失常的风险 [13,14]；不严重的屏气综合征患者一般无需行特殊治疗，有研究认为屏气发作不会造成永久性神经元损伤 [15]。

4.2　屏气综合征与其它疾病的鉴别

临床上应注意屏气综合征与其他疾病的鉴别，如心源性晕厥、癫痫、热性惊厥等，以避免误诊。

4.2.1　屏气综合征与心源性晕厥

心源性晕厥指某些心脏疾病导致心输出量下降，或心脏停搏，使得脑组织缺血缺氧而发作的意识丧失。其发生的具体原因有快速型和缓慢型心律失常，都会导致心输出量下降；其次是心脏结构疾病，如左心房粘液瘤造成阻塞，引起血流中断而导致的晕厥；此外，主动脉瓣狭窄、肺动脉高压等心脏疾病会使得心排血量明显减少而引起突然晕厥。这类患者心电图有特征性改变，发育缓慢，心脏往往有杂音，心脏彩超心功能评估结果异常 [16]。

4.2.2　屏气综合征与癫痫

屏气综合征发病年龄为 6 个月至 5 岁，癫痫可发生在任何年龄；屏气综合征发作前有明显的情绪诱因，如沮丧、愤怒、恐惧等，癫痫则通常无诱因发生；屏气综合征发作时通常先出现屏气及紫绀或苍白，然后出现抽搐，而癫痫则先出现抽搐，而后有紫绀；屏气综合征发作时间通常少于 1 分钟，癫痫则常超过 1 分钟；心动过缓常见于苍白型屏气发作 [17]，而心动过速常见于癫痫发作期；癫痫发作时有特殊脑电图改变（棘波或者尖波等）[3,18]。

4.2.3　屏气综合征与热性惊厥

热性惊厥一般发生在上呼吸道感染或其他感染性疾病初期，在体温高时发作，患者体温多在 39~40 ℃以上，体温越高抽搐频率越高。相对于屏气综合征发作常在 1 分钟之内，热性惊厥发作时间通常在 5~10 分钟，甚至更长时间 [19]。

4.3　伴发屏气综合征的腭裂手术注意事项

屏气综合征发作虽然多不需要特别处置，能够自行恢复，但对于伴发此征的腭裂患儿，在围手术

期需要给予特殊准备和处理。

4.3.1 术前准备

在手术前应对患者全身情况尤其是心脏功能进行详细评估，以明确患者是否能够耐受全身麻醉。对于屏气发作症状，要详细询问病史，包括发病时长、频率和诱因等，结合临床检查和辅助检查结果，如心脏听诊、心电图和心脏彩超，查明晕厥的原因。

本例患者伴有卵圆孔未闭，其临床表现是在剧烈运动、咳嗽等情况下可能引起头晕、乏力、呼吸困难等症状[20]。因此，在本病例中易诱导临床医师将屏气综合征的临床表现当成心源性晕厥。对于这类患者应当更加重视心功能评估的结果，在诊断屏气综合征的同时，排除其他导致晕厥的疾病，如先心病、癫痫等。此外，应与家属进行充分沟通，取得家属的良好配合，给予患儿心理支持，尽量安抚以避免患儿产生强烈的不良情绪诱发其屏气发作。

麻醉之前，应适当进行麻醉前镇静诱导。麻醉师提前准备好右美托咪定 26ug 和咪唑安定 1.5mg，在麻醉准备区等待时，麻醉师指导家长给予患儿使用药物喷鼻吸入，确保患儿进入浅睡眠状态后，再移入手术室，成功避免出现哭闹诱发晕厥发作。平躺仰卧后，迅速给予吸氧和吸入乙醚，同时建立心电监护和建立静脉输液通路，顺利插管后，常规吸入麻醉和静脉麻醉维持。

4.3.2 术中、术后处置

术中除了进行腭裂常规切开、剥离、软腭肌肉重建外，特别需要注意两点。一是注意鼻咽通气道的通畅。我们通常在进行腭帆提肌重建时，常在软腭鼻腔侧黏膜肌肉瓣进行 Z 字成形术，便于有效进行腭帆提肌重建，同时可有效延长软腭和促使软腭缩窄与咽后壁距离。对于该患者，我们只进行了 Somerlad 式腭帆提肌重建，对鼻腔黏膜肌肉瓣没有施行 Z 字整形术，减少术后发生通气障碍的可能性。二是术中需要充分止血，松弛切口填塞止血海绵后，严密关闭松弛切口，并且加压 5 分钟后，确定不会继发出血后，再停止麻醉。术后一旦发生继发出血，包括压迫或填塞等处置都会造成患儿不适和哭闹，应加以避免。

腭裂术后清醒拔管前后，通常患儿容易哭闹。为避免诱发屏气综合征发作，在麻醉后期可以提前用镇静药物。该例患儿在手术结束前 10 分钟，给予地佐辛 0.5mg 便于减轻清醒后不适，有效止疼。转移到复苏室，建立有效监护后，给予丙泊酚 2ml 镇静，维持患儿睡眠状态，避免躁动后诱发出血，同时可避免哭闹诱发屏气综合征发作。

患儿清醒后，及时由家长陪同下转回病房观察，同时给予吸氧和监测，并做好应急处理准备，床旁备口咽通气道等。此外，充分指导、发挥家长在手术后的护理作用，包括尽量安抚患儿，减少哭闹；可以竖抱患儿，让其头部保持直立，保持呼吸道通畅等。

5 结论

腭裂患儿伴发屏气综合征在临床中较为少见，当发生时很容易被误诊为心源性晕厥，甚至贻误治疗时机。本文总结了屏气综合征的临床特征、与其他疾病的鉴别及其合并腭裂手术时的注意事项，希望能够提高在临床上对此类患者的认识，在术前评估、术中及术后确保安全的前提下，屏气综合征伴先心病的腭裂患者可以顺利实施外科手术治疗。

参考文献

[1] Azadgoli B, Munabi NCO, Fahradyan A, et al. Congenital Heart Disease in Patients With Cleft Lip/Palate and Its Impact on Cleft Management[J]. Cleft Palate Craniofac J. 2020; 57(8):957-966.

[2] Burg ML, Chai Y, Yao CA, et al. Epidemiology, Etiology, and Treatment of Isolated Cleft Palate. Front Physiol[J]. 2016; 7:67.

[3] Leung AKC, Leung AAM, Wong AHC, et al. Breath-Holding Spells in Pediatrics: A Narrative Review of the Current Evidence. Curr Pediatr Rev[J]. 2019; 15(1):22-29.

[4] Carman KB, Ekici A, Yimenicioglu S, et al. Breath holding spells: point prevalence and associated factors among Turkish children. Pediatr Int[J]. 2013; 55(3):328-331.

[5] Goldman RD. Breath-holding spells in infants. Can Fam Physician. 2015; 61(2):149-150.

[6] Breukels MA, Plötz FB, van Nieuwenhuizen O, et al. Breath holding spells in a 3-day-old neonate: An unusual early presentation in a family with a history of breath holding spells. Neuropediatrics[J]. 2002; 33(1):41-42.

[7] Azab SF, Siam AG, Saleh SH, et al. Novel Findings in Breath-Holding Spells: A Cross-Sectional Study.

Medicine (Baltimore)[J]. 2015; 94(28):e1150.
[8] Sadek AA, Mohamed MM, Sharaf el-Zel-S, et al. Clinico-laboratory profile of breath-holding spells in children in Sohag University Hospital, Upper Egypt. Electron Physician[J]. 2016; 8(4):2227-2231.
[9] Villafane J, Miller JR, Glickstein J, et al. Loss of Consciousness in the Young Child. Pediatr Cardiol[J]. 2021; 42(2):234-254.
[10] Hecht EM, Layton MR, Abrams GA. Iron Supplementation for the Treatment of Breath-Holding Spells: A Systematic Review and Meta-Analysis. Clin Pediatr (Phila)[J]. 2020; 59(8):819-822.
[11] Gürbüz G, Perk P, Çokyaman T, et al. Iron supplementation should be given in breath-holding spells regardless of anemia. Turk J Med Sci[J]. 2019; 49(1):230-237.
[12] Hamed SA, Gad EF, Sherif TK. Iron deficiency and cyanotic breath-holding spells: The effectiveness of iron therapy. Pediatr Hematol Oncol[J]. 2018; 35(3):186-195.
[13] 张文华 , 王成 , 邹润梅 , 等 . 屏气发作儿童的 12 导联心电图 P 波、T 波及 ST 段振幅变化 [J]. 中南大学学报（医学版）, 2016, 41(6):600-605.
[14] Akpinar M, Ocal M, Irdem A. Ventricular repolarization changes in children with breath holding spells. J Electrocardiol[J]. 2019; 55:116-119.
[15] Calik M, Sen Dokumaci D, Sarikaya S, et al. Brain metabolite values in children with breath-holding spells. Neuropsychiatr Dis Treat[J]. 2017; 13:1655-1660.
[16] 黄平 . 易误诊的常见心脏病的神经精神症状问题 [J]. 中国误诊学杂志 , 2003, 3(10):1580-1581.
[17] Yilmaz O, Ciftel M, Ozturk K, et al. Assessment of heart rate variability in breath holding children by 24 hour Holter monitoring. Cardiol Young[J]. 2015; 25(2):317-323.
[18] 罗小青 , 余晓莉 , 刘明洋 , 等 . 婴幼儿屏气发作临床特点及发作期心脑电图特征 [A]. 第七届 CAAE 脑电图与神经电生理大会会刊 [C], 2020:193-194.
[19] 李佳 , 童慈兰 . 儿童高热惊厥的危险因素及预后分析 [J]. 中国中西医结合儿科学 , 2018, 10(3):249-251.
[20] 张长海 , 刘晓桥 , 张萍 , 等 . 65 例卵圆孔未闭介入治疗的临床观察 [J]. 重庆医学 , 2022, 51(10):1726-1730.

（上接 226 页）

[8] Zholtikov V, Golovatinskii V, Ouerghi R, et al. Rhinoplasty: Aesthetic Augmentation With Improvement of Dorsal Aesthetic Lines. Aesthet Surg J. 2021 Jun 14; 41(7):759-769.
[9] Zholtikov V, Ouerghi R, Daniel RK. Composite Dorsal Augmentation. Aesthet Surg J. 2022 Aug 1; 42(8):874-887.
[10] Daniel RK, Calvert JW. Diced Cartilage Grafts in Rhinoplasty Surgery. Plast Reconstr Surg. 2004 Jun; 113(7):2156-2171.
[11] Calvert JW, Brenner K, DaCosta-Iyer M, et al. Histological analysis of human diced cartilage grafts. Plast Reconstr Surg. 2006; 118(1):230-236.
[12] Chang CS, Bergeron L, Chen PK. Diced cartilage rhinoplasty technique for cleft lip patients. Cleft Palate Craniofac J. 2011 Nov; 48(6):663-669.
[13] Cerkes N, Basaran K. Diced Cartilage Grafts Wrapped in Rectus Abdominis Fascia for Nasal Dorsum Augmentation. Plast Reconstr Surg. 2016 Jan; 137(1): 43-51.
[14] Lu TC, Yao CF, Lin S, et al. Primary Septal Cartilage Graft for the Unilateral Cleft Rhinoplasty. Plast Reconstr Surg. 2017 May; 139(5):1177-1186.
[15] Dong W, Han R, Fan F. Diced Cartilage Techniques in Rhinoplasty. Aesthetic Plast Surg. 2022; 46(3):1369-1377.
[16] 黄金龙 , 马志兵 . 唇裂术后继发鼻唇畸形修复的现状与挑战 [J]. 中国美容整形外科杂志 , 2021, 32(09):513-516+561.
[17] 任朋洁 , 范飞 , 郑若冰 , 等 . 开放式自体肋软骨移植鼻整形术在单侧唇裂继发鼻畸形中的应用 [J]. 中国修复重建外科杂志 , 2021, 35(08):1021-1026.
[18] An Y, Hua YF, Zhen YH, et al. Three-dimensional analysis of autologous costal cartilage in Asian secondary unilateral cleft rhinoplasty. Int J Oral Maxillofac Surg. 2022 Oct; 51(10):1311-1317.
[19] Zhang Z, Huang TC, He Y, et al. Modified Use of Costal Cartilage in Asians for the Correction of Nostril Asymmetry in Unilateral Secondary Cleft Lip Nasal Deformity. Ann Plast Surg. 2021 Feb; 86(2):175-181.
[20] Erol OO, Agaoglu G. Costal Cartilage Spring Graft for Late Correction of Cleft Lip Nose Deformity: New Technique. Plast Reconstr Surg. 2021; 148(6):983-991.