综述

唇腭裂儿童骨龄研究进展

吴小艺[1]　匡文颖[2]　黄　翠[1,3]　袁文钧[2,*]

作者单位：[1] 武汉大学口腔医学院口腔基础医学省部共建国家重点实验室培育基地，口腔生物医学教育部重点实验室；[2] 武汉大学口腔医院正畸一科；[3] 武汉大学口腔医院修复科

[*] 通讯作者：袁文钧，联系方式：13307104258，电子邮箱：yuanwenjun@whu.edu.cn，通讯地址：湖北省武汉市洪山区珞喻路 237 号，430079

【摘要】 以生长发育为导向的序列治疗是现阶段治疗唇腭裂疾病最有效的方法，正确评估唇腭裂儿童的生长发育阶段对于唇腭裂序列治疗时机的选择及预后判断十分重要。骨龄作为常用的生理学年龄指标之一，能够简单、高效地判定儿童生长发育水平。相比于非唇腭裂儿童，唇腭裂儿童的生长发育规律可能存在变异，通过对唇腭裂儿童及非唇腭裂儿童的骨龄进行评估比较，能够宏观把控唇腭裂儿童的生长发育规律，对制定唇腭裂序列治疗方案具有指导意义。本文综述了唇腭裂儿童骨龄的常用评估方法、研究现状，并对影响唇腭裂骨龄研究的混杂因素展开讨论。

【关键词】 唇腭裂；骨龄；腕骨骨龄；颈椎骨骨龄；生长发育

Skeletal age of cleft lip and palate individuals

Xiaoyi Wu[1], Wenying Kuang[2], Cui Huang[1,3], Wenjun Yuan[2,]. ([1]State Key Laboratory Breeding Base of Basic Science of Stomatology (Hubei-MOST) & Key Laboratory of Oral Biomedicine Ministry of Education, School and Hospital of Stomatology, Wuhan University, Hubei Province, P.R. China; [2]Department of Orthodontics, School and Hospital of Stomatology, Wuhan University, Hubei Province, P.R. China; [3]Department of Prosthodontics, School and Hospital of Stomatology, Wuhan University, Wuhan, Hubei Province, P.R. China.)*

Correspondence: Wenjun Yuan. Tel: 13307104258. Email: yuanwenjun@whu.edu.cn. Address: No.237 Luoyu Road, Hongshan District, Wuhan 430079, Hubei Province, P.R. China.

【Abstracts】 For patients with cleft lip and palate, a development-oriented multidisciplinary team approach is regarded as the most effective treatment at the present stage. It is of great significance to correctly evaluate the development stage for selecting the timing of treatment and prognoses. Skeletal age is widely applied as an effective biologic indicator for development stage. The development pattern of children with cleft lip and palate may different from that of non-cleft children. Through skeletal age, the development pattern of children with cleft lip and palate can be revealed, which is of great significance for sequential treatment protocol design. This paper will present the general skeletal age assessment methods of cleft lip and palate, and review the research progress on the skeletal age of patients with cleft lip and palate.

【Key words】 cleft lip and palate; skeletal maturity level; hand-wrist maturation; cervical vertebral maturation; development

1　引言

唇腭裂是最常见的先天性发育畸形之一[1]。唇腭裂儿童在婴幼儿时期需要接受多次修复手术，先天畸形、手术操作、术后瘢痕挛缩等因素往往导致唇腭裂儿童存在颌骨发育异常、颞下颌关节功能紊乱、错殆畸形等问题[2-4]。以生长发育为导向的序列治疗是目前最为有效的唇腭裂治疗方法，特别是对于唇腭裂儿童青春生长发育期前后的正畸或正颌治疗而言，需要依据患儿所处的生长发育阶段把握干预时机、治疗方法并判断预后，在快速生长发育期，可以通过正畸治疗有效矫正多种错殆畸形，而正颌

DOI：10.12337/zgkqjxjyzz.2023.03.007

治疗则需要待患者颅面部发育基本完成后进行[5-7]。

年龄可以粗略评估正常青少年所处的生长发育阶段。但是，学者通过对身高体重等指标的评估发现，唇腭裂儿童的生长发育模式与非唇腭裂儿童存在显著差别，因此，单凭年龄难以准确评估唇腭裂儿童的实际发育阶段[8-10]。要明确唇腭裂儿童生长发育的实际情况，生理学年龄更为重要。

骨龄（skeletal age）是生理学年龄最常用指标之一[11]。与实足年龄相比，骨龄与个体的生长发育，特别是青春期快速生长期的发育有着更密切的关系，是指个体骨骼发育水平与骨骼发育标准相比较，换算求得的年龄[12-14]。骨龄能够更为准确地反映唇腭裂儿童所处的生长发育阶段，通过对唇腭裂儿童骨龄进行研究，能够宏观上明确唇腭裂儿童群体生长发育模式与非唇腭裂儿童的区别，从而有效指导唇腭裂序列治疗中正畸、正颌等治疗时机的选择及预后判断。

本文将就唇腭裂儿童骨龄评估的常用方法、相关研究进展以及未来研究方向进行综述。

2　骨龄评估的常用方法

2.1　手腕骨发育成熟度

对于包括唇腭裂儿童在内的青少年儿童骨龄评估，一种方法是根据手及腕骨的发育成熟度确定骨龄。1898 年，Poland 出版了第一本人类手部骨骼发育图谱[15]。随后，Siegert 于 1935 年出版首本考虑到性别差异和手骨发育所有阶段的 X 线图谱[16]。目前常用的手腕骨发育成熟度（hand-wrist maturation，HWM）测量方法为 Fishman 提出的重点标志观察法，它包括对干骺的宽度、形状和融合程度的评估[17]。该方法分析的骨块数量多、种类全，是目前公认的骨龄评估的金标准[18]。Fishman 骨成熟度指标（skeletal maturity indicators，SMI）的评价规则如下：[18,19]

SMI1：中指近节指骨的骨骺与骨干等宽
SMI2：中指中节指骨的骨骺与骨干等宽
SMI3：小指中节指骨的骨骺与骨干等宽
SMI4：拇指内侧籽骨骨化
SMI5：中指远节指骨的骨骺呈帽状覆盖骨干
SMI6：中指中节指骨的骨骺呈帽状覆盖骨干
SMI7：小指中节指骨的骨骺呈帽状覆盖骨干
SMI8：中指远节指骨生长板融合
SMI9：中指近节指骨生长板融合
SMI10：小指中节指骨生长板融合
SMI11：桡骨生长板融合

2.2　颈椎骨发育成熟度

通过颈椎骨的发育成熟度来评估骨龄是另一种常用的骨龄评估方法。1972 年，Lamparski 介绍了一种在头影测量中评估颈椎骨发育成熟度（cervical vertebral maturation，CVM）的方法，首次提出利用颈椎形态变化作为骨龄分类指标[20]。1995 年，Hassel 和 Farman[21] 分析了 Lamparski 制定的 CVM 分期标准，仅通过第二、三和四颈椎进行 CVM 分期评估，并将 Fishman[17] 提出的腕骨的 11 个骨成熟阶段与 6 个 CVM 阶段进行匹配。2002 年，Baccetti 等[5] 对 CVM 评价方法进行改良，将 6 个 CVM 阶段改为 5 个 CVM 分期 （cervical vertebral

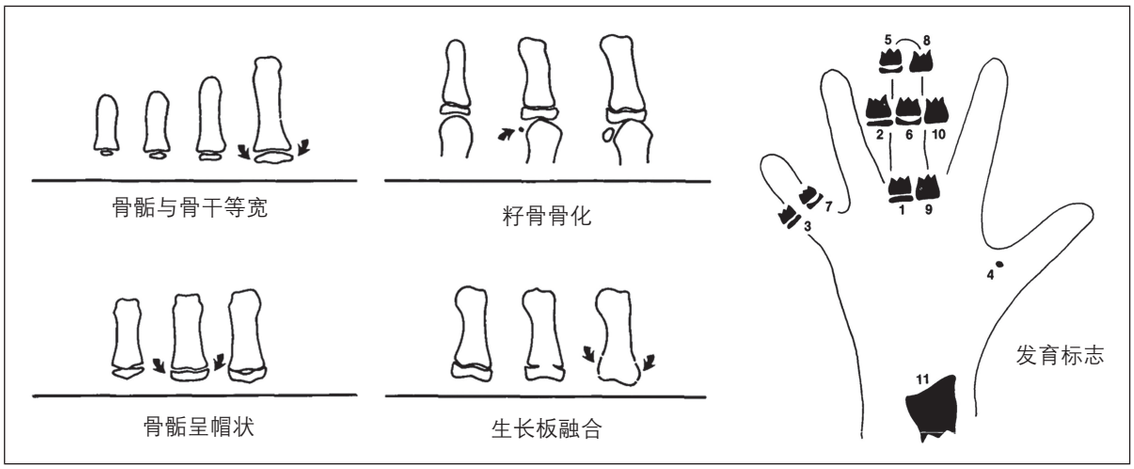

图 1　Fishman 重点标志观察法分期示意图[19]

maturation stage，CVMS），并提出 CVM 可以作为评估下颌骨发育情况的生物学指标。自此，由于 CVM 评估的简便性及实用性，CVM 评估被大量应用于正畸、正颌的临床诊疗及研究中。如图 2 所示，Baccetti 改良版 CVM 分期法规则如下：

CVMS Ⅰ：第二颈椎（C2）、第三颈椎（C3）、第四颈椎（C4）的下缘都是平的，一半病例的 C2 下缘可能有凹陷。C3 和 C4 都是梯形的（锥体上缘从后向前逐渐变窄）。下颌骨生长高峰期通常出现在该阶段后一年以上。

CVMS Ⅱ：C2 和 C3 的下缘都有凹陷。C3 和 C4 呈梯形或水平矩形（后边界和前边界的高度相等；上下边界比前后边界短）。下颌骨生长的高峰将在这个阶段后一年内出现。

CVMS Ⅲ：C2、C3、C4 的下缘都出现凹陷。C3 和 C4 都呈水平矩形。下颌骨生长高峰出现在这个阶段之前的一两年内。

CVMS Ⅳ：C2、C3 和 C4 的下缘仍然存在凹陷。C3 和 C4 的中至少有一块是方形的，另一块为方形或水平矩形。下颌骨生长的高峰出现在这个阶段之前至少一年。

CVMS Ⅴ：C2、C3 和 C4 的下缘仍存在凹陷。C3 和 C4 至少有一个是垂直矩形，另一块为垂直矩形或方形。下颌骨生长的高峰出现在这个阶段之前至少两年。

2.3　HWM 与 CVM 评估比较

HWM 与 CVM 两种评估方法的对比详见表 1。HWM 方法综合多个骨块分析，可以覆盖生长发育的各个阶段并得到较准确的结果，但需要额外拍摄手腕部 X 线片，增加了患者的辐射暴露剂量 [22,23]。CVM 评估利用常规正畸治疗中使用的头影测量片进行，应用方便、辐射剂量小，但目前最常用的形状观察法受主观因素影响较大 [6,15,24-26]。

Agnieszka 的系统评价 [15] 显示，HWM 与 Baccetti 改良 CVM 方法两种评估方法之间有高度相关性，提示 Baccetti 改良 CVM 方法或可替代 HWM 作为骨龄的评价方法。近年来，不断有学者通过量化评估过程规避主观因素的影响。2010 年，Chen 等 [27] 利用回归分析建立公式，通过确定颈椎成熟的阶段来预测下颌长度的增加。2017 年，Kim 等将唇腭裂儿童锥形束计算机断层扫描（cone beam computed tomography，CBCT）的颈椎侧位和轴位图像进行整合，建立统计回归分析模型，提出了新的基于 CBCT 的 CVM 评估方法，结果显示该研究建立的模型在骨龄估计方面具有良好的解释

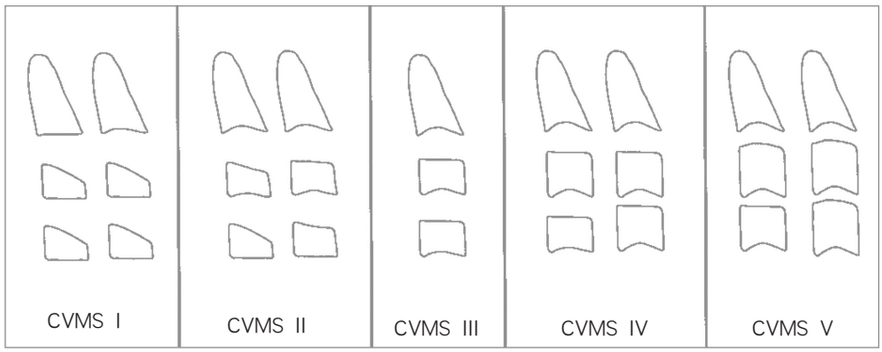

图 2　Baccetti 改良版 CVM 分期法示意图 [5]

表 1　手腕骨成熟度与颈椎骨成熟度评估比较

	手腕骨成熟度	颈椎骨成熟度
评估对象	手骨和腕骨骨骺的宽度、形状及融合程度	第二、第三和第四颈椎的形态
影像检查	腕骨 X 线片	头影测量
常用方法	Tanner–Whitehouse 计分法、Fishman 重点标志观察法等	Hassel & Farman 法、Baccetti 改良法等
优点	客观准确，覆盖生长发育时期长	无需额外拍片，方便高效，辐射剂量小
缺点	需要额外拍片，增加患者辐射暴露剂量	受主观因素影大，仅在生长发育高峰期敏感

力[28]。2020 年，Perinetti[29] 提出对每个 CVM 阶段细化评分（0~9），以量化中间成熟阶段。可以预见，随着更加严谨、客观的 CVM 评估方法不断涌现，CVM 或许可逐渐替代 HWM 进行唇腭裂儿童骨龄评估的主流方法。

3　唇腭裂儿童骨龄与非唇腭裂儿童骨龄的比较

对于唇腭裂儿童的骨龄与非唇腭裂儿童是否一致的问题，现有的研究结果不尽相同，主要有以下三种结论：

3.1　唇腭裂儿童骨龄延迟

Menius 等[30] 用 HWM 评估骨龄，结果显示 56% 的唇腭裂受试者的骨龄比正常个体的骨龄标准小。Cesur 等[18] 通过 CVM 和 HWM 评估发现，单侧完全性唇腭裂患儿在 7~11 岁阶段表现出骨骼发育的明显延迟。Ravi[31] 通过 Hassel 和 Farman CVM 对单侧唇腭裂儿童进行评估的结果显示，10~13 岁的单侧唇腭裂儿童发育有延迟。Batwa[32] 利用 Baccetti 改良 CVM 分期方法对 10~16 岁单侧完全性唇腭裂男童的骨龄进行评估，结果显示与非唇腭裂同龄人相比，单侧完全性唇腭裂男童存在生长发育迟缓，且青春生长高峰期开始时间延迟近 10 个月。Sun 对 8~16 岁的 443 名唇腭裂男孩及 173 名女孩分别进行了 Baccetti 改良 CVM 评估，结果显示无论男性还是女性唇腭裂儿童出现生长延迟的风险均明显高于非唇腭裂儿童[33,34]。

3.2　唇腭裂儿童骨龄与正常儿童无明显差异

Ravi[31] 基于 Hassel 和 Farman CVM 评估发现，13~15 岁唇腭裂儿童的骨龄没有延迟。Jahanbin 等[6] 应用 Baccetti 改良 CVM 评估方法发现，8~14 岁单侧、双侧唇腭裂儿童的骨骼发育阶段与正常儿童相似，且无性别、年龄差异。Komala[35] 对 26 例 8~16 岁年龄段的唇腭裂患者应用 Hassel 和 Farman CVM 分期方法进行了骨龄评估，研究发现唇腭裂儿童和非唇腭裂儿童的骨龄在第 2 阶段（加速期）、第 3 阶段（过渡期）和第 4 阶段（减速期）均相同，作者认为接受过手术治疗的唇腭裂儿童会经历生长发育的追赶，因为他们摄入了足够的营养，防止生长发育减缓。

3.3　唇腭裂儿童骨龄发育提前

Pisek[26] 应用 CVM 分期方法将泰国 5~18 岁的 503 例唇腭裂儿童的头影测量片与 1046 例非唇腭裂儿童头影测量片对比发现，与非唇腭裂受试者相比，唇腭裂受试者有轻微的生长提前，且实足年龄与 CVM 的相关系数较高。Ross[9] 的研究也显示，与处于生长发育期的非唇腭裂儿童相比，男性唇腭裂儿童的整体发育比同年龄段的非唇腭裂儿童相对较晚。

4　唇腭裂儿童骨龄研究的混杂因素

唇腭裂儿童的骨龄与非唇腭裂儿童是否相同尚无定论，以往的研究甚至呈现出截然不同的结果。这种情况可能是由于现有研究多未控制混杂因素导致，相关混杂因素包括：

4.1　唇腭裂儿童的追赶性生长现象

唇腭裂儿童在生长发育过程中存在追赶性生长（the adolescent catch-up growth）的现象，即在某一阶段首先出现发育迟缓，随后出现追赶性生长并最终达到与非唇腭裂儿童相仿的发育水平。然而，该现象在发育过程中的哪一阶段出现，目前仍存在争议。

Jensen[36] 及 Ravi[31] 的研究对生长发育期的单侧唇腭裂儿童依据年龄进行分组研究，结果均显示 10~13 岁单侧唇腭裂儿童生长迟缓，但 13~15 岁没有差异。作者分析原因可能是唇腭裂儿童在青春快速生长期出现了追赶性生长，且唇腭裂儿童的总生长期比非唇腭裂儿童长，因此最终可以追赶上正常对照组的生长发育水平[31]。Cooper[37] 主张接受唇腭裂手术的唇腭裂儿童在 6 岁之前可以追赶上非唇腭裂儿童硬组织和软组织的生长水平。Ranalli[38] 等报道唇腭裂儿童的身高体重均与非唇腭裂儿童无显著性差别，但是在 3 岁前出现发育迟缓，3 岁后即呈现追赶性生长。与 Ranalli 相同，Jaruratanasirikul 等[39] 对泰国唇腭裂儿童的研究也显示唇腭裂儿童的体重、身高和头围的生长与一般人群相匹配，但是有 4.5% 的 2 岁非综合征型唇腭裂儿童表现为发育迟缓。

现有的研究纳入的唇腭裂儿童年龄范围不同，年龄跨度大，且年龄段划分不统一，有研究以 13 岁为界划分高、低龄组，而有研究则以 11 岁、14 岁为界划分高、中、低龄组，不同的分组方式可能导致统计结果的差异，这可能也是实足年龄与骨龄的关系难以明确的原因之一。

4.2　性别

不同性别的唇腭裂儿童其骨龄发育进程不同，

现有研究多显示男性的骨龄迟缓现象比女性更为明显。Cesur[18] 研究提示 7~11 岁组唇腭裂儿童的骨龄延迟主要归因于男孩，女孩则并未出现骨龄延迟。Sun[33,34] 的研究显示唇腭裂男孩出现 CVMS Ⅲ期延迟的风险比唇腭裂女孩更高。Bowers[14] 对受试者进行分组显示唇腭裂的男性与女性儿童表现出不同的发育模式。以上研究均表明，性别是影响唇腭裂骨龄的重要先天性因素之一。

对正常儿童生长发育的研究显示，女性青春生长发育快速期的开始与结束时间均比男性提前约一到两年时间 [40]。同样的，唇腭裂儿童中女性的生长发育快速期开始时间往往比男性更早，然而，很多研究并未将患者依据性别进行分组分析，即使进行性别分组的研究，男女比例往往十分悬殊，男性远多于女性，是由于唇腭裂儿童男女发病率为 1.5∶1，这也就导致了研究中纳入的男性和女性数量存在明显不对等，进而导致结果偏倚。

4.3 唇腭裂的类型

目前尚不明确不同类型的唇腭裂儿童其生长发育模式是否存在差异。Bowers 的研究发现不同类型的唇腭裂表现为截然不同的生长模式 [14]。但是由于唇腭裂儿童总体样本量较小，很多研究并未对纳入的唇腭裂儿童进行分类研究。此外，唇腭裂疾病中单侧唇腭裂的发病率较高，很多研究仅纳入单侧唇腭裂儿童，很少有研究对双侧唇腭裂的生长发育进行探讨，更不用说完全型、不完全型唇裂、腭裂、腭裂伴唇裂等具体分类。唇腭裂儿童样本量小、分类复杂、临床诊断困难，这些原因是导致现有骨龄研究结果不一致的原因之一。

4.4 手术及营养因素

唇腭裂儿童由于解剖结构缺陷、喂养困难及手术并发症等因素，易出现颌骨发育异常、咀嚼功能障碍、营养不良等问题，上述因素都可能影响唇腭裂儿童的骨骼发育进程 [41-43]。Jensen 等的队列研究发现，唇腭裂儿童刚出生时的身高体重与正常儿童没有差异，然而 22 个月后多数唇腭裂儿童出现了生长延迟 [44]。目前，不同地区唇腭裂中心的序列治疗方案存在极大的异质性，唇腭裂儿童营养摄入质量受手术影响较大，不同手术治疗方案可能不同程度地影响着唇腭裂儿童后续生长发育的情况，进而导致不同研究结果存在差异。目前学界对于唇腭裂治疗所采取的手术方案、术式仍存在争论，手术方案对唇腭裂儿童骨骼发育的影响应作为重要的预后指标。未来，有待进一步的长周期纵向研究以明确不同治疗方案对唇腭裂儿童生长发育的远期影响。

4.5 其他因素

另有一些因素可能影响骨龄研究的结果。

首先，评估骨龄的方法并不统一，不同方法的评估精度可能有差异，这导致难以跨研究进行对比。CVM 以及 HWM 的重点标志观察法受主观因素影响较大，现有的多数研究并未报道评估者一致性。目前，已有学者针对骨龄评估方法主观性过强这一问题进行了改进，通过建立统计回归分析模型、对每个骨龄段进一步细化评分等形式改进骨龄评估方法 [27,28]。未来在唇腭裂骨龄相关研究中建议采用更加优化的方法进行评估，同时需要一个具有良好信度和效度的公认方法，以便跨研究进行结论的对比。

第二，种族以及环境差异可能是骨龄发育差异的来源，不同种族、不同国家的患者其生活环境、医疗条件以及营养状况有差别，这都会影响患者的生长发育。

第三，现有的研究多为回顾性的横断面研究，无法精确控制潜在的混杂因素。由于唇腭裂发病率低，多数研究纳入的唇腭裂儿童样本量较小，数量在 15~100 不等，且患者幼年时接受的手术治疗方案未必一致，代表性可能有限 [6,15,31,35,45,46]。

此外，部分早年发表的文献在选择对照的时候采用了正常儿童的历史数据作为对照，对照组的特征（如所处区域、生活时代、民族等）与唇腭裂组未必完全吻合，这降低了研究的可信度 [30,36,47]。

未来建议采用严格一致的纳入排除标准，并扩大样本量进行对照研究，从而保证不同组间的可比性。

5 结论

综上所述，唇腭裂儿童的骨龄是否与正常儿童相同目前仍存在争议，现有研究的样本量较小，对性别、年龄、唇腭裂分类等混杂因素的控制并不统一。明确唇腭裂儿童骨骼发育的规律，有助于医生在诊疗过程中正确判断各年龄段唇腭裂儿童颌骨剩余的生长潜能，对于序列治疗中预防性矫正、阻断性矫正、鼻唇二期修复乃至正颌治疗等一系列干预时机的选择具有重要意义。未来需要大样本量、合理控制混杂因素的研究进一步对该指标进行评估，以明确唇腭裂儿童的生长发育模式。

参考文献

[1] Tanaka SA, Mahabir RC, Jupiter DC, et al. Updating the Epidemiology of Cleft Lip with or without Cleft Palate[J]. Plast Reconstr Surg. 2012; 129(3):511e-518e.

[2] Graça IC, Francisco I, Guimarães A, et al. Condylar Changes after Maxillary Expansion in Children with Cleft Lip and Palate-A Three-Dimensional Retrospective Study[J]. Biomimetics (Basel). 2022; 7(2):73.

[3] Liao YF, Mars M. Long-term effects of palate repair on craniofacial morphology in patients with unilateral cleft lip and palate[J]. Cleft Palate Craniofac J. 2005; 42(6): 594-600.

[4] Bichara LM, Araújo RC, Flores-Mir C, et al. Impact of primary palatoplasty on the maxillomandibular sagittal relationship in patients with unilateral cleft lip and palate: a systematic review and meta-analysis[J]. Int J Oral Maxillofac Surg. 2015; 44(1):50-56.

[5] Baccetti T, Franchi L, McNamara JA Jr. An improved version of the cervical vertebral maturation(CVM) method for the assessment of mandibular growth[J]. Angle Orthod. 2002; 72(4):316-323.

[6] Jahanbin A, Eslami N, Torkamanzadeh N. Do Patients With Cleft Lip and Palate Differ From Normal Individuals in Skeletal Maturity?[J]. J Craniofac Surg. 2020; 31(1):186-188.

[7] Mossey PA, Little J, Munger RG, et al. Cleft lip and palate[J]. Lancet. 2009; 374(9703):1773-1785.

[8] Aduss H. Craniofacial growth in complete unilateral cleft lip and palate[J]. Angle Orthod. 1971; 41(3):202-213.

[9] Ross RB. Treatment variables affecting facial growth in complete unilateral cleft lip and palate[J]. Cleft Palate J. 1987; 24(1):5-77.

[10] Cunningham ML, Jerome JT. Linear growth characteristics of children with cleft lip and palate[J]. J Pediatr. 1997; 131(5):707-711.

[11] Krailassiri S, Anuwongnukroh N, Dechkunakorn S. Relationships between dental calcification stages and skeletal maturity indicators in Thai individuals[J]. Angle Orthod. 2002; 72(2):155-166.

[12] Hagg U, Taranger J. Maturation indicators and the pubertal growth spurt[J]. Am J Orthod. 1982; 82(4):299-309.

[13] Franchi L, Baccetti T, McNamara JA Jr. Mandibular growth as related to cervical vertebral maturation and body height[J]. Am J Orthod Dentofacial Orthop. 2000; 118(3):335-340.

[14] Bowers EJ. Growth in children with clefts: serial hand-wrist x-ray evidence[J]. Cleft Palate Craniofac J. 2011; 48(6): 762-772.

[15] Szemraj A, Wojtaszek-Słomińska A, Racka-Pilszak B. Is the cervical vertebral maturation (CVM) method effective enough to replace the hand-wrist maturation (HWM) method in determining skeletal maturation?-A systematic review[J]. Eur J Radiol. 2018;102: 125-128.

[16] Black S, Payne-James J, Aggrawal A. An Introduction to the History of Age Estimation in the Living[M]. New York: John Wiley & Sons, Ltd, 2010.

[17] Fishman LS. Radiographic evaluation of skeletal maturation. A clinically oriented method based on hand-wrist films[J]. Angle Orthod. 1982; 52(2):88-112.

[18] Cesur E, Altug AT, Toygar-Memikoglu U, et al. Assessment of sella turcica area and skeletal maturation patterns of children with unilateral cleft lip and palate[J]. Orthod Craniofac Res. 2018; 21(2):78-83.

[19] Flores-Mir C, Burgess CA, Champney M, et al. Correlation of skeletal maturation stages determined by cervical vertebrae and hand-wrist evaluations[J]. Angle Orthod. 2006; 76(1):1-5.

[20] Lamparski DG. Skeletal age assessment utilizing cervical vertebrae[J]. Am J Orthod. 1975; 67(4):458-459.

[21] Hassel B, Farman AG. Skeletal maturation evaluation using cervical vertebrae[J]. Am J Orthod Dentofacial Orthop. 1995; 107(1):58-66.

[22] Pamukcu U, Ispir NG, Akay G, et al. Evaluation of the compatibility of C2, C3, and C4 fractal dimension values with hand-wrist and cervical vertebra maturation methods in determining skeletal maturation[J]. Dentomaxillofac Radiol. 2022; 51(7):p. 20220113.

[23] Flieger R, Kopczynski P, Matthews-Brzozowska T. Comparison of bone and chronological age in different types of primary and secondary palate clefts[J]. Dev Period Med. 2014; 18(1):75-78.

[24] Gabriel DB, Southard KA, Qian F, et al. Cervical vertebrae maturation method: poor reproducibility[J]. Am J Orthod Dentofacial Orthop. 2009; 136(4):478. e1-7; discussion 478-480.

[25] Wong RWK, Alkhal H, Rabie ABM. Use of cervical

vertebral maturation to determine skeletal age[J]. Am J Orthod Dentofacial Orthop. 2009; 136(4):4-4.

[26] Pisek P, Godfrey K, Manosudprasit M, et al. A comparison of cervical vertebral maturation assessment of skeletal growth stages with chronological age in Thai between cleft lip and palate and non-cleft patients[J]. J Med Assoc Thai. 2013; 96 Suppl 4:S9-18.

[27] Chen L, Liu J, Xu T, et al. Quantitative skeletal evaluation based on cervical vertebral maturation: a longitudinal study of adolescents with normal occlusion[J]. Int J Oral Maxillofac Surg. 2010; 39(7):653-659.

[28] Kim SH, Choi YK, Shin SM, et al. The estimation of skeletal maturity of patients with cleft lip and palate using statistical shape analysis: a preliminary study[J]. Dentomaxillofac Radiol. 2017; 46(5):20160491.

[29] Perinetti G, Braga C, Contardo L, et al. Cervical vertebral maturation: Are postpubertal stages attained in all subjects?[J]. Am J Orthod Dentofacial Orthop. 2020; 157(3):305-312.

[30] Menius JA, Largent MD, Vincent CJ. Skeletal development of cleft palate children as determined by hand-wrist roentgenographs: a preliminary study[J]. Cleft Palate J. 1966; 3:67-75.

[31] Ravi M, Ravikala S. Assessment of skeletal age in children with unilateral cleft lip and palate [J]. Int J Clin Pediatr Dent. 2013; 6(3): 151-155.

[32] Batwa W, Almoammar K, Aljohar A, et al. The Difference in Cervical Vertebral Skeletal Maturation between Cleft Lip/Palate and Non-Cleft Lip/Palate Orthodontic Patients[J]. Biomed Res Int. 2018; 2018: 5405376.

[33] Sun L, Li WR. Cervical vertebral maturation of children with orofacial clefts[J]. Cleft Palate Craniofac J. 2012; 49(6):683-688.

[34] Sun L, Li WR. Cervical vertebral maturation of female children with orofacial clefts[J]. Cleft Palate Craniofac J. 2013; 50(5):535-541.

[35] Komala W, Mardiati E, Soemantri ES, et al. Physiological maturation stage of cervical vertebrate index in cleft lip/palate and non-cleft lip/palate patients[J]. Majalah Kedokteran Gigi Indonesia. 2019; 4(3):149-153.

[36] Jensen BL, Dahl E, Kreiborg S. Longitudinal study of body height, radius length and skeletal maturity in Danish boys with cleft lip and palate[J]. Scand J Dent Res. 1983; 91(6):473-481.

[37] Cooper HK, Harding RL, Krogman WM, et al. Cleft palate and cleft lip: a team approach to clinical management and rehabilitation of the patient[J]. Plastic and Reconstructive Surgery. 1980; 65(2):241.

[38] Ranalli DN, Mazaheri M. Height-weight growth of cleft children, birth to six years[J]. Cleft Palate J. 1975; 12: 400-404.

[39] Jaruratanasirikul S, Chichareon V, Pattanapreechawong N, et al. Cleft Lip and/or Palate: 10 Years Experience at a Pediatric Cleft Center in Southern Thailand[J]. Cleft Palate Craniofac J. 2008; 45(6):597-602.

[40] Iguma KE, Tavano O, Carvalho IM. Comparative analysis of pubertal growth spurt predictors: Martins and Sakima method and Grave and Brown method[J]. J Appl Oral Sci. 2005; 13(1):58-61.

[41] Kucukguven A, Calis M, Ozgur F. Assessment of Nutrition and Feeding Interventions in Turkish Infants with Cleft Lip and/or Palate[J]. J Pediatr Nurs. 2020; 51: e39-e44.

[42] Giridhar VU. Role of nutrition in oral and maxillofacial surgery patients[J]. Natl J Maxillofac Surg. 2016; 7(1):3-9.

[43] Wu W, Sun J, Liu H, et al. Physical Growth Status and Feeding Methods of Chinese Infants With Cleft Lip With or Without Cleft Palate Under 1 Year of Age[J]. Front Pediatr. 2020; 8:194.

[44] Jensen BL, Kreiborg S, Dahl E, et al. Cleft lip and palate in Denmark, 1976-1981: epidemiology, variability, and early somatic development[J]. Cleft Palate J. 1988; 25(3):258-269.

[45] Flieger R, Kopczynski P, Matthews-Brzozowska T. Analysis of skeletal maturity of children with cleft palate in terms of healthy children by the CVM method[J]. Adv Clin Exp Med. 2015; 24(1):99-102.

[46] Akarsu-Guven B, Karakaya J, Ozgur F, et al. Growth-related changes of skeletal and upper-airway features in bilateral cleft lip and palate patients[J]. Am J Orthod Dentofacial Orthop. 2015; 148(4):576-586.

[48] Elamin F, Abdelazeem N, Elamin A, et al. Skeletal maturity of the hand in an East African group from Sudan[J]. Am J Phys Anthropol. 2017; 163(4):816-823.