

中华口腔医学会
团 体 标 准

T/CHSA XX—2021

眶缺损赈复体修复指南

Guide for orbital defect prosthetic rehabilitation

（征求意见稿）

在提交反馈意见时，请将您知道的相关专利连同支持性文件一并附上。

XXXX—XX—XX 发布

XXXX—XX—XX 实施

中华口腔医学会 发 布

目 次

前言	II
引言	III
1 范围	4
2 规范性引用文件	4
3 术语和定义	4
4 义眶固位方式	4
5 义眶制作材料	4
6 义眶修复前外科	4
6.1 皮瓣衬垫眶腔	5
6.2 避免眉毛移位、变形	5
6.3 移位眉毛的处理	5
6.4 不保留眼睑	5
6.5 不以肌皮瓣充填眶缺损腔	5
7 义眶修复原则	5
8 粘贴式义眶	5
8.1 眶缺损印模制取及工作模型灌注	5
8.2 义眶蜡型雕塑及试戴	6
8.3 蜡型装盒，烫盒及冲蜡	7
8.4 硅橡胶配色、充胶及固化	8
8.5 眶外着色	9
9 种植式义眶	9
9.1 种植体的定位及植入	10
9.2 眶缺损区种植体印模制取与工作模型灌注	10
9.3 义眶蜡型制作及试戴	10
9.4 义眶固位支架制作	10
9.5 树脂基板制作	11
9.6 义眶制作	12
9.7 试戴义眶	13
10 眶缺损修复的智能化设计与快速制作	13
10.1 颜面部软组织三维模型的建立	13
10.2 基于负型的眶膈复体智能化仿真设计	13
10.3 眶膈复体的快速制作	14
参考文献	15

前 言

本文件按照GB/T 1.1—2020《标准化工作导则 第1部分：标准化文件的结构和起草规则》的规定起草。

本文件由中华口腔医学会口腔颌面修复专业委员会提出。

本文件由中华口腔医学会归口。

本文件起草单位：本标准由空军军医大学第三附属医院负责起草，中国人民解放军总医院、北京大学口腔医院、上海交通大学附属第九人民医院、中山大学附属口腔医院、首都医科大学附属北京口腔医院、南京大学医学院附属口腔医院、东部战区总医院参加起草。

本文件主要起草人：赵钦民、冯志宏、白石柱、叶红强、董岩、王忠山。

引 言

眶缺损指眼球及眼眶内容物以及眼睑部均被切除，通常由眼部肿瘤切除或严重眼部创伤引起。会造成严重的容貌毁损，部分患者常常会产生严重的心理障碍。眶缺损目前尚不能通过手术进行满意地重建修复，故均以眶膈复体（以下简称义眶）进行修复。但如何精确、快速地重建患者容貌，并获得良好的固位与稳定，实现形态仿真、色彩仿真、质感仿真仍是一个国际难题，缺乏相应的指南。

本指南将综合眶缺损修复的基本理论、修复材料、修复技术和计算机技术，制定眶缺损膈复体修复的指南，有助于在全国范围内指导更多的修复医生了解和掌握这些知识和技术。通过该指南，使眶缺损的精确修复成为可能。从而提高我国在眶缺损修复重建领域的整体水平，提升该类患者的生存及生活质量，更好地为广大患者服务。

眶缺损赈复体修复指南

1 范围

本指南给出了眶缺损赈复体修复的理论、材料和技术。

本指南适用于眶缺损的赈复体修复。

2 规范性引用文件

下列文件中的内容通过文中的规范性引用而构成本文件必不可少的条款。其中，注日期的引用文件，仅该日期对应的版本适用于本文件；不注日期的引用文件，其最新版本（包括所有的修改单）适用于本文件。

3 术语和定义

下列术语和定义适用于本文件。

3.1 眶缺损 orbital defects

指眼球及眼眶内容物以及眼睑部均缺失导致的缺损（见图1）。

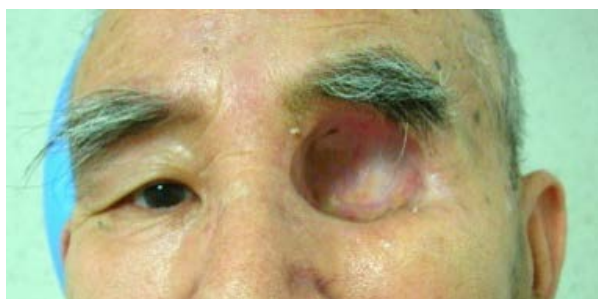

图1 左侧眶缺损

3.2 眶赈复体（义眶） orbital prostheses

以人工材料制作的用以修复眶缺损的假体。

4 义眶固位方式

根据固位方式不同，义眶分为粘贴式义眶和种植辅助式义眶。粘贴式义眶采用专用生物胶将其粘贴在眶缺损腔。种植辅助式义眶通过在眶周骨内植入种植体，并将种植体通过（或不通过）金属支架连接在一起，然后在支架（植体）上设置磁性附着体或杆卡附着体等，利用种植附着体将义眶固位在缺损腔。

5 义眶制作材料

眼球建议采用高分子树脂眼球。修复眶腔及周围组织缺损建议采用颜面赈复体用硅橡胶制作。种植辅助式义眶除颅面种植体外，需制作固定附着体的树脂支架、连接种植的金属支架（需要时）。

6 义眶修复前外科

在进行眶内容物摘除术、或外伤已导致眶内容物缺失时，手术医师应注意为后期的义眶修复创造条件，以提高义眶修复效果。避免人为原因导致义眶修复前，需行二次手术处理某些不利于或无法进行义眶修复的情况，给患者造成痛苦，延误修复时间。

6.1 皮瓣衬垫眶腔

如眼睑尚未被肿瘤组织侵及，能够保存，则眶内容物摘除同时，修去上下睑睫毛，将上下眼睑衬以眶周骨壁，并以纱布加压，使眼睑与眶周骨壁结合在一起。如眼睑同期切除，则考虑行刃厚或全厚皮瓣移植衬垫眶腔。有时，眶内容物摘除后，眶周骨壁先被新生肉芽组织覆盖，慢慢自行上皮化，不需行皮瓣移植。

6.2 避免眉毛移位、变形

在眶缺损患者，眉毛的移位变形多为向眶腔移位，部分甚至全部眉毛移位至眶腔上壁的外侧部分。此时，如采用粘贴式义眶修复，则因眉毛恰好处在眶上缘的粘贴范围内，眶膈复体无法与此处皮肤达到很好的密合，常导致固位不良。如预采用种植式义眶修复，则眶上缘外侧部分恰好是眶部种植体最佳的植入位点，而种植体是不宜经含有毛囊的皮肤穿出的。因此，眉毛向下移位、变形会对义眶修复带来很大的影响。为避免眉毛移位，在将眼睑或移植皮瓣衬垫眶腔时，应避免对眉毛造成牵拉，甚至在眉毛下缘做松弛切口，弥补皮瓣的愈合时收缩，减小对眉毛的牵拉。

6.3 移位眉毛的处理

针对眉毛已经变形移位患者，可考虑以下两种处理方法：（1）含眉毛的皮瓣转移。将包含眉毛的皮瓣自骨膜上翻开，转移至与健侧对称的位置。暴露的创面采用皮瓣移植或待其自行上皮化；（2）眉毛电解。将已经变形移位的眉毛电解，保证能够在该区植入种植体及眶膈复体能够与皮肤紧密贴合。在与健侧眉毛对称位置的皮肤上纹眉，或者将眶膈复体覆盖与健侧眉毛对称区域，通过染色，在膈复体上染出眉毛的颜色即形状。

6.4 不保留眼睑

如眶内容物已全部摘除，即使眼睑未被肿瘤侵及，则不建议保留眼睑。因眼睑缺乏支撑结构，会塌陷，收缩，最终导致眼睑畸形。双侧睑裂也不再对称。即使采用义眼修复，也不能取得良好地修复效果。针对这类患者，应重行手术，将眼睑加压衬垫于眶腔内壁后，再行义眶修复。

6.5 不以肌皮瓣充填眶缺损腔

目前，尚无法通过手术重建具有正常功能的眼睑，所以，通过肌皮瓣充填眶缺损腔、待肌皮瓣移植成功后再重建眼睑的作法暂不可取。且导致没有足够的空间进行义眶修复。这类患者，必须再行手术去除局部肌皮瓣，只保留表层皮肤，并将其衬垫于眶腔内壁。为进行义眶修复开辟足够空间。

7 义眶修复原则

单侧眶缺损，义眶应与健侧对称。虽然人本身不是完全对称的，但针对单侧眶缺损患者，其特别注意义眶与健侧眶部是否对称，如不对称，患者就会感觉眶膈复体没有做好，不满意修复效果。所以，单侧眶缺损患者应尽可能与健侧对称。

双侧眶缺损时，义眶应与患者面型相协调，并特别注重参考原有照片及患者与家属的意见，尽可能恢复其原外形。

8 粘贴式义眶

眶缺损的范围、形态决定了义眶的修复效果。缺损仅限于眼眶内，眶周骨保留完整，且无变形，眉毛亦无移位变形。义眶能够被眼镜完全遮挡，则义眶修复能够获得良好地修复效果。

8.1 眶缺损印模制取及工作模型灌注

印模应包括健侧眶部、额部及鼻背等，以为制作义眶蜡型提供较多的参考。印模前，患者取端坐位，平视前方，以面中线为参考，在缺损侧眶下皮肤上标记出与健侧内眦、瞳孔及外眦对称的位置。这些标记将会被翻制到工作模型上，作为眼球定位的参考。

以湿棉球或混合医用凡士林的小纱布块填塞眶腔内不需要的倒凹区。如采用调拌的流动性较好的藻酸盐印模材制取印模，则患者取水平仰卧位，就位硬纸圈或框架，限制印模材过多地流于印模区外。患者自然闭眼，医用凡士林涂抹于眉毛、睫毛等区域。制取印模过程中，嘱患者保持表情自然，避免因面部表情的变化导致印模失真。按照第三章讲述的印模技术，逐步加载印模材、棉絮或纱布、以抗膨胀液调拌的快速结固石膏。完成印模制取，并分层灌注获取超硬石膏工作模型（见图2）。

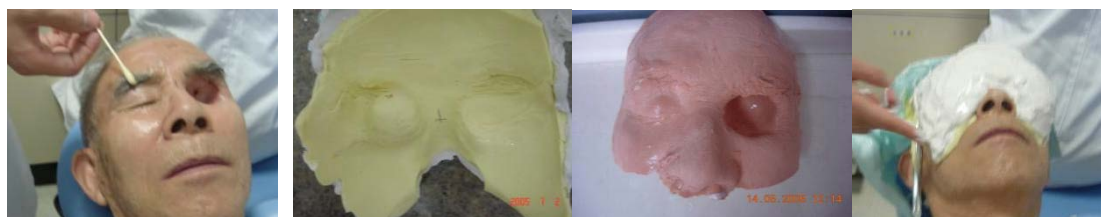

图2 眶缺损印模制取及模型灌注。

8.2 义眶蜡型雕塑及试戴

根据健侧虹膜及瞳孔的大小、颜色，巩膜的颜色，选择一适宜的人工眼球。比对人工眼球与眶腔的大小，对人工眼球进行必要的调磨。

眶腔操作区内，涂抹一层分离剂，保证义眶蜡型能够便于从工作模型上取下。以齿科蜡衬垫眶腔，按照工作模型上所做的标记线，将人工眼球定位于齿科蜡上，就位于患者的眶缺损腔内，从不同角度观察人工眼球的位置及角度，并作出必要的调整，确保与健侧眼球的对称性。眼球定位后，逐步雕塑除义眶蜡型。特比注意观察以下特征：（1）睑裂大小与健侧的对称性；（2）上下眼睑弧度与健侧的对称性；

（3）上下眼睑睑缘与虹膜的关系；（4）重睑与健侧的对称性；（5）眼睑、眼袋突度及其上皮纹与邻近皮肤的衔接过度；（6）外眦皮纹与邻近皮肤的衔接过度。完成的义眶蜡型为患者试戴，按上述特征逐一检查，并争取患者及家属的意见，并在椅旁进行调整。患者可佩戴自己的眼镜，观察义眶边缘与眼镜框缘的相对关系，在满足外形修复的前提下，尽可能将义眶边缘设计在眼镜框内，以更好地隐藏义眶边缘，达到更好地修复效果。

试戴完成，蜡型复位于模型上，沿其边缘在模型上画线，此线以内5-8mm范围作为最小的粘贴面积，有可能该粘贴范围已扩展至眶腔内壁。此时，义眶将利用倒凹和粘贴两种固位方式。将该范围内的石膏模型均匀刮除约0.1-0.2mm，以保证义眶与皮肤紧密贴合。在内边缘线以内，将工作模型磨透。在粘贴范围内，义鼻蜡型烫实在工作模型上，重新修整被破坏的部分蜡型，如毛孔、皮纹等。然后从组织面将蜡型烫实封闭在工作模型上，并以蜡将人工眼球包绕约2-3mm。酒精喷灯喷光组织面。

制作1-2根自凝树脂棒，并粘接在暴露的人工眼球背面。如采用一根自凝树脂棒时，宜做成椭圆形。树脂棒不宜超出石膏工作模型的厚度。树脂棒用来固定眼球的位置。在后期装盒后，自凝树脂棒及工作模型将被包埋固定在型盒内的石膏中。烫型盒冲蜡后，包绕人工眼球的蜡将全部去除，如没有该自凝树脂棒将人工眼球固定在型盒内的石膏中，人工眼球将成为游离物。至此，蜡型完成（见图3）。

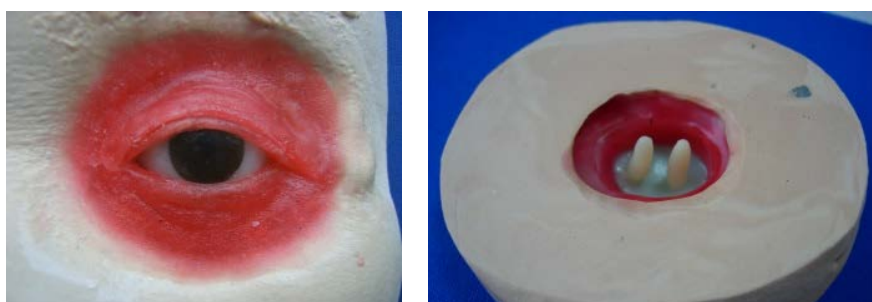

图3 完成的义眶蜡型

8.3 蜡型装盒，烫盒及冲蜡

义眶蜡型装盒采用两瓣装盒法，类似义鼻蜡型装盒。

调磨工作模型，并观察粘接在人工眼球背面自凝树脂棒的长度，使其能完全置于型盒内。由于义眶蜡型厚度有限，所以，就位上半型盒后，基本均能保证蜡型最高点距上半型盒上缘的距离在1cm以上（见图4）。



图4 蜡型及工作模型完全置于型盒内。

真空调拌适量超硬石膏，在振荡器震荡下首先从背面将石膏灌注于磨开的孔洞内，保证灌注的石膏与义眶蜡型组织面间不存在空隙。如存在空隙，将最终成为硅橡胶，从而改变了义眶组织面形态，设置会妨碍最终硅橡胶义眶的准确就位。所开孔洞完全灌注后，置于已盛有石膏的下半型盒内，就位上半型盒，观察蜡型最高点距上半型盒上缘的距离，并及时调整蜡型在型盒内的深度。石膏初步结固后，以金属调拌刀和/或流水冲洗下以毛刷及时清理掉覆盖在义眶蜡型上的石膏，特别是潜藏在重睑及眼睑与人工眼球间狭窄间隙内的石膏。这是义眶蜡型装盒的第一瓣，此时义眶蜡型应完全暴露（见图5）。

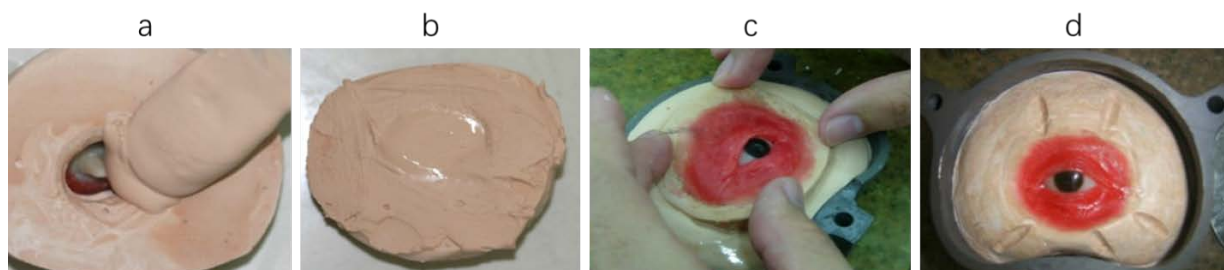

图5 a, b: 石膏灌注于背面的开孔，保证石膏与义眶蜡型间不存在空隙，直至石膏完全灌满所开孔洞；c: 义眶蜡型置于装有石膏的下半型盒内；d: 下半型盒内的石膏初步结固时，在石膏上刻出几条“V”形沟槽，用于后期上下两瓣型盒准确对位。有些型盒制作了限制上下两瓣型盒准确对位的结构，此时，可不制作该“V”形沟槽。义眶完全暴露，表面皮纹、毛孔内不能残留石膏。此为义眶蜡型装盒的第一瓣。

第一瓣石膏完全结固，仅在石膏上涂一层分离剂，禁止涂于义眶蜡型表面。真空调拌适量超硬石膏，以毛刷、棉签或手指蘸取石膏，施加一定的压力涂抹于义眶蜡型表面，确保将石膏压入蜡型表面的皮纹、毛孔内。特别是重睑、眼睑与人工眼球间的间隙内。就位上半型盒，在振荡器振荡下注满石膏，盖严型盒盖，石膏初步结固后，流水清洗干净型盒表面的石膏，此为义鼻蜡型装盒的第二瓣。义鼻蜡型装盒结束（见图6）。

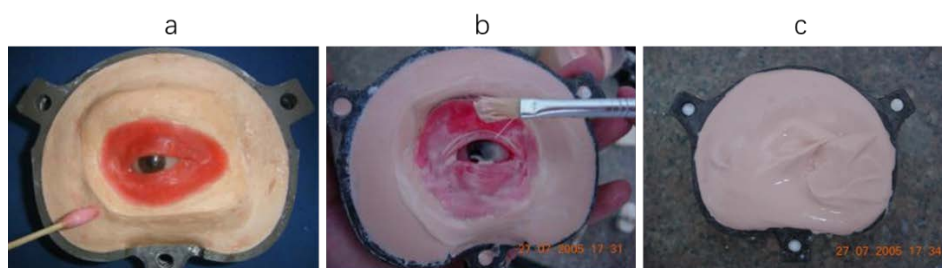


图6 a, 仅在第一瓣石膏表面涂抹一层分离剂, 以使上下两瓣型盒易于分开; b, 在装上半型盒前, 先以石膏充填义鼻蜡型表面的毛孔皮纹; c: 就位上半型盒, 并灌满石膏。

装盒石膏完全结固后, 置于流水烫蜡箱 (或在开水锅内) 5-8min左右, 义眶蜡型软化后即可取出, 打开型盒, 去掉蜡型。打开的型盒再次置于烫蜡箱内, 热流水充分冲洗余留的蜡, 并以高压气枪将石膏表面的蜡及分离剂充分清理干净。以无水酒精对石膏型腔组织面充分脱脂, 并待无水酒精充分挥发、石膏冷却后进行下一步充胶操作。此时, 人工眼球通过自凝树脂棒被完全固定在型盒内的石膏中, 确保人工眼球在义眶中的位置不会发生变化 (见图7)。




图7 烫蜡、冲蜡完成的型盒, 人工眼球通过自凝树脂棒仍保持在原位。

8.4 硅橡胶配色、充胶及固化

由于硅橡胶的流动性有限, 其不易充满人工眼球下方与石膏间狭窄的间隙。所以, 需要以细长探针将硅橡胶充填进该间隙内 (见图8)。



图8 硅橡胶配色及义眶充胶, 以细长探针沿人工眼球与石膏间的间隙将硅橡胶充填进该间隙。

硅橡胶固化后, 打开型盒。注意避免将位于人工眼球下方较薄的硅橡胶撕裂及将人工眼球从石膏中取出。修剪打磨硅橡胶义眶。待已经制作足够的硅橡胶义眶后, 从型盒内的石膏中取出人工眼球, 并打磨抛光因粘接自凝树脂棒造成的粗糙面。借助硅橡胶的弹性将人工眼球就位位于硅橡胶义眶内, 获得未行外着色的硅橡胶义眶 (见图9)。

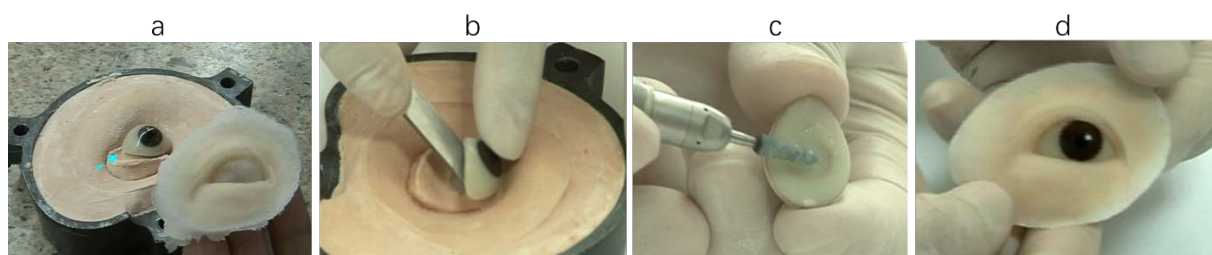

图9 a: 硅橡胶义眶出盒时, 特别注意不要将位于人工眼球下方较薄的硅橡胶撕裂; b, c: 将人工眼球从型盒石膏内取出, 并打磨抛光粘接自凝树脂棒区域; d, 人工眼球就位于硅橡胶眶腔内。

8.5 眶外着色

健侧纹眼线的女性患者, 在义眶上下睑缘处染以黑色。根据健侧睫毛的长短, 选取适宜长度的人工睫毛, 并将其按健侧睫毛的方向栽于上下睑缘内。女性患者也可选择粘贴人工睫毛。在粘贴范围内, 均匀涂抹一薄层硅橡胶赝复体专用粘接剂, 准确粘贴于缺损区, 完成粘贴式义眶修复(见图10)。

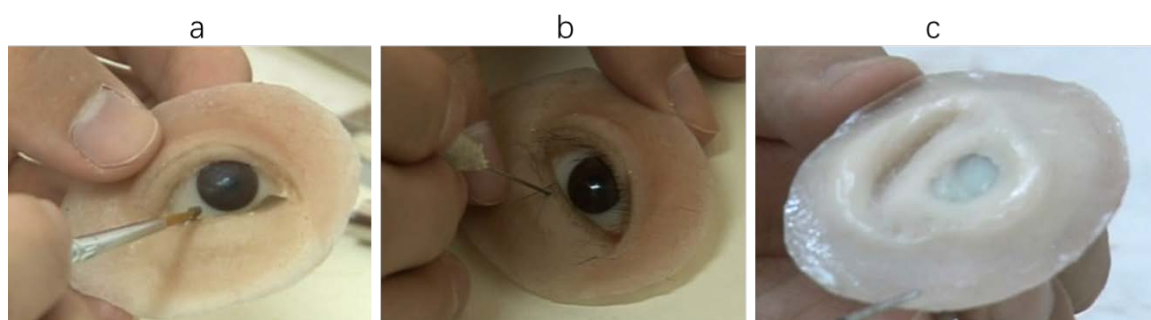


图10 义眶外着色, 睑缘处染以黑色, 以模拟健侧纹过的眼线; b: 上下睑缘处载入人工睫毛; c: 边缘均匀涂抹一层专用粘贴胶

9 种植式义眶

一般于眶上缘、眶外缘下1/2及眶下缘外侧部分植入2 ~ 5枚颅面部种植体(见图11)。如眶周骨, 特别是眶上缘骨壁骨量充足时, 也可植入牙种植体。受眶周骨板的影响, 种植体长轴向心性聚合, 难以取得常规的共同就位道。因此, 常在种植体的顶端设置磁性附着体衔铁, 在眶修复体的相应部位设置闭路磁体, 或在种植体顶端设置铸造杆式支架, 再于杆式支架上设置磁性附着体衔铁, 通过支架改变赝复体的固位方向。通过磁体与衔铁的吸引力使眶赝复体固位。这种设计固位可靠, 摘戴方便, 便于清洁等优点。适用于放疗术后1年以上, 肿瘤无复发迹象, 眶周骨组织健康, 有适宜骨质、骨量的患者。

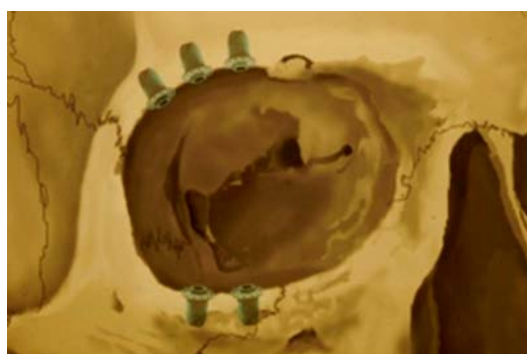

图11 眶周骨植入种植体的示意图。

9.1 种植体的定位及植入

按照上述粘贴式义眶的制作方法原则完成义眶蜡型，根据对眶周骨的影像学检查结果、义眶的外形和义眼的位置，确定种植体类型、数量、植入位点及固位支架的位置，并以透明塑料制作定位导板。种植体的长轴方向均应朝向眶中心，切忌种植体及未来的支架超出眶缘。由于眶膈复体保持在眶腔中，很少受到侧向力的作用，且眶膈复体必须便于摘戴，因而更适于使用磁性附着体。如果缺损区超出眼眶的范围，则可用杆卡式固位体以对抗侧向力。一般情况下，无论是采用杆卡固位体还是采用磁性附着体，均应在种植体上设置连接杆，再在连接杆上设置磁性附着体的衔铁。

常规采用二期手术法植入种植体，一期术后4-6个月，行二期手术。选择适当长度的愈合基台，使基台穿出皮肤1mm，并以中心螺丝固定。修剪皮下组织，减少皮肤组织厚度以减少软组织的移动性，增加皮肤与种植体的附着，建立良好的皮肤-种植体界面（见图12）。

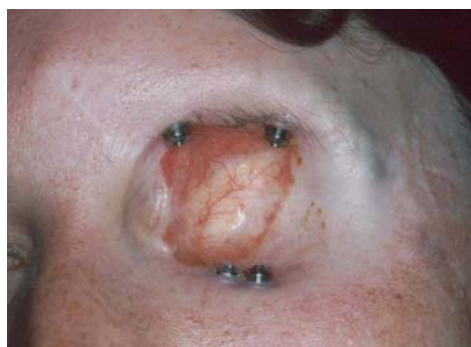

图12 眶上缘、下缘各植入2枚种植体。

9.2 眶缺损区种植体印模制取与工作模型灌注

二期手术后2-3周即可进行印模制取，具体要视种植区如组织愈合情况。选择适宜的取模柱接于种植体顶端。由于种植体均朝向眶中心，所以，制取印模前，应检查取模柱间有无相互阻挡，及取模柱固定螺丝能否松开，以保证能够顺利取下印模。以湿棉球或混合医用凡士林的纱布块堵塞过深的、不需要的倒凹。纱布应离开种植体一定距离，以确保制取清晰的种植体印模。以硅橡胶印模材料或藻酸盐印模材料常规制取缺损区印模。将种植体替代体复位于印模中，灌注超硬石模工作型（见图13）。

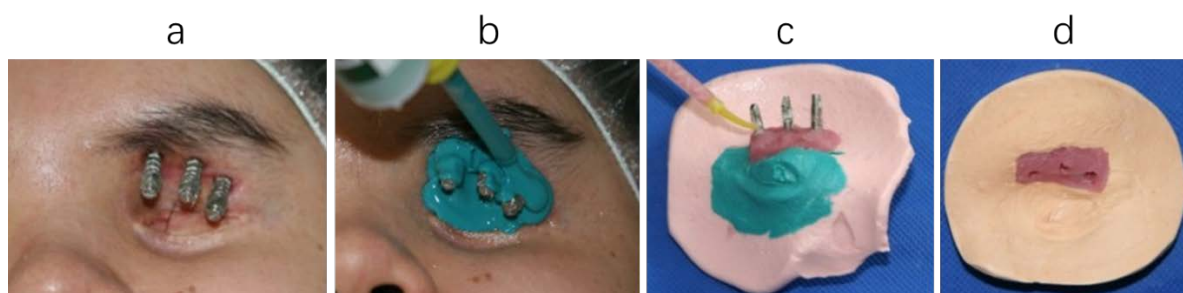


图13 a, b, c, d: 种植式义眶缺损区种植体印模制取。

9.3 义眶蜡型制作及试戴

由于种植手术对眶腔、眶周组织造成不同程度的形态改变。因此，需要对用以定位种植体的义眶蜡型进行必要的修整，以使蜡型满足形态改变后的眶缺损区。并为患者试戴，根据医师的观察、患者及家属的意见进行必要的椅旁修整。

9.4 义眶固位支架制作

将桥架接圈固定于种植体顶端，以蜡条连接包裹各种种植体接圈。按照种植术前的设计，制作连接支架，并将磁性固位体衔铁固定于支架适宜的位置上。支架应宽3mm，厚2mm，并距皮肤约1.5~2mm，有足够的强度和清洁间隙。支架上通常设置2-3个衔铁，位置尽可能分散，避免呈线形分布，最好是三角形分布（见图14）。

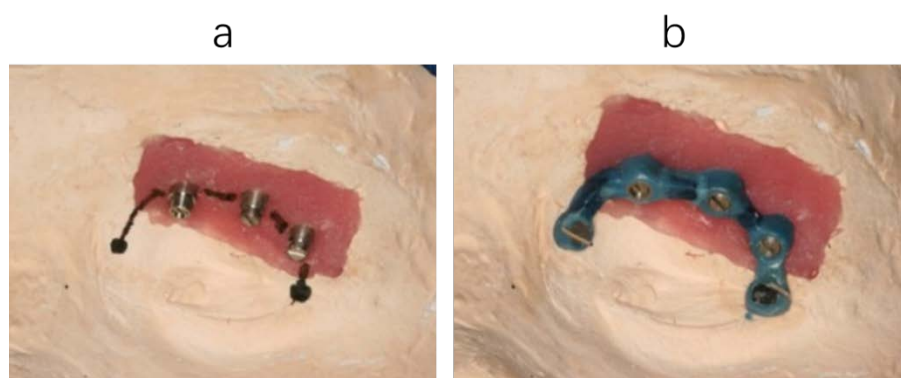

图14 a：就位并以中心螺丝固定桥架接圈；b：连接杆蜡型，桥架接圈包裹在蜡型中。

尝试将完成的义眶蜡型就位于工作模型上，观察义眶蜡型与连接杆蜡型间是否存在阻挡。并需要考虑是否有足够的空间容纳用以固位磁体的树脂基板。如预期将树脂基板包裹在义眶中，则需观察义眶蜡型的厚度能否容纳下树脂基板，并保证树脂基板外面有足够的硅橡胶厚度。如义眶蜡型厚度不足以容纳树脂基板，则考虑改变连接杆的设计，将衔铁与磁体设计在与义眼相对应的位置，最终磁体固定义眼球背面（见图15）。常规包埋铸造，打磨抛光后，为患者试戴。如不能被动就位，则行切开后激光焊接。

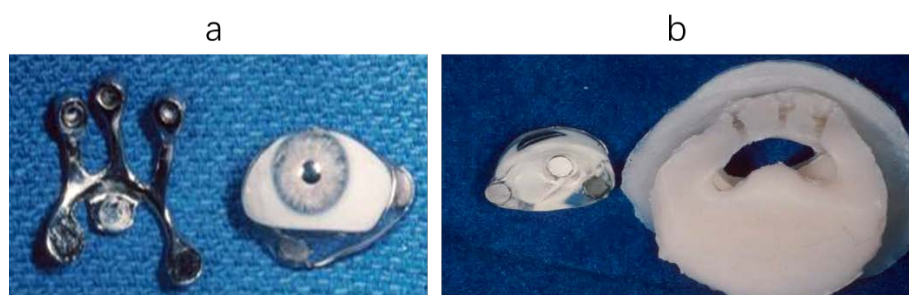

图15 a, b：磁体固定在义眼球背面

9.5 树脂基板制作

将支架用螺丝钉固定于工作模型缺损区的种植体顶端，以蜡将磁体替代体固定在支架的衔铁上。在预期的树脂基板范围内，衬垫1.5-2mm厚的基板蜡。就位义眶蜡型，观察其与基板蜡之间是否存在阻挡，并检查义眶蜡型是否有足够的厚度再容纳基板蜡以上2-3mm厚的树脂基板。如义眶蜡型具有足够的厚度，则在基板蜡上铺以自凝树脂，树脂需包裹磁体替代体，并保证2-3mm的厚度（见图16）。如欲制作多个义眶，此时需制作相应的树脂基板数量。树脂完全结固后取下，磨去较锐的边缘部分，为增大其与硅橡胶的接触面积，可在树脂基板上钻孔。

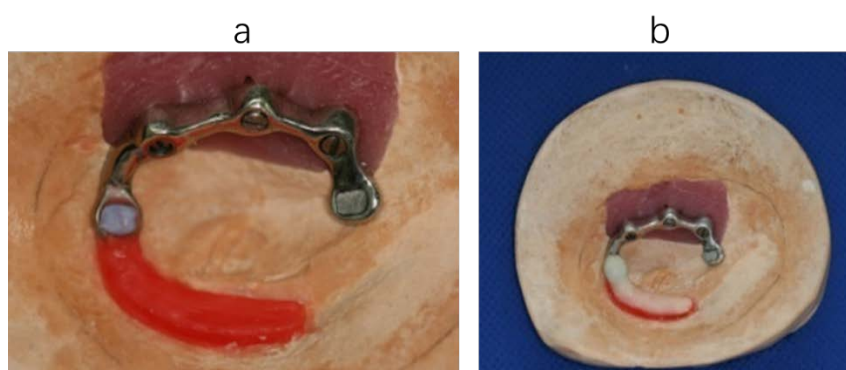


图16 a: 磁体替代体(蓝色石膏替代体)就位并以蜡固定在衔铁上。预期的树脂基板范围铺以 1.5-2mm 厚的基板蜡; b: 包裹磁体替代体的树脂基板, 厚度约 2-3mm。树脂基板与制作在工作模型上的“v”槽接触。带后期烫盒冲蜡后, 能借助磁体替代体与“v”形槽准确就位树脂基板。

根据种植体的不同位置、方向, 树脂基板可有不同的设计(见图17)。

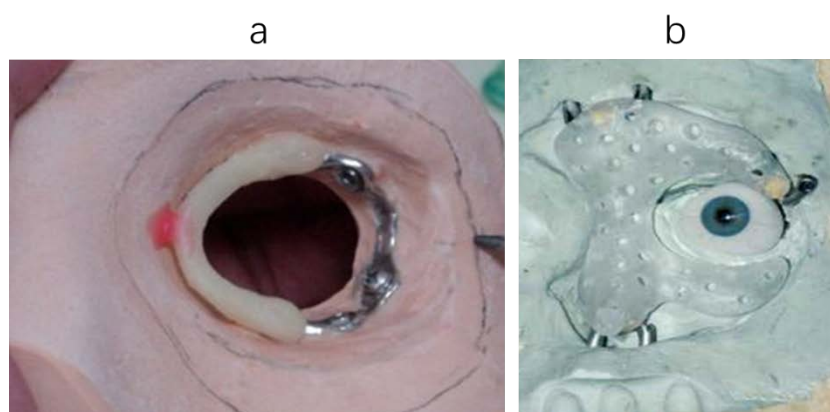


图17 a, b: 不同的树脂基板设计。如 b 所示, 根据固位需求, 可设置多个磁体。

9.6 义眶制作

义眶蜡型就位于工作模型, 画出其边缘线, 修去义眶边缘覆盖区域的石膏约0.1-0.2mm, 以便增加义眶与皮肤组织的密合性, 并磨透石膏工作模型。按粘贴式义眶制作方法, 将带有固位基板的义眶蜡型烫实封闭于模型上, 修整边缘及表面毛孔皮纹。并在义眼球背面粘接用于固定义眼球位置的自凝树脂柱。按上述方法装盒、冲蜡、硅橡胶配色、树脂基板喷砂处理、并涂抹树脂硅橡胶粘接剂和偶联剂、充胶固化。出盒后进行外着色处理(见图18)。如预制作多个义眶, 则暂不取出金属支架, 将复制的树脂基板喷砂、偶联剂粘接剂处理后, 就位在型盒石膏内的金属支架上, 重行充胶固化。

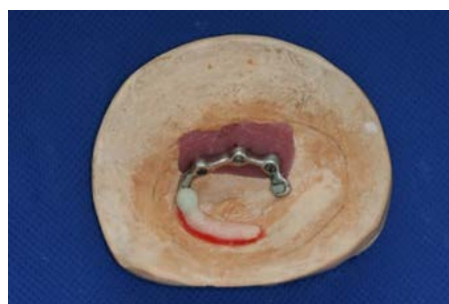

图18 烫盒冲蜡后, 义眼球通过自凝树脂固定在原位。树脂基板通过衔铁与磁体替代体的对位及“v”形槽准确复位。

9.7 试戴义眶

从模型上卸下支架,将其用螺丝固定在种植体顶端。磨除树脂基板内的磁体替代体,稍扩大磁体窝。将磁体吸附在衔铁上,填去相应区域金属支架下方的倒凹。在赝复体基板上的磁体窝中加入少许调拌好的自凝树脂,就位义眶。待自凝树脂结固,闭路磁体便被固定在基板内。取下义眶,修整多余的自凝树脂,并抛光。从型盒内取出义眼球,打磨抛光粘接自凝树脂柱区域后,装入义眶,常规外着色、栽入睫毛。借助磁体与衔铁的吸引力,义眶能够准确而方便的就位(见图19)。

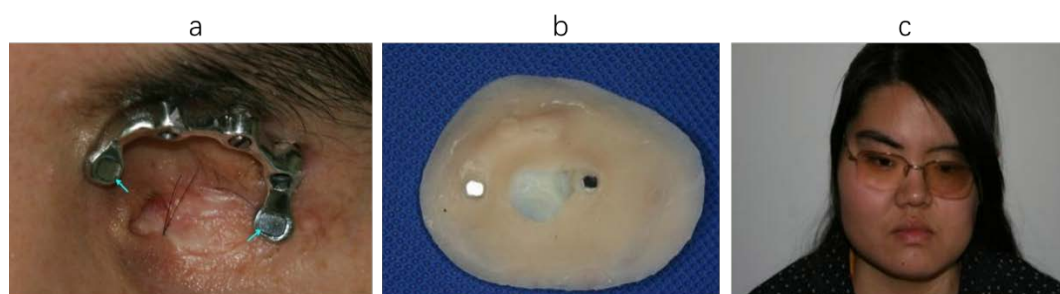


图19 a: 连接杆支架固定于种植体上; b: 义眶内树脂基板中的磁体替代体更换为磁体; c: 义眶借助磁体与衔铁的吸引力,准确就位,患者面容得以良好修复。

种植式义眶修复患者,应特别注意种植体的维护。由于单侧眼球缺失,导致患者的深度感觉较差,往往不能精确定位。不能很好地清洁连接杆下方及种植体周围的角质蛋白等分泌物。这种情况特别容易出现于修复早期。所以,必要时可培训患者家属对种植体的清洁,并进行及时随访,观察种植体的卫生状况。针对年龄较大、行动不便患者,更应加强随访,防止种植体周围炎的发生。

10 眶缺损修复的智能化设计与快速制作

10.1 颜面部软组织三维模型的建立

患者静止坐于3DSS-II光学扫描系统之前,保持头位固定,面部表情自然放松,进行面部扫描过程中患者身体保持静止约2秒钟;获取三维点云数据,并以ASCII格式保存。在Geomagic Studio软件中读取点云数据,根据面部标志点进行配准拼接,将点云数据转换为三角面片,得到患者面部三维模型(见图20)。观察患者在自然放松状态下的面部形态,然后将面部三维数据进行绝对旋转,调整至与自然头位一致,并将眉间点定位为坐标原点。

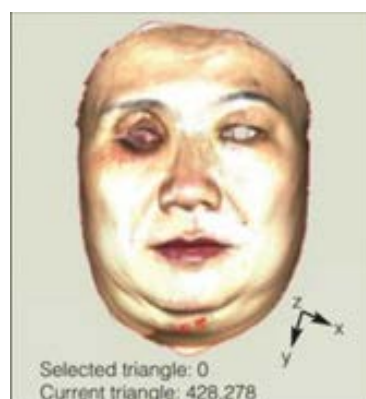


图20 患者面部三维模型

10.2 基于负型的眶赝复体智能化仿真设计

参照患者重睑实际形态,以雕刻刀工具修整重睑外形,复制该数据后,沿YZ坐标轴镜像翻转;选择镜像数据额部区域,与原有面部三维数据额部区域进行全局配准;调节患侧镜像数据位置,使双侧瞳孔、内外眦三维坐标的绝对值基本一致;得到镜像后的面部三维数据。以样条曲线在镜像数据上选择与赝复

体范围一致的修复范围，得到膺复体的外边界，然后将该边界之外的数据删除；修整镜像数据外形，使外形平滑、自然；以雕刻刀工具对患侧眶部镜像区域进行修整，并在眼角处雕刻出皱纹，得到右侧眼眶膺复体数据。选择一个大小形态合适的义眼球，使用3DSS-II光学扫描系统扫描后在Geomagic Studio 12.0软件中得到眼球的三维模型；将眼球模型与镜像过来的眼眶部模型匹配，位置调整合适。将右侧眼眶部结构与义眼球合并，得到三维数据即为最终膺复体模型。并设计出膺复体的负形（见图21）。




图21 眶膺复体负型上半盒（左）眶膺复体负型下半盒（右）

10.3 眶膺复体的快速制作

将设计完成的膺复体负型导入AFS-360快速成型机中加工，经过后处理就得到了上下半盒的树脂实体。然后将义眼球代型沿瞳孔处定位孔装入膺复体上半盒中，稳定就位后，将已经内着色的ZY-1硅橡胶注入负型中，上下半盒定位榫与定位孔相对合成一体，采用Parafilm封口膜封闭负型衔接处升温，固化后取出（见图22），取出义眼球代型，放入选择好的义眼球，经外着色后，眶膺复体制作完成。

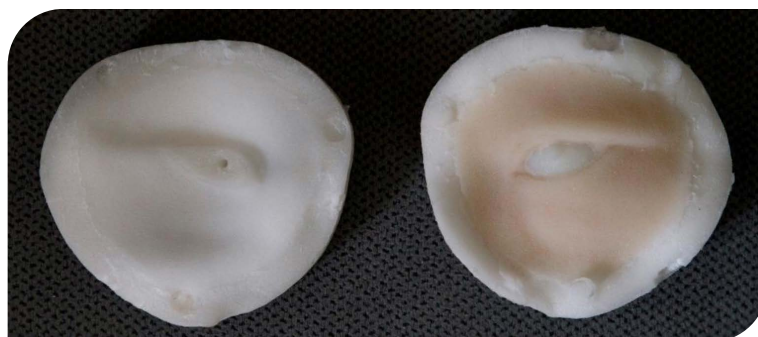

图22 制作完成的眶膺复体

参 考 文 献

- [1] 李春武, 奚寿增. 眼科显微手术学. 上海科学技术文献出版社, 1999.
- [2] 李冬梅. 眼部整形美容手术图谱. 人民卫生出版, 2008.
- [3] Allen L, Webster HE. Modified Impression Method of Artificial Eye Fitting. *Am J Ophthalmol*, 1969, 67(2):189-218.
- [4] Krastinova D, Kelly MB, Mihaylova M. Surgical management of the anophthalmic orbit. Part1: congenital. *Plast Reconstr Surg*, 2001, 108(7): 817-822.
- [5] Custer PL, Kennedy RH, Woog JJ, et al. Orbital implants in enucleation surgery: A report by the American Academy of Ophthalmology. *Ophthalmology*, 2003, 110(4):2054-2057.
- [6] Clauser I, Sarti E, Dallera V, et al. Integrated reconstructive strategies for treating the anophthalmic orbit. *J Cranio-maxillofacial Surg*, 2004, 32(5):279-283.
- [7] Shaikh SR, Patil PG, Puri S.A modified technique for retention of orbital prostheses. *Indian J Dent Res*, 2011, 22(4):863-865.
- [8] Guttal SS, Alva B, Nadiger RK. Use of a stud attachment to retain a silicone orbital prostheses: a clinical report. *J Prosthodont*, 2012, 21(4):317-321.
- [9] Morris CL, Singer M, Fleming JC. Enhanced enlargement of silicone ocular prostheses achieved by silicone gel (MED-361). *Ophthal Plast Reconstr Surg*, 2010, 26(5):379-381.
- [10] Goiato MC, Haddad MF, dos Santos DM, et al. Orbital implants insertion to improve ocular prostheses motility. *J Craniofac Surg*, 2010, (3):870-875.
- [11] Osborn KL, Hettler D. A survey of recommendations on the care of ocular prostheses. *Optometry*, 2010, 81(3):142-145.
- [12] Prithviraj DR, Gupta V, Muley N, et al. Custom ocular prostheses: Comparison of two different techniques. *J Prosthodont Res*, 2012: [Epub ahead of print].
- [13] Veerareddy C, Nair KC, Reddy GR. Simplified technique for orbital prostheses fabrication: a clinical report. *J Prosthodont*, 2012, 21(7):561-568.
- [14] Karakoca S, Aydin C, Yilmaz H, et al. An impression technique for implant-retained orbital prostheses. *J Prosthet Dent*, 2008, 100(1):52-55.
- [15] Cervelli V, Bottini DJ, Arpino A, et al. Orbital reconstruction: bone-anchored implants. *J Craniofac Surg*, 2006, 17(5):848-853.
- [16] Mavrikakis I, Malhotra R, Shelley MJ, et al. Surgical management of the severely contracted socket following reconstruction. *Orbit*, 2006, 25(3):215-219.
- [17] Tang S, Qiu G, Wang P, et al. Management of post-traumatic aniridia with retinal detachment. *Yan Ke Xue Bao*, 2001, 17(1):35-38.
- [18] Karakoca-Nemli S, Aydin C, Yilmaz H, et al. A method for fabricating an implant-retained orbital prostheses using the existing prostheses. *J Prosthodont*, 2011, 20(7):583-586.
- [19] Verigo EN, Tuchin VA, Priakhina IA. Historical aspects of eye prosthetics. *Vestn Oftalmol*, 2012, 128(5):44-47.
- [20] Özcelik TB, Yılmaz B. Two-piece impression procedure for implant-retained orbital prostheses. *Int J Oral Maxillofac Implants*, 2012, 27(5):e93-95.
- [21] Shaikh SR, Patil PG, Puri S. A modified technique for retention of orbital prostheses. *Indian J Dent Res*, 2011, 22(6):863-865.
- [22] Bi X, Zhou H, Lin M, et al. One-stage replacement surgery of orbital implants with noninfectious complications. *J Craniofac Surg*, 2012, 23(2):e146-149.
- [23] Padmanabhan TV, Mohamed K, Parameswari D, et al. Prosthetic rehabilitation of an orbital and facial defect: a clinical report. *J Prosthodont*, 2012, 21(3):200-204.
- [24] Guignier B, Desjardins L, Bourahla K. Fibrovascular tissue of hydroxyapatite ocular implant visualized in SPECT-CT with Tc-99m, biphosphonates. *J Fr Ophthalmol*, 2011, 34(1):70-72.
- [25] Sadiq SA, Mengher LS, Lowry J, et al. Integrated orbital implants-a comparison of hydroxyapatite and porous polyethylene implants. *Orbit*, 2008, 27(1):37-40.
- [26] Liang T, Zhao GQ, Meng XX, et al. Clinical analysis of hydroxyapatite orbital implantation after ocular trauma in 211 cases. *Chin J Traumatol*, 2006, 9(5):282-287.
- [27] Yeatts RP, Grim W, Stanton C, et al. Injectable hydroxyapatite paste as an option for ocular implantation after evisceration. *Ophthalmology*, 2002, 109(11):2123-2128.