

T/CHSA

中华口腔医学会团体标准

T/CHSA XXXX—2024

## 儿童睡眠呼吸障碍口腔矫治专家共识

Guideline of oral appliance therapy of pediatric disordered breathing

（征求意见稿）

（本草案完成时间：2024 年 4 月 29 日）

在提交反馈意见时，请将您知道的相关专利连同支持性文件一并附上。

XXXX – XX – XX 发布

XXXX – XX – XX 实施

中华口腔医学会 发布

目 次

前言 ..... III

引言 ..... IV

1 范围 ..... 1

2 规范性引用文件 ..... 1

3 术语和定义 ..... 1

4 总则 ..... 3

    4.1 本文件终端用户 ..... 3

    4.2 本文件推荐意见影响的目标人群 ..... 3

    4.3 儿童睡眠呼吸障碍口腔矫治的原则 ..... 3

5 技术要素 ..... 4

    5.1 疾病诊断 ..... 4

    5.2 口腔矫治器方案 ..... 4

    5.3 人员要求 ..... 4

6 口腔矫治概述 ..... 4

    6.1 口腔矫治方法 ..... 4

    6.2 口腔矫治目的 ..... 4

    6.3 适应证 ..... 4

    6.4 禁忌证 ..... 5

    6.5 口腔矫治前评估（参见附件 A） ..... 5

    6.6 口腔矫治操作流程 ..... 5

7 上颌扩弓 ..... 5

    7.1 适应证 ..... 6

    7.2 禁忌证 ..... 6

    7.3 主客观疗效 ..... 6

8 下颌前导 ..... 6

    8.1 适应证 ..... 6

    8.2 禁忌证 ..... 6

    8.3 主客观疗效 ..... 6

9 肌功能训练 ..... 6

    9.1 适应证 ..... 6

    9.2 禁忌证 ..... 6

    9.3 主客观疗效 ..... 7

10 上颌前方牵引 ..... 7

    10.1 适应证 ..... 7

    10.2 禁忌证 ..... 7

    10.3 主客观疗效 ..... 7

11 疗效稳定期与远期观测 ..... 7

    11.1 疗效稳定期 ..... 7

    11.2 远期观测 ..... 7

附录 A（资料性） 儿童睡眠呼吸障碍口腔矫治的循证医学证据 ..... 8

参考文献 ..... 21

# 前 言

本文件按照GB/T 1.1—2020《标准化工作导则 第1部分：标准化文件的结构和起草规则》的规定起草。

请注意本文件的某些内容可能涉及专利。本文件的发布机构不承担识别专利的责任。

本文件由中华口腔医学会口腔正畸专业委员会、儿童口腔医学专委会提出。

本文件由中华口腔医学会归口。

本文件起草单位：北京大学口腔医院、四川大学华西口腔医院、上海交通大学医学院附属第九人民医院、内蒙古医科大第四附属医院、武汉大学口腔医院、西安交通大学口腔医院、第四军医大学口腔医院、同济大学附属口腔医院、山东大学口腔医学院、沈阳市口腔医院、复旦大学附属口腔医院、中南大学湘雅口腔医院、河北医科大学口腔医院、空军军医大学第三附属医院、首都医科大学附属北京口腔医院、昆明医科大学附属医院口腔医院、宁夏回族自治区人民医院、首都医科大学宣武医院、贵阳市口腔医院、北京大学人民医院、复旦大学、北京清华长庚医院、北京儿童医院、北京朝阳医院、北京海淀医院、山西医科大学附属第二医院。

本文件主要起草人：**专家组**：高雪梅、秦满（此后音序排列）陈振琦、樊永杰、韩向龙、贺红、侯玉霞、金作林、李巍然、李永明、刘东旭、刘继辉、刘月华、卢燕勤、马文盛、汪俊、王小竞、杨凯、张晓蓉、张佐、赵颖、郑之峻、朱敏、邹静。**顾问组**：陈扬熙、曾祥龙、房兵、葛立宏、韩芳、黄志力、刘雅莉、许志飞、叶京英、张益。**工作组**：弓煦、于敏、马燕燕、章晶晶、张婉欣、白静轩、卢于佳、徐颖、李晓晴、田怡雪、刘杉杉、杨瑞聪、黄丽萍、陈雪慧、普盼君、郝泽良、蒋旻、李海振、卢兰昕、许钰涵、王利郡、李长涛、谢斌涛、侯晓蕾、秦璐、封净、陈荟、张晨、王文芳、陈思悦、顾恺隼、李思彤、韩剑星。

## 引 言

儿童睡眠呼吸障碍多由上气道淋巴组织增生导致，会影响血氧饱和度和睡眠结构，导致全身多脏器损伤。由于儿童生长发育的特殊性，还可能影响大脑皮层和全身体格的发育，其中包括口腔颌面的形态功能发育。口腔睡眠医学是睡眠医学的一个重要分支，特别是涉及睡眠呼吸障碍形态学病因机制分析方面有独到的手段，并能提供口腔矫治器这一保守疗法。对于儿童睡眠呼吸障碍患儿，特别是发生颅面畸形后，口腔矫治器不但可以改善颅面并发症和预后，而且上颌扩弓及下颌前导等经典处置可以改善睡眠呼吸障碍。

目前，口腔睡眠医学从业人员须同时接受口腔医学和睡眠医学的培训，多以继续教育形式吸收睡眠知识及理论，丰富到本身的专业中，得以开展睡眠呼吸障碍疾患的口腔诊疗。而继续教育形式的非系统性、非结构性使得口腔睡眠医学从业人员的睡眠素养参差不齐，缺乏规范的医疗行为指导，不同地区和医院之间的口腔诊疗存在较大的异质性。上述现状，说明睡眠呼吸障碍疾患的口腔矫治技术规范是亟需且重要的，对于提高国内相关医疗的同质化，对于口腔矫治器的广泛推广，对于初学者减少从业风险，对于提升医疗行业内自我规范，均有十分重要的作用和意义。

本文件基于循证证据，针对儿童睡眠呼吸障碍口腔矫治，进行适应证、禁忌证、方法手段及其效应、预后的综合性评估，提出截止于目前证据的专家意见，为国内开展相关睡眠呼吸障碍的口腔矫治人员提供参考，规范不同中心之间的临床操作。

# 儿童睡眠呼吸障碍口腔矫治专家共识

## 1 范围

本文件给出了儿童睡眠呼吸障碍进行口腔矫治的评估要素、适应证、禁忌证、疗效和预后。  
本文件适用于儿童睡眠呼吸障碍进行口腔矫治的指导。  
本文件不适用于合并其他器官、系统损伤的儿童睡眠呼吸障碍。

## 2 规范性引用文件

本文件没有规范性引用文件。

## 3 术语和定义

下列术语和定义适用于本文件。

### 3.1

**儿童睡眠呼吸障碍** pediatric sleep disordered breathing

包括儿童睡眠呼吸暂停、低通气、习惯性鼾症、上气道阻力综合征、呼吸努力相关觉醒、病理性口呼吸。

### 3.2

**儿童睡眠呼吸暂停低通气综合征** pediatric obstructive sleep apnea hypopnea syndrome

儿童伴有日间症状，并且夜间睡眠呼吸障碍事件超过一定标准的一类睡眠呼吸紊乱疾病，通常设定为OAH $I$ >1。

[来源：国家名词委员会，睡眠医学名词，有修改]

### 3.3

**儿童习惯性鼾症** pediatric habitual snoring

儿童睡眠中上呼吸道发出的一种异常呼吸声。与呼吸时上气道周围软组织振动有关。通常发生在吸气相，也可能发生在呼气相。

[来源：国家名词委员会，睡眠医学名词]

### 3.4

**上气道阻力综合征** upper airway resistance syndrome

由上气道阻力增加导致的睡眠呼吸紊乱。睡眠监测无睡眠呼吸事件。白天疲劳、嗜睡及躯体症状较多见。

[来源：国家名词委员会，睡眠医学名词，有修改]

### 3.5

**呼吸努力相关觉醒** respiratory effort-related arousal

呼吸导致呼吸努力增加（食管压测量法）、鼻腔压力或PAP设备气流记录曲线吸气相扁平或呼气末PCO<sub>2</sub>升高（儿童）导致一次睡眠中觉醒。

[来源：国家名词委员会，睡眠医学名词]

### 3.6

**睡眠相关低氧** sleep related hypoxemia

夜间血氧定量显示成人动脉血氧饱和度 $\leq 88\%$ 或儿童动脉血氧饱和度 $\leq 90\%$ 且 $\geq 5$ 分钟，不能诊断为睡眠相关低通气的低氧表现。

[来源：国家名词委员会，睡眠医学名词]

### 3.7

**多导睡眠监测** polysomnography

通过同步监测脑电图、肌电图、眼动电图、口鼻气流、胸腹呼吸运动、血氧饱和度、心电图、鼾声等多项参数，分析睡眠结构及其相关生理、行为变化的检测技术。是诊断睡眠障碍的重要方法。

[来源：国家名词委员会，睡眠医学名词，有修改]

### 3.8

**呼吸暂停低通气指数** apnea hypopnea index, AHI

平均每小时睡眠时间呼吸暂停次数与低通气次数之和。

注：呼吸暂停低通气指数=（呼吸暂停次数+低通气次数）/总睡眠时间（小时），或呼吸暂停低通气指数=呼吸暂停指数+低通气指数。

[来源：国家名词委员会，睡眠医学名词]

### 3.9

**呼吸紊乱指数** respiratory disturbance index, RDI

是指平均每小时睡眠时间内发生的呼吸暂停、低通气和呼吸努力相关微觉醒事件的次数。

[来源：国家名词委员会，睡眠医学名词]

### 3.10

**阻塞性呼吸暂停低通气指数** obstructive apnea hypopnea index, OAH

儿童为平均每小时睡眠时间阻塞型睡眠呼吸暂停、混合型呼吸暂停与阻塞型低通气次数之和。

[来源：国家名词委员会，睡眠医学名词，有修改]

### 3.11

**血氧饱和度下降** oxygen desaturation

氧合血红蛋白与总血红蛋白（去氧血红蛋白与氧合血红蛋白的和）的容积比下降的现象。

[来源：国家名词委员会，睡眠医学名词]

### 3.12

**睡眠期间最低血氧饱和度** minimum oxygen saturation during sleep

动脉血中血红蛋白与氧结合的程度。用氧合血红蛋白占总血红蛋白的百分比或血红蛋白氧含量与血红蛋白氧容量之比表示。睡眠期间或监测期间氧饱和度的最低值则为睡眠期间最低氧饱和度。

[来源：国家名词委员会，睡眠医学名词]

### 3.13

**[血]氧饱和度下降指数** oxygen desaturation index, ODI

简称“氧降指数”。每小时睡眠时间或监测期间氧饱和度下降 $\geq 3\%$ 或 $\geq 4\%$ 的次数。

[来源：国家名词委员会，睡眠医学名词]

### 3.14

**艾普沃斯嗜睡量表** Epworth sleepiness scale, ESS

由澳大利亚艾普沃斯（Epworth）医院的默里·约翰斯（Murry Johns）编制的睡眠量表。于1991年用于临床，用作白天思睡程度自我评估工具。该量表共有8个问题，每个问题按0~3四个等级计分。总分为0~24分。得分越高，思睡程度越严重。艾普沃斯嗜睡量表总分大于10分时通常定义为日间过度思睡（EDS）。

[来源：国家名词委员会，睡眠医学名词]

### 3.15

**体重指数** body mass index

又称“体质[量]指数”。体重千克数除以身高米数平方得出的数值。1835年由凯特尔（Quetelet）提出。用于量化身高和体重之间的关系。是国际上常用的衡量人体胖瘦程度及是否健康的一种量化指标

注：体重指数=体重（公斤）/身高（米）平方。

[来源：国家名词委员会，睡眠医学名词]

### 3.16

**腺样体扁桃体切除术** adenotonsillectomy

切除扁桃体和腺样体，恢复儿童上气道畅通的手术。

[来源：国家名词委员会，睡眠医学名词]

### 3.17

**口腔矫治器** oral appliance

一种非手术治疗阻塞性睡眠呼吸暂停或其他相关睡眠疾病的装置。通过佩戴口腔矫治器，扩大并稳定上气道，改善通气功能，从而治疗睡眠呼吸紊乱。

[来源：国家名词委员会，睡眠医学名词]

### 3.18

#### 上颌扩弓 maxillary expansion

水平向牵张尚未闭合的腭中缝，刺激骨缝内新骨沉积，从而增加上颌牙弓宽度和鼻底宽度的技术。

[来源：国家名词委员会，睡眠医学名词]

### 3.19

#### 快速上颌扩弓 rapid maxillary expansion

对于生长发育期儿童，在数天至2周的时间内，加力扩宽腭中缝的扩弓方式。通常使用螺旋扩弓器，每天使螺距增加0.5mm。乳牙列或替牙列期儿童，扩弓速度可适当减缓。

[来源：国家名词委员会，睡眠医学名词，有修改]

### 3.20

#### 下颌前导 mandibular advancement

此类口腔矫治器将下颌支撑在向前向下的位置，同时颏舌肌收缩带动舌体前移，使狭窄的咽气道增大，增加上气道的稳定性，从而使睡眠呼吸紊乱得到缓解。在生长发育期对患儿下颌实施前导，达到促进下颌发育的目的，对儿童的呼吸有改善作用。

[来源：国家名词委员会，睡眠医学名词，有修改]

### 3.21

#### 上颌前方牵引 maxillary protraction

在生长发育期对患儿上颌实施的矫形力前方牵引操作。达到促进上颌发育的目的，对上颌骨发育不足、唇腭裂等儿童的呼吸有改善作用。

[来源：国家名词委员会，睡眠医学名词，有修改]

### 3.22

#### 肌功能训练 muscle function training

以改善咽扩张肌的神经力学性能，纠正舌、唇等不良位置、形态和功能为目的的治疗方法。是口面部肌功能治疗和口面肌学中的组成部分。

[来源：国家名词委员会，睡眠医学名词，有修改]

### 3.23

#### 多学科综合治疗组 multidisciplinary team, MDT

一种汇集多个学科的专业知识和技能的医疗模式，不同学科共同诊断和治疗复杂的疾病。

## 4 总则

### 4.1 本文件终端用户

本指南针对从事儿童口腔睡眠医学诊疗的口腔医师，在开展儿童阻塞性睡眠呼吸障碍疾病的口腔干预时参考本指南意见。

### 4.2 本文件推荐意见影响的目标人群

- a) 本指南影响目标人群为：18岁以下儿童患有轻、中度阻塞性睡眠呼吸暂停低通气综合征，上气道阻力综合征，习惯性鼾症，呼吸努力相关觉醒，病理性口呼吸。
- b) 本指南不适用于中枢性睡眠呼吸暂停、肥胖低通气、先天畸形、继发于其他神经系统疾病和代谢疾病的患儿。

### 4.3 儿童睡眠呼吸障碍口腔矫治的原则

- a) 科学性  
儿童睡眠呼吸障碍在口腔矫治时，需要的理论包括口腔正畸学知识、睡眠医学知识和生长发育知识。
- b) 安全性  
示例1：上颌扩弓应判断腭中缝的骨改建能力。



示例2：下颌前导应考虑下颌的生长发育潜力，避免前牙反𪙇产生。

示例3：下颌前导应考虑下颌平面角，评估对高角骨面型的不良影响。

c) 全面性

对睡眠呼吸障碍儿童应首诊负责，关注全身的症状表现，宜多学科联合诊疗。

d) 符合生长发育

对生长发育的评估包括：治疗疗效得到生长发育潜力保证，治疗时机为适宜生长发育期，治疗目标包含生长发育结果。

e) 舒适性

儿童睡眠呼吸障碍的口腔矫治，在保证疗效的基础上，应评估儿童的配合能力。

## 5 技术要素

### 5.1 疾病诊断

儿童睡眠呼吸障碍应分别符合《美国睡眠医学会睡眠及其相关事件判读手册：规则、术语和技术规范》中的条款。

### 5.2 口腔矫治器方案

治疗儿童睡眠呼吸障碍的口腔矫治器，宜采用经历长期口腔正畸检验的疗效肯定的装置，可根据患儿具体情况进行个性化调整。

### 5.3 人员要求

儿童睡眠呼吸障碍应体现多学科团队诊疗，患儿应得到睡眠医学医生及相关专业医生的联合看护。

例：OSA儿童的治疗团队可包括睡眠医学医生、耳鼻喉科医生、口腔正畸科医生和儿童口腔科医生。

## 6 口腔矫治概述

### 6.1 口腔矫治方法

现有主流口腔矫治方法包括：

- a) 上颌扩弓；
- b) 下颌前导；
- c) 上颌前方牵引；
- d) 肌功能训练。

### 6.2 口腔矫治目的

- a) 减少睡眠呼吸障碍事件；
- b) 改善睡眠呼吸障碍对牙颌面的畸形效应；
- c) 尽量缓解睡眠呼吸障碍对于全身其他器官/系统的影响；
- d) 辅助其他疗法。

### 6.3 适应证

- a) 符合诊断要求的儿童睡眠呼吸障碍；

注1：儿童阻塞性睡眠呼吸暂停低通气综合征需满足 $OAHI > 1$ 。

注2：不同口腔矫治方法对于睡眠呼吸暂停的轻中重程度有不同要求。

- b) 符合口腔矫治方法的解剖条件；

例1：过于肥胖的患儿矫治疗效降低。

例2：上颌扩弓宜存在后牙反𪙇或浅覆盖。

例3：下颌前导宜存在前牙深覆𪙇。

- 例4：上颌前方牵引应存在上颌发育不足。
- c) 符合口腔矫治的生长发育阶段；
- 例1：上颌扩弓应在腭中缝闭合之前进行。
- 例2：下颌前导宜在下颌快速发育时期进行。
- d) 符合多学科联合治疗中的口腔矫治能力；
- 注：全身并发症严重的患儿应考虑对因治疗，口腔矫治可作为辅助疗法。
- e) 符合儿童心理接受和配合能力。

6.4 禁忌证

- 口腔矫治在符合前述矫治原则条件下，无绝对禁忌证。
- 注1：不同的口腔矫治方法，宜分别评估适宜解剖条件。
- 注2：不同的口腔矫治方法，宜分别评估生长发育条件。
- 注3：不同的治疗目的，宜针对性评估具体口腔矫治方法的可行性和有效性。

6.5 口腔矫治前评估（详见附件 A）

- a) 睡眠呼吸障碍严重程度应与口腔矫治疗效匹配，；
- b) 睡眠呼吸障碍儿童的肥胖程度不宜超过肥胖的界值；
- c) 腺样体/扁桃体的大小不应过大，宜较小的腺样体扁桃体或腺扁手术术后；
- d) 睡眠呼吸障碍儿童的牙颌面形态及咬合关系与口腔矫治方案匹配；
- e) 睡眠呼吸障碍儿童颞下颌关节条件良好，不应有疼痛和张口受限；
- f) 睡眠呼吸障碍儿童的体格发育迟滞、主要脏器的损伤不宜过重；
- g) 睡眠呼吸障碍儿童的认知、情绪、行为障碍和日间嗜睡情况不宜过重。
- h) 患有广泛龋的儿童建议首先治疗活动性龋后再行口腔矫治。

6.6 口腔矫治操作流程

见图1。

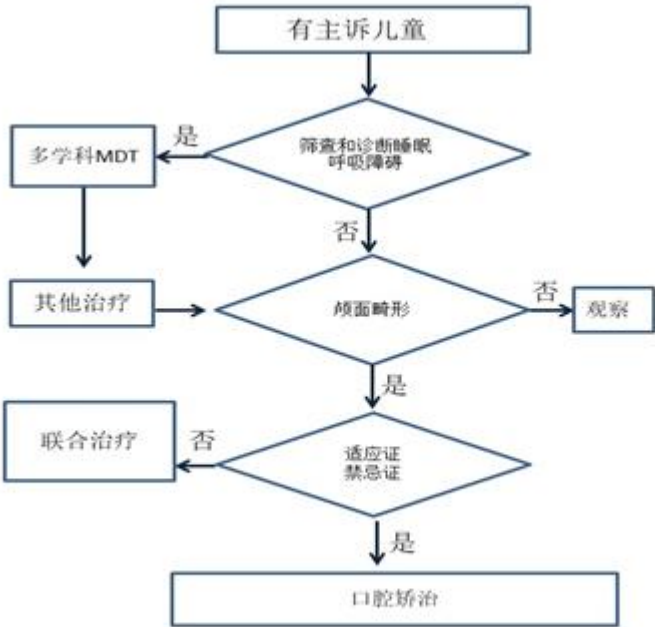


图1 口腔矫治儿童睡眠呼吸障碍流程图

7 上颌扩弓

## 7.1 适应证

- a) 确诊为轻中度 OSA 伴随上颌狭窄、后牙反𪙇或气道阻塞、低氧血症的儿童；
- b) 上颌扩弓宜与腺扁手术或下颌前导联合治疗；
- c) 上颌扩弓宜作为小扁桃体（肿大 I 度：即扁桃体超过了舌腭弓，但未超过咽腭弓）OSA 患儿的主要治疗选择，或被视为腺扁扁桃体切除术失败同时存在上颌高拱和/或狭窄的 OSA 患儿的次要干预措施。

## 7.2 禁忌证

儿童无绝对禁忌证。

注1：生长发育接近成人，腭中缝骨性闭合，不应开展上颌扩弓。

注2：后牙深覆盖儿童不宜上颌扩弓。

## 7.3 主客观疗效

- a) 单独采用上颌扩弓，AHI 可有所改善；RME 与腺扁扁桃体切除术或 MAA 联合治疗对 AHI 改善提升；
- b) 上颌扩弓可改善血氧；
- c) 上颌扩弓矫治器可作为夜间遗尿的替代疗法，无论是否存在上颌骨狭窄；
- d) 儿童 OSA 经上颌扩弓治疗 SNA、SNB 有所改善。

# 8 下颌前导

## 8.1 适应证

- a) 足够的下颌前伸量；
- b) 能自行摘戴；
- c) 颈围较小；
- d) 生长发育高峰期或高峰期前；
- e) 仰卧位相关的 OSA；
- f) 存在如安氏 II 类错𪙇畸形、上牙弓狭窄、下颌后缩等颅面畸形。

## 8.2 禁忌证

- a) 严重的颞下颌紊乱病；
- b) 缺乏足够的牙齿支撑；
- c) 存在影响颅颌面生长的全身性疾病；
- d) 神经肌肉疾病。

## 8.3 主客观疗效

- a) 下颌前导可以有效降低 AHI/ODI；
- b) 下颌前导可以改善上气道形态；
- c) 下颌前导可以改善颅面骨型；
- d) 下颌前导治疗后 ANB 有所改善。

# 9 肌功能训练

## 9.1 适应证

- a) 经临床评估去除气道阻塞解剖因素后有习惯性口呼吸或其他残存 OSA 症状；
- b) 作为其他 OSA 治疗的辅助手段；
- c) 存在不良舌习惯，如舌低位、吐舌习惯。

## 9.2 禁忌证

- a) 解剖性气道阻塞因素未解除，影响鼻呼吸及睡眠质量，需用口呼吸代偿，如：难治性鼻炎、中重度腺样体和（或）扁桃体肿大、下鼻甲肥大等；
- b) 严重颌面畸形，癫痫、神经肌肉疾患、未控制的呼吸道及心肺疾病、严重智力障碍及精神疾患；
- c) 患儿或家长不愿意或不能配合按照要求完成肌功能训练。

### 9.3 主客观疗效

- a) 肌功能训练可以改善 AHI/ODI；
- b) 肌功能训练可以改善平均血氧；
- c) 肌功能训练在配合良好的情况下，对 OSA 患儿睡眠情况、气道开放有帮助；
- d) 推荐使用口腔矫治器和口面肌功能训练改善 OSA 儿童的情绪障碍和日间嗜睡症状；
- e) 推荐腺扁切除术后仍存在认知和情绪障碍的 OSA 儿童配合口面肌功能训练。

## 10 上颌前方牵引

### 10.1 适应证

III类错颌畸形患儿用以增加上气道体积。

### 10.2 禁忌证

上颌发育正常或过度者不应采取上颌前方牵引。

### 10.3 主客观疗效

- a) III类错颌畸形患儿上颌前方牵引治疗后，上气道体积增加；
- b) III类错颌畸形患儿上颌前方牵引治疗后，颌面骨型改善。

## 11 疗效稳定期与远期观测

### 11.1 疗效稳定期

- a) 伴有下颌后缩或气道狭窄的儿童 OSA 患儿采用下颌前导治疗，其疗效及副作用随治疗时间延长而增强；
- b) 对伴有上颌牙弓狭窄的儿童 OSA 患儿采用上颌扩弓治疗，远期疗效稳定。

### 11.2 远期观测

- a) 口腔治疗对儿童 OSA 患者睡眠、上气道状况有长期改善；
- b) 对于生长发育迟缓的 OSA 儿童，长期的口腔矫治器治疗后可能出现追赶性生长。

## 附录 A

### (资料性)

#### 儿童睡眠呼吸障碍口腔矫治的循证医学证据

儿童习惯性鼾症、睡眠呼吸暂停低通气综合征(obstructive sleep apnea and hypopnea syndrome, OSAHS)、上气道阻力综合征、病理性口呼吸等睡眠呼吸障碍则多由上气道淋巴组织增生导致,同样会影响血氧饱和度及睡眠结构,导致全身多脏器损伤。由于儿童生长发育的特殊性,还可能影响大脑皮层和全身体格的发育,其中包括口腔颌面的形态功能发育。

口腔睡眠医学是睡眠医学的一个重要分支,特别是涉及睡眠呼吸障碍形态学病因机制分析方面有独到的手段,并能提供口腔矫治器这一保守疗法。对于儿童睡眠呼吸障碍患儿,特别是发生颌面畸形后,口腔矫治器不但可以改善颌面并发症和预后,而且上颌扩弓及下颌前导等经典处置可以改善睡眠呼吸障碍。目前,口腔睡眠医学从业人员须同时接受口腔医学和睡眠医学的培训,多以继续教育形式吸收睡眠知识及理论,结合本专业技能,得以开展睡眠呼吸障碍疾患的口腔诊疗。而继续教育形式的非系统性、非结构性使得口腔睡眠医学从业人员的睡眠素养参差不齐,缺乏规范的医疗行为指导,不同地区和医院之间的口腔诊疗存在较大的异质性。上述现状,说明睡眠呼吸障碍疾患的口腔矫治技术规范是亟需且重要的,对于提高国内相关医疗的同质化,对于口腔矫治器的广泛推广,对于初学者减少从业风险,对于提升医疗行业内自我规范,均有十分重要的作用和意义。

目前国内外关于儿童睡眠呼吸障碍的指南甚为缺乏,美国儿科学会关于儿童OSA的诊治指南(2012),文献已超过12年期需要更新<sup>[1-4]</sup>。我国关于儿童OSA的综合性指南(2020),水平很高,但是主要为呼吸内科的内容<sup>[5]</sup>。有2篇国外关于儿童腺样体扁桃体肥大的手术疗法的指南,说明儿童与成人一样,需要不同疗法和不同地域的规范指导性文件。关于口腔矫治的指南仅有口腔矫治成人睡眠呼吸障碍方面的指南为美国睡眠医学会2015年发表,距今已超过7年。综上,实有必要撰写口腔矫治儿童睡眠呼吸障碍的指南,为口腔睡眠医学的发展起到规范和推动作用。

(此前三段如果在团体标准网上发布,则可删除;如果以指南形式发表则保留)

#### 指南的使用人群

本指南针对从事口腔睡眠医学诊疗的口腔医师,在开展儿童阻塞性睡眠呼吸障碍疾病的口腔干预时参考本指南意见。

#### 指南的目标人群

按照儿童睡眠呼吸障碍诊断标准和国际指南惯例,本指南影响目标人群为:18岁以下儿童患有轻、中度阻塞性睡眠呼吸暂停低通气综合征,上气道阻力综合征,习惯性鼾症,呼吸努力相关觉醒,病理性口呼吸。接近18岁的患者可同时参照部分成人诊疗指南条款。

本指南不适用于中枢性睡眠呼吸暂停、肥胖低通气、先天畸形、继发于其他神经系统疾病和代谢疾病的患儿。

#### 指南的问题征集、检索策略和系统评估

本指南的编制参考2017年美国医学科学院(Institution of Medicine, IOM)最新指南定义和2015年《世界卫生组织指南制订手册》的制订流程及相关方法学标准。本指南2022年在国际实践指南注册平台完成注册,提交计划书。2022年在中华口腔医学会获得立项。按照计划书,成立指南指导委员会、专家组、工作组和秘书处。专家来自于口腔正畸专委会及儿童口腔医学专委会,主导指南问题凝聚、推荐意见强度和最终指南批准。全体专家均签署了利益冲突声明,否认可能涉及的利益关联。工作组分为7个组,来自全国有关专家及其团队,负责相关国内外标准、指南、规范、Meta及系统性综述、综述的汇总整理,并对尚无循证证据的问题开展Meta或系统性综述,以确定主题词在主要数据平台上检索相关RCT研究、病例对照研究、单臂研究的证据,同一主题至少2名评价员,不同意见在5次工作会上集体讨论。指南的外审由外部顾问-指导委员会评审,包含儿科、呼吸科、耳鼻喉科、颌面外科及睡眠基础学科的专家。指南主持专家已按照中华口腔医学会要求完成团体标准制定培训。

本指南2022年通过问卷星和访谈形式向全国有关专家征集所关心的儿童睡眠呼吸障碍相关临床问题，经专家组线上会议研讨，最终投票产生6个方向的临床问题（拆分为12个具体临床问题）。工作组对已有系统评价的临床问题进行检索并评价相关性；同时根据PICO确定检索策略，制订新系统评价。针对各结局，由专家组通过线上会议对证据体研判并通过问卷星投票做出推荐意见，未到会专家以文字表达意见。从证据到推荐意见应用GRADE框架，证据质量分为高、中、低、极低，推荐强度分为强、弱（表A.1）。基于汇总后的专家意见进行讨论稿修改，就个别意见进行一对一沟通。讨论稿同时得到循证医学、呼吸科、儿科、耳鼻咽喉科、睡眠生理学科的专家指导。

表A.1 GRADE 证据质量与推荐强度分级说明表

证据质量分级	具体描述
高（A）	非常有把握观察值接近真实值
中（B）	对观察值有中等把握：观察值有可能接近真实值，但也有可能差别很大
低（C）	对观察值的把握有限：观察值可能与真实值有很大差别
极低（D）	对观察值几乎没有把握：观察值与真实值可能有极大差别
推荐强度分级	
强（1）	明确显示干预措施利大于弊或弊大于利
弱（2）	利弊不确定或无论质量高低的证据均显示利弊相当

临床问题

一、临床问题一：儿童OSA口腔矫治前需要考虑的前置条件

（一）推荐意见：

在将进行口腔矫治器治疗的儿童OSA中，治疗前推荐对BMI进行评估（1B），对AHI/RDI/ODI进行评估（1B），对TMJ进行评估（1B），对颌面形态/咬合/上气道进行评估（1A），对腺样体/扁桃体进行评估（1B），对体格发育/认知/情绪进行评估（1B），对患儿的认知、情绪和行为障碍、日间嗜睡状况进行评估（1B）。

（二）推荐证据：

1. BMI

1篇2012年的前瞻性研究<sup>[6]</sup>指出相对于体重正常儿童而言，肥胖儿童有着显著更高的AHI、阻塞性呼吸暂停指数和更低的最低血氧。2019年的1篇横断面研究<sup>[7]</sup>指出肥胖儿童OSA的相对危险度为4.9。在logistic回归中，控制了年龄、性别、扁桃体肥大和哮喘因素后，BMI SDS每增加1个单位，患OSA的几率增加1.92。

2013年的1篇综述报告<sup>[8]</sup>指出颈围较小的OSA患者使用下颌前导矫治器时往往能取得更好的疗效。

专家意见，有必要关注睡眠呼吸障碍患儿治疗时的体重，应联合减重措施使用。

2. AHI/RDI/ODI

文献中报道的口腔矫治器治疗儿童OSA的研究中AHI基线相对较低。上颌扩弓方向的研究纳入了1篇RCT<sup>[10]</sup>研究，1篇NRCT<sup>[14]</sup>，2篇Meta分析<sup>[15, 16]</sup>，均报道上颌扩弓对于AHI的降低有统计学意义。以上研究中报道的治疗前AHI的基线水平最大为17.4±21.0次/h，大部分研究报道的基线水平<20次/h。其中2017年的Meta分析<sup>[16]</sup>纳入了5篇NRCT，年龄范围大部为6~9岁，Meta分析显示AHI降低3.24（0.34，6.15）次/h。2019年的另一项Meta<sup>[15]</sup>纳入10项研究，大部分年龄范围为6~8岁。Meta分析结果为AHI降低5.79（9.06，2.5）次/h，平均氧饱和度增加2.54%。2018年的种植钉辅助上颌前牵的队列研究显示，骨性III类合并OSA患儿上颌前牵后，AHI从9.39±6.30降至7.05±5.85次/h，反应较好的人群中甚至可降至4.54次/h，并指出最佳时机为尖牙萌出时<sup>[17]</sup>。

下颌前移型矫治器相关内容纳入2篇RCT研究<sup>[8]</sup>及2篇Meta分析<sup>[18, 19]</sup>，Duan等纳入6项研究，年龄范围为8~15岁，大部分10~12岁，戴用时间多为1~1.5年。AHI基线均<18次/h，Meta分析结果AHI降低4.35（4.04，4.66），最低血氧范围为70~90%左右，最低氧饱和度增加9.17%（12.05%，6.28%）。Ma等纳入7项研究<sup>[18]</sup>，年龄范围为6~13岁，大部分10~12岁，戴用时间为0.5~1年。AHI基线均<18次/h，Meta结果AHI降低1.75（1.44，2.07），并指出在生长发育高峰期结束前效果好，且至少治疗6个月。

口腔矫治器（OA）治疗儿童OSA的研究中AHI基线通常为20以下。但AHI<20是否能作为OA治疗儿童OSA的推荐标准仍待探究。

不同程度AHI的口腔矫治器疗效可能存在差异。2019年1篇Meta分析指出<sup>[15]</sup>，下颌前移型口腔矫治器可使轻度患儿AHI下降约50% (1.72/3.5)，中度患儿AHI下降约57% (4.27/7.5)，重度患儿AHI下降约76% (10.69/14.08)。仍需进一步探索AHI亚组对口腔矫治器疗效的影响。

肌功能训练纳入2项Meta研究<sup>[21, 22]</sup>（其中包括含成人研究的Meta，提取其中儿童研究的数据）以及3项RCT及NRCT研究<sup>[9, 23, 24]</sup>，基线年龄大部分集中在6~10岁，AHI基线值多<10，治疗后相比治疗前AHI可显著下降。

专家意见，有必要关注睡眠呼吸障碍患儿就诊时的AHI（缺如时可以用RDI或ODI代表），对睡眠呼吸障碍患儿的治疗迫切性有重要影响，并可能影响口腔矫治的效果，必要时须考虑多学科联合治疗。AHI>20特别应考虑矫治方法的效度。

### 3. TMJ

2013年和2018年两项针对OSA儿童使用下颌前移型口腔矫治器治疗的单臂研究<sup>[25, 26]</sup>，依据RDC/TMD评估并比较了治疗前后的TMD情况，发现TMJ情况并未出现恶化。

专家意见，目前缺少睡眠医学方面的循证证据，但借鉴口腔正畸方面的经验，应在睡眠呼吸障碍患儿治疗前评价TMJ状况。

### 4. 颅面形态/咬合/上气道

OSA儿童常见颈部后缩、下颌平面陡、垂直生长型、安氏II类错颌和腺样体水平的咽口径狭窄<sup>[32, 33]</sup>。2012年美国儿科学会（AAP）指南<sup>[4]</sup>指出：OSA患儿常见体征有腺样体面容等。

2018年和2022年两篇RCT研究结果提示ANB $\geq 5^\circ$ 的安氏II类OSA儿童患者，在Twin-Block<sup>[13]</sup>和Herbst<sup>[34]</sup>等下颌前导装置矫治后，可显著降低OSA儿童患者的总体AHI和仰卧位AHI，减少打鼾时间，并轻微增加平均和最低血氧饱和度，改善狭窄的咽部气道。2015年1篇队列研究<sup>[35]</sup>结果提示与对照组相比，安氏II类OSA儿童患者在功能矫治后增加口咽部气道矢状尺寸，缓解OSA症状。2014年1篇队列研究<sup>[36]</sup>结果提示与对照组相比，安氏II类OSA儿童患者在Twin-Block前导下颌后，咽部气道尺寸增加，并保持了咽后壁的治疗前厚度。

专家意见，睡眠呼吸障碍患儿常伴有特殊面型、咬合、上气道体征，口腔矫治可以带来相应的颅面形态改善，因此矫治前应关注颅面形态问题所在，以结合矫治方法达到患儿治疗最大效益。

### 5. 腺样体/扁桃体

2020年中国儿童阻塞性睡眠呼吸暂停诊断治疗指南工作组<sup>[5]</sup>指出：在体征方面，应考虑腺样体肥大、扁桃体肥大、腺样体面部和肥胖，并提及扁桃体大小与AHI或ODI之间没有相关性。在学龄前儿童中，腺样体大小与OSA严重程度之间的相关性较弱。

2017年的一项meta分析<sup>[37]</sup>1个RCT、九个病例系列、两份病例报告和五项病例对照研究，n=314）认为不同扁桃体大小的儿童相比，经RME治疗扁桃体小（1级）的儿童AHI降低75%，扁桃体大（2-4级）的儿童AHI减少61%。与扁桃体大的儿童（2-4级）相比，扁桃体小（1级）的儿童AHI降低幅度更大。1篇回顾性研究<sup>[40]</sup>（n=33）显示腺样体大小与呼吸暂停事件数无关，但腺样体体积较大的患者阻塞性呼吸暂停时间更长。

专家意见，虽然扁桃体大小与睡眠呼吸障碍的严重性的关联上存在争议，考虑到腺扁肥大是睡眠呼吸障碍患儿最主要病因，所以矫治前宜关注腺扁大小，尽量结合多学科诊疗，在不伴有或伴有较小腺扁（包括腺扁术后）患儿中开展口腔矫治。

### 6. 体格/认知/情绪/心脑血管器

#### （1）体格评估/身高发育/生长迟缓/追赶性生长：

2018年，法国耳鼻喉科和头颈外科学会（SFORL）<sup>[39]</sup>发布的儿童OSA治疗的随访方案指南中指出，正畸治疗后的短中长期临床随访中需要包括体格检查和可结合问卷的临床访谈。2019年，一篇系统评价指出<sup>[18]</sup>，在使用下颌前移型矫治器进行儿童OSA治疗效果的评价中，除了AHI，还需关注患儿的生长量和生长因子水平。1987年，一项病例报告<sup>[40]</sup>报道了腺扁切除术后，原本瘦小的OSA儿童身高和体重均出现追赶性生长（catch up growth）。2020年，一项Meta分析<sup>[41]</sup>纳入19篇文献，其中7篇研究发现腺扁切除术后短期可出现显著的追赶性生长，12篇研究报道了术后生长参数如胰岛素样生长因子-1（IGF-1）、胰岛素样生长因子结合蛋白-3（IGFBP-3）、生长激素释放肽（ghrelin）的增加，并可能在手术后加速生长，然而关于OSA儿童生长迟缓的高质量研究仍缺乏。口腔矫治器对OSA儿童体格发育影响的研究较少。2018年一项交叉设计的RCT研究<sup>[13]</sup>，对年龄在8-12岁的18名睡眠呼吸障碍儿童进行为期3周的下颌前移型口腔矫治器治疗，与sham组相比，治疗组血清中的胰岛素样生长因子-1（IGF-1）浓度并无显著性差

异。而2015年一篇病例报告<sup>[42]</sup>报道了一名16岁的患有OSA和身材矮小的日本男性，采用下颌前移型口腔矫治器治疗3年后，AHI显著下降，且身高出现追赶性生长。

专家意见，睡眠呼吸障碍带给患儿的体格发育影响，影响治疗的迫切性，需要口腔矫治时予以关注，必要时开展多学科联合诊疗。治疗后可能带来的追赶性生长，也建议口腔矫治时关注。

(2) 认知、情绪和行为障碍

OSA儿童可存在认知功能下降，并表现出情绪和行为问题<sup>[43, 44]</sup>。

2019年，一篇系统评价<sup>[18]</sup>指出，在使用下颌前移型矫治器进行儿童OSA治疗效果的评价中，除了AHI，还需关注患儿认知功能和情绪控制能力。2018年<sup>[13]</sup>和2002年<sup>[11]</sup>，2篇RCT分别采用BESS问卷和改良的Brouillette问卷报道了下颌前移矫治器治疗后患儿的情绪变化，发现与对照组相比，治疗组儿童情绪问题显著改善。2019年1篇非随机对照研究<sup>[45]</sup>采用被动肌功能训练治疗，使用改良的OSA-18问卷，发现治疗组情绪问题显著改善。2015年一篇单臂研究<sup>[46]</sup>发现，上颌扩弓1月后患儿的情绪状况明显改善。而2017年另一篇单臂研究<sup>[47]</sup>采用Brouillette问卷发现，上颌扩弓后患儿的易怒、在校情绪无明显改善。在认知和行为能力方面，2023年一项单臂研究<sup>[48, 49]</sup>使用上颌快速扩弓治疗腺扁切除术后难治性睡眠呼吸障碍患儿，发现残留原发性打鼾和OSA两组生活质量均明显改善，并且OSA组患儿的视觉空间认知功能和“躯体”及“攻击性”领域的行为改善，睡眠中周期性肢体运动（PLMS）指数也显著降低。在行为障碍方面，2015年1篇RCT<sup>[12]</sup>报道了腺扁切除术后存在残余OSA的患儿，口咽肌功能训练组与未治疗组ADHD评估无差异。而2013年1篇非随机对照研究<sup>[50]</sup>发现肌功能训练后治疗组ADHD评估优于对照组。

专家意见，睡眠呼吸障碍患儿可能存在的认知、情绪和行为障碍，影响到治疗的迫切性，需要口腔矫治时予以关注，必要时开展多学科联合诊疗。治疗后认知、情绪和行为障碍的改善情况也需矫治医生关注。

(3) 日间嗜睡

OSA儿童可存在日间过度嗜睡<sup>[51]</sup>。

2002年一项RCT<sup>[6]</sup>发现下颌前移型口腔矫治器可使儿童嗜睡问题得到显著改善。2004年一项非随机对照研究<sup>[52]</sup>采用ESS问卷，发现下颌前移装置能有效改善OSA儿童的嗜睡状况。2017年一项单臂研究发现上颌扩弓后患儿的嗜睡状况改善。

专家意见，睡眠呼吸障碍患儿的嗜睡状况和改善情况需要得到口腔矫治医生的关注，关系到多学科联合治疗的方案。

儿童OSA治疗相关前置条件在文献中出现频次见表A. 2。

表A. 2 儿童 OSA 治疗相关研究中提到的前置条件出现频次表

研究ID (n)	BMI	AHI/RDI/ODI	TMJ	颅面形态/咬合/上气道	腺样体/扁桃体	身高/骨骼发育/生长迟缓/体格评估	日间嗜睡	夜间遗尿	神经认知功能	情绪问题/易怒	行为异常	注意力缺陷/多动障碍	心血管疾病
指南(3)	0		0	1	3	2	1	1	2	0	1	0	2
系统评价(22)	0		0	0	16	14	16	7	14	4	10	8	9
原始研究(15)	26		8	8	5	2	4	0	0	7	0	2	0
小计	26		8	9	24	18	21	8	16	11	11	10	11

二、临床问题二：儿童AHI/RDI/ODI对OSA的各种口腔治疗方法的影响

(一) 推荐意见：

选择相应牙颌面类型的儿童OSA，上颌扩弓、前牵，下颌前移型矫治器，在AHI/RDI/ODI轻、中、重度中均适用（1B），肌功能训练在轻中度患儿中效果较好（1B）。

(二) 推荐证据：

文献中报道的口腔矫治器治疗儿童OSA的研究中AHI基线相对较低。



上颌扩弓方向的研究纳入了1篇RCT<sup>[10]</sup>研究，1篇NRCT<sup>[14]</sup>，2篇Meta分析<sup>[15,16]</sup>，均报道上颌扩弓对于AHI的降低有统计学意义。以上研究中报道的治疗前AHI的基线水平最大为（17.4±21.0）次/h，大部分研究报道的基线水平<20次/h。其中2017年的Meta分析<sup>[16]</sup>纳入了5篇NRCT，年龄范围大部为6~9岁，Meta分析显示AHI降低3.24（0.34，6.15）次/h。2019年的另一项Meta<sup>[15]</sup>纳入10项研究，大部分年龄范围为6~8岁。Meta分析结果为AHI降低5.79（9.06，2.5）次/h，平均氧饱和度增加2.54%。

2018年的种植钉辅助上颌前牵的队列研究显示，骨性Ⅲ类合并OSA患儿上颌前牵后，AHI从9.39±6.30降至7.05±5.85次/h，反应较好的人群中甚至可降至4.54次/h，并指出最佳时机为尖牙萌出时<sup>[17]</sup>。

下颌前移型矫治器相关内容纳入2篇RCT研究<sup>[13]</sup>及2篇Meta分析<sup>[18,19]</sup>，Duan等纳入6项研究，年龄范围为8~15岁，大部分10~12岁，戴用时间多为1~1.5年。AHI基线均<18次/h，Meta分析结果AHI降低4.35（4.04，4.66），最低血氧范围为70~90左右，最低氧饱和度增加9.17%（12.05%，6.28%）。Ma等纳入7项研究，年龄范围为6~13岁，大部分10~12岁，戴用时间为0.5~1年。AHI基线均<18次/h，Meta结果AHI降低1.75（1.44，2.07），并指出在生长发育高峰期结束前效果好，且至少治疗6个月。2019年1篇Meta分析指出<sup>[15]</sup>，下颌前移型口腔矫治器可使轻度患儿AHI下降约50%（1.72/3.5），中度患儿AHI下降约57%（4.27/7.5），重度患儿AHI下降约76%（10.69/14.08）。

肌功能训练纳入2项Meta研究<sup>[21,22]</sup>（其中包括含成人研究的Meta，提取其中儿童研究的数据）以及3项RCT及NRCT研究<sup>[9,23,24]</sup>，基线年龄大部分集中在6~10岁，AHI基线值多<10，治疗后相比治疗前AHI可显著下降。

专家意见，不同程度AHI的口腔矫治器疗效可能存在差异。仍需进一步探索AHI亚组对口腔矫治器疗效的影响。目前循证证据和经验表明，上颌扩弓、上颌前牵、下颌前导的矫治方法可对适应证患儿有较好改善，而肌功能训练方法独立使用时只能考虑轻度病症患儿。

三、临床问题三：儿童OSA治疗相关研究中治疗对TMJ的影响

（一）推荐意见

在对OSA儿童行口腔矫治器治疗前，应进行颞下颌关节评估（1C）。颞下颌关节评估主要包括检查是否存在颞下颌关节强直、颞下颌关节区疼痛、颞下颌关节区弹响以及张口受限（1B）。TMJ强直可导致儿童OSA，牵张成骨手术可以带来关节功能与睡眠呼吸功能的双重改善（1B）。

（二）推荐证据

2013年和2018年两项针对OSA儿童使用下颌前移型口腔矫治器治疗的单臂研究<sup>[25,26]</sup>，依据RDC/TMD评估并比较了治疗前后的TMD情况，研究发现治疗前后的症状和体征无变化或未恶化。主要评估内容包括障碍分数、慢性疼痛等级、疼痛强度、是否存在TMJ自发性疼痛、肌肉疾病、关节盘移位、骨关节炎。儿童OSA治疗相关研究中TMJ出现的频次见表3。

表A. 3 儿童 OSA 治疗相关研究中 TMJ 出现的频次表

研究ID	研究对象（n）	治疗方式	治疗前	治疗后
Grossi, M等, 2013	7.14 ± 2.0岁儿童 (n=7)	口腔矫治器	(-)	(-)
Lima-Grossi M等, 2018	8.3±2.3岁儿童 (n=18)	下颌前移型矫治器	(-)	TMD症状和体征未恶化
Goswami D等, 2022	14.25 ± 7.37岁儿童 (n=8)	关节强直松解、下颌牵引成骨	TMJ强直	TMJ功能、睡眠呼吸功能改善
Medra A等, 2016	8-17岁儿童 (n=30)	下颌牵引成骨	TMJ强直	TMJ功能、睡眠呼吸功能改善
王晓霞等, 2007	1.5-14岁儿童 (n=6)	下颌牵引成骨	TMJ强直	TMJ功能、睡眠呼吸功能改善
唐友盛等, 2006	5-13岁儿童 (n=4)	下颌牵引成骨	TMJ强直	TMJ功能、睡眠呼吸功能改善
唐友盛等, 2006	5-13岁儿童 (n=6)	下颌牵引成骨	TMJ强直	TMJ功能、睡眠呼吸功能改善
邱蔚六等, 2003	4-18岁儿童 (n=46)	下颌牵引成骨	TMJ强直	TMJ功能、睡眠呼吸功能改善

2003–2022年六项针对OSA儿童进行牵张成骨外科手术的单臂研究<sup>[27–31]</sup>，评估了治疗前TMJ强直情况，认为存在TMJ强直情况的OSA儿童应进行外科手术治疗，且牵张成骨手术可以带来关节功能与睡眠呼吸功能的双重改善。

专家意见，需关注睡眠呼吸障碍患儿的TMJ条件，口腔矫治目前尚未发现对于OSA患儿TMJ的致病影响，相反，下颌牵张成骨作为一种改善TMJ强直的手段在OSA患儿中得到应用。

#### 四、临床问题四：儿童腺样体/扁桃体要不要先行切除

##### （一）推荐意见

对于不存在腺扁肥大或手术切除后的儿童OSA，口腔矫治较为适宜（1A）。对于I、II级腺扁肥大的OSA儿童也可单独选择上颌扩弓（RME）等口腔正畸治疗（1B）。对于III、IV级腺扁肥大的OSA儿童推荐腺扁切除（AT）联合正畸治疗（1A）。在正畸治疗OSA患儿的前、中及随访中，持续关注腺样体、扁桃体肥大情况（1B）。

##### （二）推荐证据

1篇2016年的系统评价<sup>[37]</sup>（17个研究，n=341）评估了快速扩弓对上颌发育宽度不足OSA患儿治疗的改善情况，研究中发现对于治疗前已经进行腺扁扁桃体切除或小扁桃体的儿童AHI改善程度（73–95%）大于大扁桃体的儿童（61%）。

1篇2008年的RCT（n=32）研究<sup>[53]</sup>指出87.5%的OSA儿童，扁桃体II级（Friedman et al tonsil scale）以上需要同时接受正畸扩弓治疗和扁桃体切除术两种治疗。且治疗顺序对治疗结果的影响无显著差异。

1篇2011年的RCT（n=31）研究<sup>[54]</sup>显示青春前期OSA患儿，对于扁桃体切除手术与正畸快速扩弓治疗的治疗顺序对治疗结果影响的组间对比无显著差异，在接受完第一阶段的治疗后，患儿临床症状与PSG检查均有所改善，但未完全恢复正常，仍需第二阶段的补充治疗。研究强调，需要更多的主观临床量表来确定治疗顺序。

2018年法国耳鼻喉科和头颈外科学会（SFORL）指南<sup>[39]</sup>指出考虑到AT（A级）术后OSAS残留的风险以及与腺样体和扁桃体再生相关的OSAS复发，手术治疗后需要中长期随访。随访必须系统地包括术后2~6个月的临床访谈，可能结合使用问卷和体格检查，然后是术后1年，以便在临床上重新评估睡眠中的阻塞性体征。

专家意见，口腔矫治和腺扁手术目前没有顺序推荐，腺扁大小更为重要。建议在腺扁不大的患儿中实施口腔矫治，过大腺扁建议考虑多学科联合治疗。口腔矫治具有一定疗程，建议在整个周期中均关注腺扁变化。

#### 五、临床问题五：儿童OSA上颌扩弓的适应证及禁忌证指征

##### （一）推荐意见

**适应证：**建议确诊为轻中度OSA伴随上颌狭窄、后牙反合或气道阻塞、低氧血症的儿童使用上颌扩弓治疗（1B）。推荐采用上颌扩弓治疗与腺扁扁桃体切除术或下颌前移型矫治器联合使用治疗OSA患儿（1B）。建议上颌扩弓治疗作为腺样体扁桃体切除术失败同时存在上腭高拱和/或狭窄的OSA患儿的次要干预措施（1D）。未明确指出儿童OSA上颌扩弓禁忌证。

##### （二）推荐证据

2020年中国儿童阻塞性睡眠呼吸暂停诊治指南<sup>[5]</sup>指出：口腔评估后，需要口腔矫治器治疗的OSA儿童应根据牙齿和下颌畸形的类型以及气道阻塞的部位接受上颌扩弓或下颌前导。上颌扩弓治疗轻度至中度OSA是有效的。2018年法国耳鼻喉科和头颈外科学会（SFORL）指南<sup>[39]</sup>提出：上颌扩弓适应于其他治疗无效时的情况。2017年一篇meta分析<sup>[16]</sup>（0个RCT/5个NRCTs，n=137）提到：上颌扩弓用于患有上颌狭窄和后牙反合的儿童。2017年的篇系统评价<sup>[37]</sup>（1个RCT、九个病例系列、两份病例报告和五项病例对照研究，n=314）提出RME已被证明可将AHI降低至少50%，并对上颌狭窄儿童的OSA治疗有效。

2017年的一项meta分析<sup>[37]</sup>（1个RCT、九个病例系列、两份病例报告和五项病例对照研究，n=314）认为RME可被视为小扁桃体（1级）患者的主要干预措施，或被视为腺扁扁桃体切除术失败同时存在上颌高拱和/或狭窄的OSA患者的次要干预措施。不同扁桃体大小的儿童相比，经RME治疗扁桃体小（1级）的儿童AHI降低75%，扁桃体大（2–4级）的儿童AHI减少61%。与扁桃体大的儿童（2–4级）相比，扁桃体小（1级）的儿童AHI降低幅度更大。1篇2011年的RCT<sup>[54]</sup>（n=30）提出对于大多数OSA儿童来说，采用上颌扩弓矫治和腺扁扁桃体切除术两种治疗方法，治疗顺序无影响，其中一种治疗方法对另一种起到补充作用。

专家意见，鉴于现有证据，上颌扩弓除口腔矫治一般注意事项外，还需关注是否存在上腭狭窄/高拱、后牙反𪙇的解剖表现，可望获得更大的扩弓收益。结合下颌前导等其他治疗方法则可能带来更多效益。

## 六、临床问题六：儿童OSA上颌扩弓的近远期主客观疗效

### （一）推荐意见

儿童OSA经上颌扩弓治疗AHI可有所改善（1C）。儿童OSA经上颌扩弓治疗夜间血氧有所改善（1C）。上颌扩弓矫治器可作为夜间遗尿的替代疗法，无论是否存在上颌骨狭窄（2B）。儿童OSA经上颌扩弓治疗SNA、SNB有所改善（1C）。RME与腺扁桃体切除术或MAA联合治疗对AHI有所改善（1B）。

### （二）推荐证据

2021年一篇系统评价<sup>[86]</sup>（n=129, 1篇RCT, 3篇CCT）结果显示：所有研究中RME治疗后夜间尿尿频率都有所下降，1年完全干燥的平均范围为0%~60%。研究表明，RME在不损害咬合的情况下，改善后牙咬合正常的患者的夜间遗尿状况。此外，在使用RME后，尿床改善与鼻腔容量增加之间存在统计学上的显著相关性。

2023年一篇系统评价<sup>[63]</sup>（n=517, 6篇RCT, 5篇回顾性研究, 14篇前瞻性研究）结果显示：RME后即刻随访的AHI值显著降低，但具有相当大的异质性（SMD: -4.70, CI[-7.81, -1.58],  $p < 0.005$ ;  $I^2=83.46\%$ ）；在短期（6个月内）和中期（12个月内）随访中，AHI显著降低（SMD: -2.97, CI[-4.35, -1.59],  $P < 0.001$ ; SMD: -1.08, CI[-1.56, -0.61],  $P < 0.001$ ）；在长期随访（>12个月）中无统计学差异，但具有高度异质性（SMD: -4.04, CI[-10.10, 2.02],  $p=0.192$ ,  $I^2=98.46\%$ ），证据极低。2017年一篇系统评价<sup>[16]</sup>（n=137, 5篇NRCT）结果显示：RME对降低AHI值有显著作用，平均下降3.24（95%CI[0.34, 6.15]），但是存在高度的异质性，包括AHI提升值（ $I^2=98.02\%$ ,  $p < 0.0001$ ）和AHI标准化值（ $I^2=95.53\%$ ,  $p < 0.0001$ ）。2020年一篇系统评价<sup>[87]</sup>（n=123, 2篇RCT, 3篇NRCT）结果显示：RME后AHI显著提升（6.19, 95%CI[5.81, 6.57]），但是具有高度异质性 $I^2=98\%$ （ $p < 0.001$ ）。2016年一篇系统评价<sup>[88]</sup>（n=215, 10篇NRCT）结果显示：RME后AHI改变值平均为-6.86（95%CI[-7.18, -6.65],  $p < 0.0001$ ,  $I^2=98\%$ ），存在高度异质性。2017年一篇系统评价<sup>[37]</sup>（n=314, 1篇RCT, 9篇病例系列报告、2篇病例报告和5篇病例对照研究）结果显示：RME治疗后标准化AHI提升值为-1.54（95%CI[-2.29, -0.78],  $I^2=94\%$ ），标准化SaO<sub>2</sub>提升1.74（95%CI[0.67, 2.82],  $I^2=94\%$ ），RME特别是在短期内（3年随访）改善AHI和最低血氧饱和度。

然而2023年的一项纳入了7篇系统综述/荟萃分析的伞状综述<sup>[56]</sup>认为：由于证据质量低，研究之间异质性高，推测RME对儿童OSA是一种治疗还为时过早。2023年一篇系统评价与网状荟萃分析<sup>[57]</sup>（n=595, 6篇RCT, 5篇NRCT）表明，RME+腺扁桃体切除术（AT）和RME+MAA的联合治疗显示AHI显著下降，分别为-5.13/h（95%CI[-7.50, -2.76],  $p < 0.0001$ ）和-3.79（95%CI[-5.21, -2.37],  $p < 0.0001$ ）。然而，仅RME与AHI显著减少无关（0.02, 95%CI[-1.72, 1.75],  $p=0.985$ ），异质性为 $I^2=32.6\%$ 。研究表明，没有足够的证据表明RME比观察随访益处更大，建议患有OSA的儿科患者在RME治疗前检查腺样体和扁桃体。

2019年一篇系统评价<sup>[55]</sup>（n=1064, 11篇平行RCT, 1篇交叉RCT, 3篇NRCT）结果显示：尽管RME在降低AHI方面效果较差，但它是改善最低SaO<sub>2</sub>的最有效干预措施之一（WMD 0.30; 95%CI[-2.31, 2.90]）。基于低至极低质量的证据，RME明显比类固醇+白三烯受体拮抗剂、类固醇和安慰剂药物更有效地改善最低SaO<sub>2</sub>。因此，RME可能不能治愈儿童OSA，但可能有助于改善呼吸和低氧血症。2023年一篇系统评价<sup>[63]</sup>

（n=517, 6篇RCT, 5篇回顾性研究, 14篇前瞻性研究）结果显示：RME后最低SaO<sub>2</sub>显著增加，具有中等异质性（SMD: 2.03, CI[1.06, 3.00],  $p < 0.001$ ,  $I^2=65.17\%$ ），这一发现的证据质量较低；在短期（6个月内）和中期（12个月内），RME后最低SaO<sub>2</sub>显著增加（SMD: 4.54, CI[2.12, 6.96],  $p < 0.001$ ; SMD: 2.60, CI[0.41, 4.79],  $p < 0.001$ ），分别具有低质量和极低质量的证据。

一篇2018年的RCT研究<sup>[10]</sup>（n=30）探讨了5个月的半快速上颌扩张（SRME）正畸治疗效果与OSA儿童血清和尿液生物标志物和呼吸参数变化幅度之间的关系，结果显示SRME治疗后咽部气道间隙、牙弓和后前牙宽度增加。在5个月时，AHI显著下降。治疗组的血清激肽释放酶（KLK）1水平显著下降，对照组的血清orosomucoid（ORM）2水平显著升高，尿蛋白聚糖水平降低。血清ORM2、perlecan、凝溶胶蛋白和KLK1水平与牙间壁宽度之间以及血清ORM2和KLK1水平与磨牙间宽度之间显著负相关。结论为由于上颌扩张和SRME治疗减少了气道阻塞，尿酸排泄减少。

专家意见，上颌扩弓可给睡眠呼吸障碍患儿带来夜间缺氧和遗尿的改善，同时改善相应颌面形态。建议结合其他疗法使用，多种疗法的联合治疗可更进一步提升整体治疗效果。

## 七、临床问题七：儿童OSA下颌前导的适应证及禁忌证指征

### （一）推荐意见

#### 儿童OSA下颌前导的适应证为：

- 存在如安氏II类错合畸形、上颌基本正常下颌后缩等颅面畸形， $ANB \geq 4^\circ$ （1A）
- 足够的下颌前伸量，能实现自由摘戴（1B）
- 颈围较小，非肥胖（1B）
- 年龄较小，青春发育期前，有生长潜力（1A）
- 存在仰卧位相关的OSA（1C）

#### 儿童OSA下颌前导暂无绝对禁忌证指征，可能排除指标有：

- 严重的颞下颌紊乱病（1B）
- 缺乏足够的牙齿支撑（1B）
- 存在影响颅颌面生长的全身性疾病（1C）
- 神经肌肉疾病（1C）

### （二）推荐证据

2020年中国儿童阻塞性睡眠呼吸暂停诊断与治疗指南<sup>[5]</sup>指出：口腔评估后，需要进行口腔矫治器治疗的OSA儿童，建议根据牙颌畸形的类型和气道阻塞的部位选用上颌扩弓治疗或下颌前导矫治。下颌前导矫治对于轻度至重度OSA患儿均有一定效果，推荐在青春发育期前采取治疗，6个月及以上的长期治疗优于短期治疗。2023年一篇伞状系统评价<sup>[58]</sup>指出，儿童OSA的治疗选择应该要综合考虑年龄、症状严重程度、临床表现、有无合并症及多导睡眠监测结果。下颌前移型矫治器是治疗伴有颅面畸形，如安氏II类错殆畸形、上颌宽度不足、下颌后缩的OSA儿童的可行方法。

2023年一篇法国专家共识<sup>[59]</sup>指出，对于OSA1型（通常为年轻、非肥胖、无相关合并症，表现为腺样体和/或扁桃体肥大引起的鼻部和/或咽喉阻塞）的儿童而言，如果临床检查发现存在口呼吸、牙齿错合畸形、舌体运动障碍、吞咽异常等情况，那么即使在有耳鼻喉科疾病需要手术的情况下，也需要与正畸医生和/或口面部肌功能治疗师（接受过OSA专业培训的人员）进行专门咨询；以及如果初始手术失败和/或口呼吸持续存在，也需要与这些专家进行咨询。

2013年的一篇综述报告<sup>[8]</sup>指出，OSA儿童的下颌矫治器的适应证为：足够健康的牙齿支撑矫治器；没有明显的颞下颌关节紊乱病；有足够的颌骨运动范围以及能实现矫治器自由的放入与取出。同时，当患者年龄较小、颈围较小、仰卧位相关的OSA，并有足够的下颌前伸量时，往往能取得更好的疗效。

2024年的一篇RCT<sup>[60]</sup>研究纳入了骨性II类1分类伴下颌后缩， $SNA \geq 82^\circ$ ， $SNB \leq 78^\circ$ ， $ANB \geq 4^\circ$ ，覆盖 $\geq 6\text{mm}$ ，处于颈椎骨龄2期和3期，且无颅颌面畸形或颞下颌功能紊乱、无可能影响颅颌面生长的全身性问题以及异常口腔习惯的儿童，利用Twin block矫治器进行下颌前导治疗。2023年的一篇RCT<sup>[34]</sup>研究则是纳入了颈椎骨龄3期或4期、骨性II类错合畸形且有足够的下颌前移量，无任何先天性综合征或全身性疾病、口腔卫生状况佳、无第一恒磨牙缺失的OSA儿童（平均年龄 $12.8 \pm 0.66$ 岁），随机分两组用Herbst和AdvanSync™ 2矫治器治疗，结果发现两组鼻咽气道均显著增加（Herbst组平均增加 $2.12\text{mm}$ ，AdvanSync组平均增加 $1.89\text{mm}$ ）。在其余利用下颌前导矫治器治疗的RCT研究中，2018年的一篇RCT<sup>[13]</sup>研究纳入了8~12岁每周打鼾3晚及以上、 $ANB$ 角大于 $0^\circ$ 、无正畸治疗史、无颅面部和遗传综合征及神经肌肉疾病的OSA儿童；2019年一篇RCT<sup>[61]</sup>研究纳入了6~9岁、3~4级扁桃体腺样体肥大、上颌宽度不足、安氏II类错牙合且 $AI > 1$ 次/小时或 $AHI > 2$ 次小时的儿童；2016年的一篇RCT<sup>[62]</sup>纳入了混合牙列期、下颌后缩、有OSA症状的OSA儿童；2002年的一篇RCT<sup>[11]</sup>纳入了4~10岁、有明显颌骨发育异常、无急性上呼吸道感染的OSA儿童。上述RCT研究均可作为儿童OSA下颌前导的适应证及禁忌证指征提供一定的参考方向。

专家意见，下颌前导治疗睡眠呼吸障碍患儿，更适宜在伴有单纯下颌后缩、非肥胖、有生长发育潜力、体位依赖型OSA和能够实现下颌前移装置摘戴的条件下开展；不适宜在严重TMD、基牙不足、影响骨代谢的全身病、神经系统疾病伴随条件下进行。

## 八、临床问题八：儿童OSA下颌前导的近远期主客观疗效

### （一）推荐意见

儿童OSA下颌前导可以有效降低 $AHI/ODI$ （1A），可以改善上气道形态（1A），可以改善颅面骨型、下颌骨位置（1A），儿童OSA经下颌前导治疗 $ANB$ 有所改善（1B）。

## （二）推荐证据

2023年一篇meta分析<sup>[57]</sup>（n=69，3个RCT）结果显示，与未治疗对照组相比，下颌前导组的OSA儿童AHI显著降低[SMD=-2.18，95%CI(-3.48，-0.89)，p=0.001]。同年另一篇meta分析<sup>[63]</sup>（n=68，1个RCT，2个前瞻性病例对照研究）结果显示，与未治疗对照组相比，治疗后6个月内的AHI发生显著变化[SMD=-1.33，95%CI(-2.18，-0.47)，p<0.005]，但存在较大异质性(I<sup>2</sup>=84.18%)；治疗后12个月以后的(n=54，1个RCT，1个前瞻性病例对照研究)AHI变化[SMD=-3.71，95%CI(-5.91，-1.51)，p<0.005]存在中度异质性(I<sup>2</sup>=64.74%)。除此之外，在2019年一篇meta分析<sup>[20]</sup>（n=188，3个RCT，1个交叉随机对照试验，3篇非随机对照试验）中，2个高质量RCTs(n=34)报告与安慰矫治器相比，下颌前移型矫治器(MAAs)治疗后的OSA患儿AHI[SMD=-1.75，95%CI(-2.07，-1.44)，p<0.00001]更低，最低血氧饱和度更高[SMD=3.4，95%CI(0.9，5.9)，p=0.007]；ODI两组无差异。敏感性分析纳入其他低质量研究后发现两个研究结果一致。同时亚组分析表明长期治疗(6个月、10-12个月)会比短期治疗(3周)更有效[I<sup>2</sup>=65.9%，p=0.05]，并且治疗效果根据OSA严重程度不同存在显著差异，轻度患者AHI降低了50%，中度患者降低了57%，重度患者降低了76%。2018年的一篇meta分析<sup>[20]</sup>（n=376，共37个研究）的结果同样显示，下颌前移组(MAS)的OSA儿童AHI[SMD=-39.9，95%CI(-54.46，25.34)，p<0.0001]降低了89.1%（从41.08±35.8次/小时降至4.5±6.0次/小时）。2022年的另一篇meta分析<sup>[19]</sup>（n=170，共6个研究，1个RCT、1个非随机对照试验和4个病例系列）的结果表明用Twin-Block矫治器治疗的OSA组儿童AHI显著降低[SMD=-4.35次/小时，95%CI(-4.04，-4.66)，p<0.001]。不过，2015年的一篇系统评价<sup>[64]</sup>指出，目前有限的证据可能提示下颌前移型矫治器能短期改善AHI，但尚不能得出下颌前移型矫治器治疗儿童OSA有效的结论，仍需进行中长期评估。

2024年的一篇RCT<sup>[60]</sup>结果表明，Twin-block矫治器组治疗的OSA组儿童ODI[中位数-3.55(-5.05，0.50)，p<0.001]显著降低。口咽部的总体积（从8.24±2.72cc升至10.91±3.84cc，p=0.001）、最大面积（从298.85±83.94mm<sup>2</sup>升至375.66±113.57mm<sup>2</sup>，p=0.001）、最小面积（从167.23±69.77mm<sup>2</sup>升至220.20±72.54mm<sup>2</sup>，p=0.001）、平均面积（从219.98±73.84mm<sup>2</sup>升至270.96±89.36mm<sup>2</sup>，p=0.004）的上升幅度（均值变化）均大于对照组，最大呼气末正压(MEP)[中位数45(0.0，110)，p≤0.001]也显著增加。并且，与对照组相比，Twin-block矫治器组的SNA变化没有显著差异，但SNB角显著增加（从74.55±3.19°升至78.55±2.74°，p<0.001），ANB角显著减小（从6.51±2.13°降至2.34±1.30°，p<0.001），覆盖（从12.30±3.07mm降至5.21±3.98mm，p<0.001）与覆合（从4.54±0.99mm降至2.34±1.55mm，p<0.001）变化显著。2008年的一篇非随机对照试验（n=64）结果显示<sup>[65]</sup>，在17±6.5个月的追踪期内，下颌前导组儿童的咽部面积（129.50mm<sup>2</sup>，p=0.007）、咽部气道长度（5.69mm，p<0.001）和舌与咽后壁之间的最小距离（1.51mm，p=0.038）都有统计学意义上的增加。其中，咽部气道长度指的是一条起于咽部最颞点，止于与Frankfurt平面平行通过第四颈椎体最前下点的咽部纵轴。除此之外，下颌前导组儿童的SNA(-1.81°，p<0.001)和ANB(-1.43°，p<0.001)显著降低，而SNB没有统计学上的显著差异。

专家意见，下颌前导除了带来睡眠呼吸障碍的改善，还可能改善患儿颅面形态，特别是下颌位置及代表上下颌关系的头影测量指标。

## 九、临床问题九：儿童肌功能训练的适应证及禁忌证指征

### （一）推荐意见

#### 适应症：

- 作为其他OSA治疗的辅助手段（1B）
- 经临床评估去除气道阻塞解剖因素后有习惯性口呼吸或其他残存OSA症状（1B）
- 存在不良舌习惯，如舌低位、吐舌习惯（1B）

#### 暂无绝对禁忌证指征，可能排除指标有：

- 解剖性气道阻塞因素未解除，影响鼻呼吸及睡眠质量，需用口呼吸代偿，如：难治性鼻炎、中重度腺样体和（或）扁桃体肿大、下鼻甲肥大等（1B）
- 严重颅颌面畸形，癫痫、神经肌肉疾患、未控制的呼吸道及心肺疾病、严重智力障碍及精神疾患（2C）
- 患儿或家长不愿意或不能配合按照要求完成肌功能训练（2C）

### （二）推荐证据

2020年中国指南<sup>[5]</sup>指出：对于有口呼吸的OSA患儿，可采用口腔肌功能训练作为辅助治疗。

1篇2015年的系统评价<sup>[66]</sup>（包括2个儿童研究，n=25），结论表明：肌功能训练可以作为其他OSA治疗的辅助手段。肌功能训练与传统正畸治疗相结合，可增加血氧饱和度和改善口面部肌功能状态，并且与单纯RME或AT治疗儿童OSA相比，配合足够的肌功能训练有利于疗效的长期稳定性<sup>[67]</sup>。1篇2019年的系统评价<sup>[70]</sup>（13个研究），回顾并讨论了肌功能训练（口咽训练）在儿童SDB治疗中的作用，结论提示：肌功能训练（口咽训练）是一种有效的综合治疗儿童轻度-中度OSA和残余OSA的方法，且有必要提出一个对阻塞性SDB患儿进行标准化肌功能评估的多学科方法，比较不同肌功能训练（口咽训练）方法和评估这种治疗方法的长期效果的新研究可能有助于确定口咽训练治疗阻塞性SDB的指征。

2015年及2017年M. P. villa<sup>[12, 23]</sup>的RCT分别纳入了腺扁术后及未手术且AHI>1次/h，和或RDI>5次/h的患者进行肌功能训练，同时配合使用下颌前导加舌珠装置。前者将复发性喉痉挛、过敏、哮喘、急性或慢性心肺或神经肌肉疾病、慢性炎症性疾病、严重颅面异常、染色体综合征以及癫痫史的患者排除在外。后者将癫痫史、头部受伤、严重发育迟缓和智力迟钝、自闭症、精神分裂症、严重抑郁症或无法合作测量PSG或制作口内矫治器的患儿排除在外。2019年Y. S. Huang<sup>[9]</sup>的一篇RCT纳入了经多导睡眠监测发现AHI>1次/h和或RDI>5次/h的患儿、行腺样体扁桃体切除术后仍AHI>1次/h，和或RDI>5次/h的患儿，以及经耳鼻喉科评估无腺样体扁桃体肥大的患儿，病例组患儿还需配合口内含舌珠的下颌前导矫治器。

2019年L. -C. Chuang的一篇队列研究<sup>[45]</sup>临床上有OSA症状，多导睡眠监测显示AHI>1次/h，或RDI>5次/h的可被选择纳入研究进行肌功能训练，但严重腺样体扁桃体肥大的，以及癫痫、头部受伤、严重发育迟缓和智力低下、自闭症、精神分裂症、严重抑郁症、颅面异常、严重心脏或躯体疾病，或无法配合测量PSG的都被排除在外。2013年C. Guilleminault<sup>[50]</sup>的一篇回顾性研究中，术后PSG检测到残余OSA的患儿被送去正畸评估，一旦决定进行正畸治疗（即快速上颌骨扩张或双颌骨扩张），还建议进行肌功能训练，研究发现并强调了儿童配合与家长配合对于肌功能训练的顺利进行十分重要。2015年S. Y. Lee<sup>[68]</sup>的一篇回顾性研究纳入青春期前无过敏性鼻炎、无反合、无明显牙列拥挤的患儿，并排除了超重/肥胖儿童、患有综合征性颅面畸形的儿童以及患有其他医学问题（包括对哮喘和上呼吸道过敏进行脱敏治疗）的儿童。2018年L. Levrini的一篇单臂研究<sup>[69]</sup>将存在夜间打鼾，有轻至中度OSA的患儿纳入研究，有严重哮喘，服用药物者或肥胖者则被排除。

专家意见，儿童睡眠呼吸障碍的肌功能训练是作为其他治疗方法的辅助疗法，强调对患儿口颌机能的调整，特别是伴随不良舌习惯的患儿较符合适应证。目前缺乏对肌功能训练方法的禁忌证研究，但从国内外研究者纳入条件和经验来看，存在上气道机械阻塞因素时，存在病症程度超出疗法预期疗效时，存在因为患儿个体情况不能完成训练实施时，不宜考虑肌功能训练。

## 十、临床问题十：儿童OSA肌功能训练的近远期主客观疗效

### （一）推荐意见

**儿童OSA肌功能训练可以改善AHI/ODI（1C）。儿童OSA肌功能训练可以改善平均血氧（1C）。肌功能训练在配合良好的情况下，对OSA患儿睡眠情况、气道开放有帮助（1B）。推荐使用口腔矫治器和口面肌功能训练改善OSA儿童的情绪障碍和日间嗜睡症状。推荐腺扁切除术后仍存在认知和情绪障碍的OSA儿童配合口面肌功能训练（1B）。**

### （二）推荐证据

2018年法国耳鼻喉科和头颈外科学会（SFORL）指南<sup>[39]</sup>指出：肌功能训练（肌筋膜康复）的目的是使神经肌肉张力适应手术或正畸上气道结构的改变，在一线AT治疗后残留OSA的情况下，其对降低AHI有效。2020年中国指南<sup>[5]</sup>指出：对于有口呼吸的OSA患儿，可采用口腔肌功能训练作为辅助治疗。

1篇2015年的系统评价<sup>[66]</sup>（包括2个儿童研究，n=25），在第一个儿童研究中，14名儿童的AHI从 $4.87 \pm 3.0$ /h降至 $1.84 \pm 3.2$ /h（ $p=0.004$ ），第二项儿童研究评估了腺扁扁桃体切除术和上颌扩弓治愈OSA的儿童，发现11例继续肌功能训练的患儿仍然为治愈（AHI  $0.5 \pm 0.4$ /h），而13例对照组在4年后复发OSA（AHI  $5.3 \pm 1.5$ /h），认为肌功能训练可以作为其他OSA治疗的辅助手段，改善AHI。1篇2019年的系统评价<sup>[70]</sup>（13个研究），回顾并讨论了肌功能训练（口咽训练）在儿童SDB治疗中的作用，结果表明肌功能训练（口咽训练）可使残留OSAS儿童的AHI降低约62%，各研究在不同的随访时间（2个月、6个月）观察到在接受肌功能训练（口咽训练）治疗的患儿中，氧饱和度和SDB症状得到改善，口呼吸减少，此外还可以增强舌音。1篇2021年的系统评价<sup>[71]</sup>（4个研究）评估了儿童舌系带过短与OSA的关系，结果指出

舌系带成形术联合肌功能治疗对治疗打鼾和口呼吸有效。1篇2023年的系统评价<sup>[63]</sup>（25个研究）发现唇舌肌在矫治器上被动就位的被动MT观察到的结果略好于主观驱使唇舌肌肉完成训练的主动MT，在6个月的被动MT随访中，观察到AHI明显降低，在长期随访（超过三年）中，与未进行任何训练的儿童相比，正畸治疗后进行MT有显著效果。其中有一项研究强调洗鼻联合MT可显著改善平均SaO<sub>2</sub>。在长期随访中，接受MT的患儿的最低SaO<sub>2</sub>明显增加。此外，主动MT的依从性低于被动MT，MT的疗效受到患儿对训练方案的依从性的影响，低年级儿童的依从性较差，并且很大程度上与父母的配合度有关，因此需要督促家长对患儿进行监督。

2021年在瑞士开展的一项RCT<sup>[72]</sup>纳入16例儿童OSA患者进行肌功能训练和语音治疗，治疗3个月后18.75%的中度OSA患儿转为轻度，对于重度患儿未见显著改善。2019年台湾长庚医院<sup>[9]</sup>开展纳入23例主动肌功能训练的OSA患儿的RCT，6个月随访时，总体患儿多导睡眠监测数据变化不明显。但统计配合良好的10例患儿<sup>[73]</sup>，AHI变化为 $-1.00 \pm 1.18$ ，ODI变化为 $-0.56 \pm 1.82$ ，可见良好的依从性是肌功能训练疗效达成的重要前提。该研究还发现，坚持完成训练的患儿后鼻棘点（PNS）与鼻咽后侧之间的距离增加 $2.02 \pm 2.45\text{mm}$ ，PNS到最近的腺样体组织的距离增加 $2.09 \pm 2.23\text{mm}$ ，提示配合良好的肌功能训练对患儿气道的开放有一定帮助。2017年意大利<sup>[23]</sup>的一项RCT追踪了36例肌功能训练配合洗鼻治疗的OSA患儿，2个月后发现平均血氧由 $96.4 \pm 0.6\%$ 提升至 $97.4 \pm 0.7\%$ ，ODI由 $5.9 \pm 2.3$ 下降至 $3.6 \pm 1.8$ 。该研究邀请肌功能训练师评估患儿肌功能表型，治疗后大部分患儿破除了不良功能习惯；在舌肌肌力测试中，治疗组患儿也表现出明显增强。该团队在2015年<sup>[12]</sup>的一项RCT纳入了腺扁切除术后存在残余OSA的患儿，使用口咽肌功能训练2个月后患儿AHI均数由4.87降至1.84，在临床表现也观察到显著改善，具体表现为口呼吸减少、唇肌张力及舌音（tongue tone）得到改善，Glatzel和Rosenthal试验阳性。但治疗组与未治疗组注意力缺陷与多动障碍（ADHD）评估无差异。但2013年一项NRCT<sup>[50]</sup>发现肌功能训练后治疗组ADHD评估优于对照组。此外，2019年的一项NRCT<sup>[45]</sup>观察了OSA患儿接受被动肌功能训练后颅面和气道形态及生活质量变化，结果发现治疗组情绪问题显著改善，证明被动肌功能训练能够改善患儿AHI、吞咽困难、情绪波动等，提高患者生活质量。

专家意见，肌功能训练的证据等级较低，但是要看到在患儿配合良好情况下，能够对血氧、睡眠和上气道开放有一定辅助作用。建议对残留张口习惯、其他方法治疗后的患儿，作为一种辅助疗法实施。

## 十一、临床问题十一：儿童OSA上颌前方牵引主客观疗效

### （一）推荐意见

**III类错骀畸形患儿上颌前方牵引治疗后，上气道体积增加（1B）。III类错骀畸形患儿上颌前方牵引治疗后，颅面骨型改善（1C）。**

### （二）推荐证据

针对颅颌面畸形与上气道的关系，有研究指出上颌发育不足的骨性III类儿童鼻咽体积及平均截面积偏小，且鼻咽的形态、面积、体积与OSA患者严重程度密切相关<sup>[74, 75]</sup>。

2019年的一项关于儿童扩弓（RME）合并前方牵引（facemask, FM）的meta分析<sup>[76]</sup>（n=383，6篇临床对照试验，6篇队列研究），其中四篇报告采用CBCT对患儿进行三维形态检查，指出安氏III类伴上颌骨发育不足患儿鼻咽部容积[MD=0.89cm<sup>3</sup>，95%CI（0.36cm<sup>3</sup>，1.42cm<sup>3</sup>），p=0.001]在RME联合FM治疗后有所增加，而口咽容积[MD=0.44cm<sup>3</sup>，95%CI（-0.01cm<sup>3</sup>，0.089cm<sup>3</sup>），p=0.05]和咽喉容积[MD=0.37cm<sup>3</sup>，95%CI（-1.31cm<sup>3</sup>，1.76cm<sup>3</sup>），p=0.61]无不良变化。但以上CBCT研究均缺乏空白对照组。

2020年一篇使用头影测量的meta分析<sup>[78]</sup>（n=466，10篇NRCT）指出骨性III类患儿经上颌前方牵引后（伴或不伴上颌扩弓治疗）与对照组相比上气道上部矢状径增加：PNS-AD2[6项研究；MD=2.45，95%CI（0.97，3.92），p=0.001]、PNS-AD1[6项研究；MD=2.10，95%CI[1.50，2.70]，p<0.001]、腭咽矢状径[6项研究；MD=1.59mm，95%CI（0.57mm，2.62mm），p=0.002]、舌咽矢状径[6项研究；MD=1.02mm，95%CI（0.17mm，1.88mm），p=0.02]，亚组分析显示治疗结果与年龄、性别、是否伴有上颌扩弓治疗无关。同年另一篇meta分析<sup>[79]</sup>（n=402，4例回顾性研究，4例前瞻性研究）指出上颌前方牵引（MPA）治疗后舌咽矢状径无明显变化，亚组分析结果亦显示治疗结果与是否伴上颌扩弓治疗无关。结果提示：III类错合畸形患儿经MPA治疗后，上气道（鼻咽部）形态有一定改善。

一篇非RCT临床研究<sup>[80]</sup>指出上颌反复扩缩（RPE/C）联合MPA治疗后上颌及周围骨缝标志点出现明显的矢状向前移，但该治疗方法缺乏长期效果及稳定性研究。



目前有关OSA患儿MPA治疗的研究较少，仅有一篇NRCT研究<sup>[77]</sup>中病例组为OSA儿童，结果显示MPA治疗后患儿PSG有所改善，但无统计学意义，且病例数较少，尚需进一步研究。

专家意见，在缺乏睡眠呼吸障碍患儿采用上颌前方牵引的专门研究时，借鉴骨性III类畸形治疗后骨骼与上气道发生有益改变的结论，建议应用于伴随上颌发育不足的、特别是先天畸形的患儿。

## 十二、临床问题十二：儿童OSA口腔治疗后远期观测

### （一）推荐意见

**推荐对伴有下颌后缩或气道狭窄的儿童OSA患儿采用下颌前导治疗，其疗效及副作用随疗程更为明显（1B）。推荐对伴有上颌牙弓狭窄的儿童OSA患儿采用上颌扩弓治疗，远期疗效稳定（1B）。肌功能单独用于治疗儿童OSA的远期疗效证据不足，尚不能评价（2C）。**

### （二）推荐证据

2019年的一项meta分析<sup>[18]</sup>纳入两篇高质量RCT。下颌前移组与对照组相比，其呼吸暂停指数（AHI）变化的平均差异为1.75/h（ $p < 0.00001$ ）。Meta分析显示了MAA治疗儿童OSA患者的支持性证据，MAA对青春期结束前的轻度至重度患者是有效的。长期治疗（至少6个月）可能比短期治疗更有效。另一项2019年的meta研究<sup>[81]</sup>纳入了21项研究，随访时间为2至11年，为确定下颌前移治疗对牙齿和骨骼的长期副作用，并评估时间对OSA或打鼾患者的影响。报道的副作用有前牙的覆合、覆盖减少；下前牙倾斜增加；ANB增大；前面部高度增加。Meta回归分析显示，所有参数的副作用都受到治疗时间的影响（ $p < 0.05$ ）。

2017年的一篇meta分析<sup>[37]</sup>纳入17篇研究，总共包含314名患儿的上颌扩弓后的疗效数据。将随访时间分为短期组（随访期 $\leq 3$ 年）和长期组（随访期 $> 3$ 年），结果显示在接受上颌扩弓的儿童中，AHI和最低血氧饱和度的改善一直存在，特别是在短期内改善更明显。但是本篇meta分析纳入的研究主要是病例报告和随访研究，文章的质量差别较大（仅4篇质量较高），研究间异质性很高。且本篇meta分析的随访时间包含了治疗时间，真实包含远期疗效的数据仅两篇研究。而对于临床研究，2011年的一篇研究<sup>[82]</sup>对10名OSA患儿（平均年龄 $6.6 \pm 2.1$ 岁）进行10天RME治疗并保持1年，治疗前后及结束后2年进行了随访，结果显示症状和PSG指标的改善都能够延续。2013年的一篇研究<sup>[83]</sup>对29名OSA患儿（平均年龄 $7.6 \pm 1.7$ 岁）进行AT+RME治疗，在治疗前后及随访（11岁、14岁）时测量相关指标发现PSG指标的改善在3年后有所延续，而头颅侧位片测量显示SNA、SNB、舌骨-下颌平面距（H-MP）没有变化，气道后间隙（PAS）有所减少，而下颌升支的长度有所增加。2015年的一项研究<sup>[84]</sup>对14名无严重扁桃体肥大、无肥胖的OSA患儿（平均年龄 $6.3 \pm 1.6$ 岁）进行1年RME治疗后进行了长达10年的追踪，10年后患儿打鼾症状有复发，而日间嗜睡和Brouillette评分的改善一直持续。2015年的另一篇研究<sup>[85]</sup>对23名患者进行了12年长时间的随访，结果显示在PSG指标上的改善一直存在，CBCT的测量结果则显示扩弓带来的解剖结构上的改变具有长期的稳定性。

2019年的一项病例对照研究<sup>[9]</sup>对比了配合下颌前导装置的主动肌功能训练（MT）和被动肌功能训练（MT）治疗OSA患儿。在治疗6个月后，两组患儿均显示睡眠改善。主动MT组显示RDI下降、呼吸努力相关觉醒下降、睡眠潜伏期缩短；被动MT组显示AHI下降、鼾声指数下降、睡眠效率改善、低通气事件数量下降。将治疗6个月时依从性良好的患儿（主动MT组 $n=10$ ，被动MT组 $n=48$ ）进行比较，PSG结果显示：被动MT组患儿比主动MT组在AHI、HI、低通气事件总数、觉醒时长比例有更大改善，但主动MT组的睡眠潜伏期比被动MT组显著减少。头颅侧位片结果显示，主动MT患儿在鼻咽宽度上相较被动MT组有更大改善。1年随访时，头颅侧位片显示被动MT组患儿气道宽度显著增加。提示肌功能训练配合下颌前导矫治器治疗儿童OSA有效且疗效稳定。在副作用方面，在治疗6个月后，两组患儿的ANB处于正常范围内；1年随访时，被动MT组ANB在治疗前后无显著差异，表明夜间佩戴口腔矫治器不会带来显著的颅面生长发育的副作用。在依从性方面，对患儿及家长进行的问卷调查显示不存在抗拒使用矫治器，但失访率较高，在治疗后6个月随访时，主动MT组的54名OSA患儿中，仅23人完成PSG随访，其中仅10名依从性好；被动MT组56名患儿中，52人完成随访，其中48人依从性好。在1年随访时，主动MT组0人完成随访，被动MT组共48人完成随访。结果表明患儿对肌功能训练的依从性较差。

专家意见，上颌扩弓和下颌前导为疗效较为稳定的矫治方法，对于适应证患儿，疗程长者疗效和稳定性更好，但需注意到副作用也趋明显。肌功能训练尚不能评价远期疗效。

## 指南的发布和推广



本指南在中华口腔医学会指导下,将在指定期刊进行发表。本指南涉及专家可在学术会议、培训班、各种媒体范畴进行宣传推广。

本指南拟遵从国际指南更新流程,制定发布后5年更新计划。

## 参 考 文 献

- [1] BERRY R B, BUDHIRAJA R, GOTTLIEB D J, et al. Rules for scoring respiratory events in sleep: update of the 2007 AASM Manual for the Scoring of Sleep and Associated Events. Deliberations of the Sleep Apnea Definitions Task Force of the American Academy of Sleep Medicine[J]. J Clin Sleep Med, 2012, 8(5):597-619. DOI: 10.5664/jcsm.2172. PMID: 23066376; PMCID: PMC3459210.
- [2] BADELT G, GOETERS C, BECKE-JAKOB K, et al. S1-Leitlinie: Obstruktive schlafapnoe im rahmen von tonsillenchirurgie mit oder ohne adenotomie bei kindern – perioperatives Management [German S1 guideline: obstructive sleep apnea in the context of tonsil surgery with or without adenoidectomy in children-perioperative management] [J]. HNO, 2021, 69(1):3-13. German. DOI: 10.1007/s00106-020-00970-6. Epub 2020 Dec 22. PMID: 33354732.
- [3] MITCHELL R B, ARCHER S M, ISHMAN S L, et al. Clinical practice guideline: tonsillectomy in children (update)-executive summary[J]. Otolaryngol Head Neck Surg, 2019, 160(2):187-205. DOI: 10.1177/0194599818807917. PMID: 30921525.
- [4] MARCUS C L, BROOKS L J, DRAPER K A, Gozal D, et al. Diagnosis and management of childhood obstructive sleep apnea syndrome[J]. Pediatrics, 2012, 130(3):576-84. DOI: 10.1542/peds.2012-1671. Epub 2012 Aug 27. PMID: 22926173.
- [5] 中国儿童OSA诊断与治疗指南制订工作组, 中华医学会耳鼻咽喉头颈外科学分会小儿学组, 中华医学会儿科学分会呼吸学组, 等. 中国儿童阻塞性睡眠呼吸暂停诊断与治疗指南(2020) [J]. 中华耳鼻咽喉头颈外科杂志, 2020, 55(8):729-747. DOI:10.3760/cma.j.cn115330-20200521-00431.
- [6] KANG K T, LEE P L, WENG W C, et al. Body weight status and obstructive sleep apnea in children [J]. Int J Obes (Lond), 2012, 36(7): 920-924. DOI: 10.1038/ijo.2012.5.
- [7] ANDERSEN I G, HOLM J C, HOMØE P. Obstructive sleep apnea in children and adolescents with and without obesity [J]. Eur Arch Otorhinolaryngol, 2019, 276(3): 871-878. DOI: 10.1007/s00405-019-05290-2.
- [8] CHEN H, LOWE A A. Updates in oral appliance therapy for snoring and obstructive sleep apnea [J]. Sleep Breath, 2013, 17(2): 473-486. DOI: 10.1007/s11325-012-0712-4.
- [9] HUANG Y S, CHUANG L C, HERVY-AUBOIRON M, et al. Neutral supporting mandibular advancement device with tongue bead for passive myofunctional therapy: a long term follow-up study [J]. Sleep Med, 2019, 60: 69-74. DOI: 10.1016/j.sleep.2018.09.013.
- [10] HOXHA S, KAYA-SEZGINER E, BAKAR-ATES F, et al. Effect of semi-rapid maxillary expansion in children with obstructive sleep apnea syndrome: 5-month follow-up study [J]. Sleep Breath, 2018, 22(4): 1053-1061. DOI: 10.1007/s11325-018-1636-4.
- [11] VILLA M P, BERNKOPF E, PAGANI J, et al. Randomized controlled study of an oral jaw-positioning appliance for the treatment of obstructive sleep apnea in children with malocclusion [J]. Am J Respir Crit Care Med, 2002, 165(1): 123-127. DOI: 10.1164/ajrccm.165.1.2011031.
- [12] VILLA M P, BRASILI L, FERRETTI A, et al. Oropharyngeal exercises to reduce symptoms of OSA after AT [J]. Sleep Breath, 2015, 19(1): 281-289. DOI: 10.1007/s11325-014-1011-z.
- [13] IDRIS G, GALLAND B, ROBERTSON C J, et al. Mandibular advancement appliances for sleep-disordered breathing in children: A randomized crossover clinical trial [J]. J Dent, 2018, 71: 9-17. DOI: 10.1016/j.jdent.2018.01.006.
- [14] MIANO S, RIZZOLI A, EVANGELISTI M, et al. NREM sleep instability changes following rapid maxillary expansion in children with obstructive apnea sleep syndrome [J]. Sleep Med, 2009, 10(4): 471-478. DOI: 10.1016/j.sleep.2008.04.003.

- [15] SÁNCHEZ-SÚCAR A M, SÁNCHEZ-SÚCAR F B, ALMERICH-SILLA J M, et al. Effect of rapid maxillary expansion on sleep apnea-hypopnea syndrome in growing patients. A meta-analysis [J]. *J Clin Exp Dent*, 2019, 11(8): e759-e767. DOI: 10.4317/jced.55974.
- [16] VALE F, ALBERGARIA M, CARRILHO E, et al. Efficacy of Rapid Maxillary Expansion in the Treatment of Obstructive Sleep Apnea Syndrome: A Systematic Review With Meta-analysis [J]. *J Evid Based Dent Pract*, 2017, 17(3): 159-168. DOI: 10.1016/j.jebdp.2017.02.001.
- [17] QUO S D, HYUNH N, GUILLEMINAULT C. Bimaxillary expansion therapy for pediatric sleep-disordered breathing [J]. *Sleep Med*, 2017, 30: 45-51. DOI:10.1016/j.sleep.2016.03.011.
- [18] YANYAN M, MIN Y, XUEMEI G. Mandibular advancement appliances for the treatment of obstructive sleep apnea in children: a systematic review and meta-analysis [J]. *Sleep Med*, 2019, 60: 145-151. DOI: 10.1016/j.sleep.2018.12.022.
- [19] DUAN J, XIA W, YANG K, et al. The Efficacy of Twin-Block Appliances for the Treatment of Obstructive Sleep Apnea in Children: A Systematic Review and Meta-Analysis [J]. *Biomed Res Int*, 2022, 2022: 3594162. DOI: 10.1155/2022/3594162.
- [20] NOLLER M W, GUILLEMINAULT C, GOUVEIA C J, et al. Mandibular advancement for pediatric obstructive sleep apnea: A systematic review and meta-analysis [J]. *J Craniomaxillofac Surg*, 2018, 46(8): 1296-1302. DOI: 10.1016/j.jcms.2018.04.027.
- [21] BANDYOPADHYAY A, KANESHIRO K, CAMACHO M. Effect of myofunctional therapy on children with obstructive sleep apnea: a meta-analysis [J]. *Sleep Med*, 2020, 75: 210-217. DOI: 10.1016/j.sleep.2020.08.003.
- [22] ZHANG F, TIAN Z, SHU Y, et al. Efficiency of oro-facial myofunctional therapy in treating obstructive sleep apnoea: A meta-analysis of observational studies [J]. *J Oral Rehabil*, 2022, 49(7): 734-745. DOI: 10.1111/joor.13325.
- [23] VILLA M P, EVANGELISTI M, MARTELLA S, et al. Can myofunctional therapy increase tongue tone and reduce symptoms in children with sleep-disordered breathing? [J]. *Sleep Breath*, 2017, 21(4): 1025-1032. DOI: 10.1007/s11325-017-1489-2.
- [24] VILLA M P, CASTALDO R, MIANO S, et al. Adenotonsillectomy and orthodontic therapy in pediatric obstructive sleep apnea [J]. *Sleep Breath*, 2014, 18(3): 533-539. DOI: 10.1007/s11325-013-0915-3.
- [25] FAGONDES S C, VEDOLIN G, CHIES C, et al. Oral Appliances For The Treatment Of Obstructive Sleep Apnea In Pediatric Patients [J]. *Am J Respir Crit Care Med*, 2013, 187: A5200.
- [26] MODESTI-VEDOLIN G, CHIES C, CHAVES-FAGONDES S, et al. Efficacy of a mandibular advancement intraoral appliance (MOA) for the treatment of obstructive sleep apnea syndrome (OSAS) in pediatric patients: A pilot-study [J]. *Med Oral Patol Oral Cir Bucal*, 2018, 23(6): e656-e663. DOI: 10.4317/medoral.22580.
- [27] AMIPARA H, PUTHUKUDIYIL J S, BHUTIA O, et al. How does changing the vector of transport disc distraction affect the outcomes of surgery in patients of temporomandibular joint ankylosis with obstructive sleep apnea? [J]. *Oral Maxillofac Surg*, 2024, 28(1): 235-244. DOI: 10.1007/s10006-022-01133-3.
- [28] ZANATY O, EL METAINY S, ABO ALIA D, et al. Improvement in the airway after mandibular distraction osteogenesis surgery in children with temporomandibular joint ankylosis and mandibular hypoplasia [J]. *Paediatr Anaesth*, 2016, 26(4): 399-404. DOI: 10.1111/pan.12869.
- [29] 伊彪, 王兴, 梁成, 等. 颅外固定牵引矫治重度小下颌畸形伴阻塞性睡眠呼吸暂停低通气综合征六例报告 [J]. *中华口腔医学杂志*, 2007, 42(04): 203-205.
- [30] 麻益可, 沈国芳, 卢晓峰, 等. 牵引成骨术治疗儿童单侧颞下颌关节强直伴OSAHS4例报道 [J]. *上海口腔医学*, 2006, 15(1): 19-22. DOI:10.3969/j.issn.1006-7248.2006.01.005.

- [31] 卢晓峰, 唐友盛, 沈国芳, 等. 颌骨畸形伴阻塞性睡眠呼吸暂停低通气综合征的牵引成骨治疗[J]. 中华耳鼻咽喉科杂志, 2003, 38(3): 166-171. DOI:10.3760/j.issn:1673-0860.2003.03.002.
- [32] FLORES-MIR C, KORAYEM M, HEO G, et al. Craniofacial morphological characteristics in children with obstructive sleep apnea syndrome: a systematic review and meta-analysis [J]. J Am Dent Assoc, 2013, 144(3): 269-77. DOI: 10.14219/jada.archive.2013.0113.
- [33] FAGUNDES N C F, GIANONI-CAPENAKAS S, HEO G, et al. Craniofacial features in children with obstructive sleep apnea: a systematic review and meta-analysis [J]. J Clin Sleep Med, 2022, 18(7): 1865-1875. DOI: 10.5664/jcsm.9904.
- [34] ARORA S, GROVER S, HARIKRISHNAN P, et al. Cephalometric evaluation of pharyngeal airway and tongue space following treatment with Herbst and AdvanSync appliances : A prospective randomized clinical trial [J]. J Orofac Orthop, 2023. DOI: 10.1007/s00056-023-00449-3. Online ahead of print.
- [35] MASPERO C, GIANNINI L, GALBIATI G, et al. Upper airway obstruction in class II patients. Effects of Andresen activator on the anatomy of pharyngeal airway passage. Cone beam evaluation [J]. Stomatologija, 2015, 17(4): 124-130.
- [36] GHODKE S, UTREJA A K, SINGH S P, et al. Effects of twin-block appliance on the anatomy of pharyngeal airway passage (PAP) in class II malocclusion subjects [J]. Prog Orthod, 2014, 15(1): 68. DOI: 10.1186/s40510-014-0068-3.
- [37] CAMACHO M, CHANG E T, SONG S A, et al. Rapid maxillary expansion for pediatric obstructive sleep apnea: A systematic review and meta-analysis [J]. Laryngoscope, 2017, 127(7): 1712-1719. DOI: 10.1002/lary.26352.
- [38] BROOKS L J, STEPHENS B M, BACEVICE A M. Adenoid size is related to severity but not the number of episodes of obstructive apnea in children [J]. J Pediatr, 1998, 132(4): 682-686. DOI: 10.1016/s0022-3476(98)70360-9.
- [39] AKKARI M, MARIANOWSKI R, CHALUMEAU F, et al. French Society of Otorhinolaryngology and Head and Neck Surgery (SFORL) guidelines concerning the role of otorhinolaryngologists in the management of paediatric obstructive sleep apnoea syndrome: Follow-up protocol for treated children[J]. Eur Ann Otorhinolaryngol Head Neck Dis, 2018, 135(6): 427-431. DOI: 10.1016/j.anorl.2018.09.006.
- [40] EVERETT A D, KOCH W C, SAULSBURY F T. Failure to thrive due to obstructive sleep apnea [J]. Clin Pediatr (Phila), 1987, 26(2): 90-92. DOI: 10.1177/000992288702600206.
- [41] ZAFFANELLO M, PIACENTINI G, LA GRUTTA S. Beyond the growth delay in children with sleep-related breathing disorders: a systematic review [J]. Panminerva Med, 2020, 62(3): 164-175. DOI: 10.23736/s0031-0808.20.03904-x.
- [42] ITO S, OTAKE H, TSUIKI S, et al. Obstructive sleep apnea syndrome in a pubescent boy of short stature was improved with an orthodontic mandibular advancement oral appliance: a case report [J]. J Clin Sleep Med, 2015, 11(1): 75-76. DOI: 10.5664/jcsm.4372.
- [43] URSCHITZ M S, GUENTHER A, EGGBRECHT E, et al. Snoring, intermittent hypoxia and academic performance in primary school children [J]. Am J Respir Crit Care Med, 2003, 168(4): 464-468. DOI: 10.1164/rccm.200212-1397OC.
- [44] BEEBE D W. Neurobehavioral effects of obstructive sleep apnea: an overview and heuristic model [J]. Curr Opin Pulm Med, 2005, 11(6): 494-500. DOI : 10.1097/01.mcp.0000183059.52924.39.
- [45] CHUANG L C, HWANG Y J, LIAN Y C, et al. Changes in craniofacial and airway morphology as well as quality of life after passive myofunctional therapy in children with obstructive sleep apnea: a comparative cohort study [J]. Sleep Breath, 2019, 23(4): 1359-1369. DOI: 10.1007/s11325-019-01929-w.

- [46] GIANNASI L C, SANTOS I R, ALFAYA T A, et al. Effect of a rapid maxillary expansion on snoring and sleep in children: a pilot study [J]. *Cranio*, 2015, 33(3): 169–173. DOI: 10.1179/2151090314y.0000000029.
- [47] PAVONI C, CRETELLA LOMBARDO E, LIONE R, et al. Orthopaedic treatment effects of functional therapy on the sagittal pharyngeal dimensions in subjects with sleep-disordered breathing and Class II malocclusion [J]. *Acta Otorhinolaryngol Ital*, 2017, 37(6): 479–485. DOI: 10.14639/0392-100x-1420.
- [48] BARIANI R C B, BIGLIAZZI R, MEDDA M G, et al. Changes in behavioral and cognitive abilities after rapid maxillary expansion in children affected by persistent snoring after long-term adenotonsillectomy: A noncontrolled study [J]. *Am J Orthod Dentofacial Orthop*, 2024, 165(3): 344–356. DOI: 10.1016/j.ajodo.2023.10.011.
- [49] BARIANI R C B, BIGLIAZZI R, COSTA E L B, et al. Preliminary short-term outcomes of rapid maxillary expansion on periodic limb movements during sleep in pediatric sleep-disordered breathing [J]. *Int J Pediatr Otorhinolaryngol*, 2023, 168: 111548. DOI: 10.1016/j.ijporl.2023.111548.
- [50] GUILLEMINAULT C, HUANG Y S, MONTEYROL P J, et al. Critical role of myofascial reeducation in pediatric sleep-disordered breathing [J]. *Sleep Med*, 2013, 14(6): 518–525. DOI: 10.1016/j.sleep.2013.01.013.
- [51] BOWER C M, GUNGOR A. Pediatric obstructive sleep apnea syndrome [J]. *Otolaryngol Clin North Am*, 2000, 33(1): 49–75. DOI: 10.1016/s0030-6665(05)70207-3.
- [52] COZZA P, POLIMENI A, BALLANTI F. A modified monobloc for the treatment of obstructive sleep apnoea in paediatric patients [J]. *Eur J Orthod*, 2004, 26(5): 523–530. DOI: 10.1093/ejo/26.5.523.
- [53] GUILLEMINAULT C, QUO S, HUYNH N T, et al. Orthodontic expansion treatment and adenotonsillectomy in the treatment of obstructive sleep apnea in prepubertal children [J]. *Sleep*, 2008, 31(7): 953–957.
- [54] GUILLEMINAULT C, MONTEYROL P J, HUYNH N T, et al. Adeno-tonsillectomy and rapid maxillary distraction in pre-pubertal children, a pilot study [J]. *Sleep Breath*, 2011, 15(2): 173–177. DOI: 10.1007/s11325-010-0419-3.
- [55] LIN S Y, SU Y X, WU Y C, et al. Management of paediatric obstructive sleep apnoea: A systematic review and network meta-analysis [J]. *Int J Paediatr Dent*, 2020, 30(2): 156–170. DOI: 10.1111/ipd.12593.
- [56] BARBOSA D F, BANA L F, MICHEL M C B, et al. Rapid maxillary expansion in pediatric patients with obstructive sleep apnea: an umbrella review [J]. *Braz J Otorhinolaryngol*, 2023, 89(3): 494–502. DOI: 10.1016/j.bjorl.2023.02.004.
- [57] YU M, MA Y, XU Y, et al. Orthodontic appliances for the treatment of pediatric obstructive sleep apnea: A systematic review and network meta-analysis [J]. *Sleep Med Rev*, 2023, 72: 101855. DOI: 10.1016/j.smr.2023.101855.
- [58] COZZI-MACHADO C, ALBERTINI FR, SILVEIRA S, et al. Mandibular advancement appliances in pediatric obstructive sleep apnea: an umbrella review. *Sleep Sci*, 2023, 16(4): e468–e475. DOI: 10.1055/s-0043-1776747.
- [59] AUBERTIN G, M AKKARI, ANDRIEUX A, et al. Management of obstructive sleep apnea syndrome type 1 in children and adolescents – A French consensus. *Arch Pediatr*, 2023, 30(7): 510–516. DOI: 10.1016/j.arcped.2023.06.009. Epub 2023 Aug 2.
- [60] RADWAN E S, MAHER A, MONTASSER M A. Effect of functional appliances on sleep-disordered breathing in Class II division 1 malocclusion children: Randomized controlled trial. *Orthod Craniofac Res*. 2024;27(1):126–138. DOI: 10.1111/ocr.12696.
- [61] NUNES JR W R, GOZAL D, DI FRANCESCO R C. Cephalometric and Pharyngometric Evaluation in Snoring Children with Sleep-Disordered Breathing and Adenotonsillar

Hypertrophy Under an Orthodontic or Orthopedic Treatment. *J Child Science*, 2019,9(1):e68–e74. DOI:10.1055/s-0039-1692987.

[62] MACHADO-JÚNIOR AJ, SIGNORELLI LG, ZANCANELLA E, et al. Randomized controlled study of a mandibular advancement appliance for the treatment of obstructive sleep apnea in children: A pilot study. *Med Oral Patol Oral Cir Bucal*. 2016;21(4):e403–e407. DOI:10.4317/medoral.21072.

[63] BUCCI R, RONGO R, ZUNINO B, et al. Effect of orthopedic and functional orthodontic treatment in children with obstructive sleep apnea: A systematic review and meta-analysis [J]. *Sleep Med Rev*, 2023, 67: 101730. DOI: 10.1016/j.smrv.2022.101730.

[64] NAZARALI N, ALTALIBI M, NAZARALI S, et al. Mandibular advancement appliances for the treatment of paediatric obstructive sleep apnea: a systematic review. *Eur J Orthod*. 2015;37(6):618–626. DOI:10.1093/ejo/cju101.

[65] HÄNGGI M P, TEUSCHER U M, ROOS M, et al. Long-term changes in pharyngeal airway dimensions following activator-headgear and fixed appliance treatment [J]. *Eur J Orthod*, 2008, 30(6): 598–605. DOI: 10.1093/ejo/cjn055.

[66] CAMACHO M, CERTAL V, ABDULLATIF J, et al. Myofunctional Therapy to Treat Obstructive Sleep Apnea: A Systematic Review and Meta-analysis [J]. *Sleep*, 2015, 38(5): 669–675. DOI: 10.5665/sleep.4652.

[67] GIUCA M R, CARLI E, LARDANI L, et al. Pediatric Obstructive Sleep Apnea Syndrome: Emerging Evidence and Treatment Approach [J]. *Scientific World Journal*, 2021, 2021: 5591251. DOI: 10.1155/2021/5591251.

[68] LEE S Y, GUILLEMINAULT C, CHIU H Y, et al. Mouth breathing, “nasal disuse,” and pediatric sleep-disordered breathing [J]. *Sleep Breath*, 2015, 19(4): 1257–1264. DOI: 10.1007/s11325-015-1154-6.

[69] LEVRINI L, SALONE G S, RAMIREZ-YANEZ G O. Efficacy of a Pre-Fabricated Myofunctional Appliance for the Treatment of Mild to Moderate Pediatric Obstructive Sleep Apnea: A Preliminary Report [J]. *J Clin Pediatr Dent*, 2018, 42(6): 475–477. DOI: 10.17796/1053-4625-42.6.14.

[70] VILLA M, EVANGELISTI M. Oropharyngeal Exercises for Treatment of Pediatric Obstructive Sleep-Disordered Breathing [J]. *Current Sleep Medicine Reports*, 2019, 5:33–40. DOI: 10.1007/s40675-019-00136-z.

[71] BUSSI M T, CORRÊA C C, CASSETTARI A J, et al. Is ankyloglossia associated with obstructive sleep apnea? [J]. *Braz J Otorhinolaryngol*, 2022, 88 Suppl 1(Suppl 1): S156–s162. DOI: 10.1016/j.bjorl.2021.09.008.

[72] FIORAVANTI M, ZARA F, VOZZA I, et al. The Efficacy of Lingual Laser Frenectomy in Pediatric OSAS: A Randomized Double-Blinded and Controlled Clinical Study [J]. *Int J Environ Res Public Health*, 2021,18(11):6112. DOI: 10.3390/ijerph18116112.

[73] HUANG Y S, HSU S C, GUILLEMINAULT C, et al. Myofunctional Therapy: Role in Pediatric OSA [J]. *Sleep Med Clin*, 2019, 14(1): 135–142. DOI: 10.1016/j.jsmc.2018.10.004.

[74] 高雪梅, 曾祥龙, 傅民魁, 等. 鼻咽腔大小对阻塞性睡眠呼吸暂停综合征的影响[J]. *中华耳鼻咽喉科杂志*, 1999, 34(3):166. DOI:10.3760/j.issn:1673-0860.1999.03.012.

[75] 章晶晶. 颅面硬组织三维结构对上气道大小及形态的影响[D]. 北京: 北京大学口腔医学院, 2016:10–16.

[76] 姜卫, 夏松, 月慧, 等. 上颌快速扩弓联合前方牵引后骨性III类伴上颌骨发育不足患者上气道变化的meta分析[J]. *上海口腔医学*, 2019, 28(02):218–224. DOI:10.19439/j.sjos.2019.02.022.

[77] Quo S, Lo LF, Guilleminault C. Maxillary protraction to treat pediatric obstructive sleep apnea and maxillary retrusion: a preliminary report. *Sleep Med*. 2019 Aug;60:60–68. doi: 10.1016/j.sleep.2018.12.005.

- [78] HAVAKESHIAN G, KORETSI V, ELIADES T, et al. Effect of Orthopedic Treatment for Class III Malocclusion on Upper Airways: A Systematic Review and Meta-Analysis[J]. *J Clin Me*, 2020, 9(9):3015. DOI: 10.3390/jcm9093015.
- [79] ADOBES MARTIN M, LIPANI E, ALVARADO LORENZO A, et al. The effect of maxillary protraction, with or without rapid palatal expansion, on airway dimensions: A systematic review and meta-analysis[J]. *Eur J Paediatr Dent*, 2020, 21(4):262-270. DOI: 10.23804/ejpd.2020.21.04.2.
- [80] 刘伟涛,王怡然,王雪东,等.锥形束CT研究上颌反复扩缩前方牵引后上颌骨缝的三维变化[J]. *北京大学学报(医学版)*, 2022, 54(02):346-355. DOI:10.19723/j.issn.1671-167X.2022.02.024.
- [81] BARTOLUCCI M L, BORTOLOTTI F, MARTINA S, et al. Dental and skeletal long-term side effects of mandibular advancement devices in obstructive sleep apnea patients: a systematic review with meta-regression analysis [J]. *Eur J Orthod*, 2019, 41(1): 89-100. DOI: 10.1093/ejo/cjy036.
- [82] VILLA M P, RIZZOLI A, MIANO S, et al. Efficacy of rapid maxillary expansion in children with obstructive sleep apnea syndrome: 36 months of follow-up [J]. *Sleep Breath*, 2011, 15(2): 179-184. DOI: 10.1007/s11325-011-0505-1.
- [83] GUILLEMINAULT C, HUANG Y S, QUO S, et al. Teenage sleep-disordered breathing: recurrence of syndrome [J]. *Sleep Med*, 2013, 14(1): 37-44. DOI: 10.1016/j.sleep.2012.08.010.
- [84] VILLA M P, RIZZOLI A, RABASCO J, et al. Rapid maxillary expansion outcomes in treatment of obstructive sleep apnea in children [J]. *Sleep Med*, 2015, 16(6): 709-716. DOI: 10.1016/j.sleep.2014.11.019.
- [85] PIRELLI P, SAPONARA M, GUILLEMINAULT C. Rapid maxillary expansion (RME) for pediatric obstructive sleep apnea: a 12-year follow-up [J]. *Sleep Med*, 2015, 16(8): 933-935. DOI: 10.1016/j.sleep.2015.04.012.
- [86] KHALAF K, MANSOUR D, SAWALHA Z, et al. Rapid Maxillary Expansion and Nocturnal Enuresis in Children and Adolescents: A Systematic Review of Controlled Clinical Trials [J]. *ScientificWorldJournal*, 2021, 2021: 1004629. doi: 10.1155/2021/1004629.
- [87] FLUGER K R, ZHOU A, AL-JEWAIR T. Low-Quality Evidence Supports the Use of Mandibular Advancement Appliances in Managing Obstructive Sleep Apnea in Children [J]. *J Evid Based Dent Pract*, 2020, 20(1): 101411. doi: 10.1016/j.jebdp.2020.101411.
- [88] MACHADO-JÚNIOR A J, ZANCANELLA E, CRESPO A N. Rapid maxillary expansion and obstructive sleep apnea: A review and meta-analysis [J]. *Med Oral Patol Oral Cir Bucal*, 2016, 21(4): e465-9. doi: 10.4317/medoral.21073.