

# 团 体 标 准

T/CHSA 096—2025

---

## 口腔种植体周病管理专家共识

Consensus report on the management of peri-implant diseases and conditions



2025 - 09 - 30 发布

2025 - 10 - 30 实施

---

中华口腔医学会 发 布

## 前 言

本文件按照GB/T 1.1—2020《标准化工作导则 第1部分：标准化文件的结构和起草规则》的规定起草。

请注意本文件的某些内容可能涉及专利。本文件的发布机构不承担识别专利的责任。

本文件由中华口腔医学会牙周病学专业委员会提出。

本文件由中华口腔医学会归口。

本文件起草单位：由山东大学口腔医院负责起草，（以下按汉语拼音排序）北京大学口腔医院、大连市口腔医院、福建医科大学附属口腔医院、空军军医大学第三附属医院、南方医科大学口腔医院（广东省口腔医院）、南京大学医学院附属口腔医院、南京医科大学附属口腔医院、青岛西海岸新区中心医院、上海交通大学医学院附属第九人民医院、首都医科大学附属北京朝阳医院、首都医科大学附属北京口腔医院、首都医科大学附属北京同仁医院、四川大学华西口腔医院、同济大学附属口腔医院、武汉大学口腔医院、西安交通大学口腔医院、浙江大学医学院附属第二医院、浙江大学医学院附属口腔医院、中国医科大学附属口腔医院、中山大学附属口腔医院参与起草论证。

本文件主要起草人：葛少华、邵金龙、于洋、詹曦、陈斌、王宏岩、杜密、李安、赵雅君。

本文件参与起草人（以下按汉语拼音排序）：曹正国、陈发明、陈江、陈莉丽、侯建霞、赖红昌、李昂、林江、刘怡、栾庆先、罗礼君、满毅、孟焕新、潘亚萍、邵丹、孙江、孙玉春、王左敏、吴轶群、徐淑兰、徐艳、闫福华、杨国利、张宇、张玉峰、赵川江、赵蕾。



# 引 言

随着口腔种植技术的发展，种植义齿以其良好的修复和咀嚼功能恢复效果日益成为牙列缺损和牙列缺失的较为理想的治疗方法<sup>[1]</sup>。然而，随之而来的是包括种植体周黏膜炎、种植体周炎等种植体周病的出现及患者量的增加。因此，对口腔内种植体的长期维护和对种植体周病的预防、控制和治疗，是维护种植义齿远期疗效和获得长期稳定功能的至关重要的环节。2018年，牙周病和种植体周病国际新分类提出了种植体周病的国际分类，对种植体周健康、种植体周软硬组织缺损、种植体周黏膜炎和种植体周炎等种植体周病和状况进行了明确定义<sup>[2-5]</sup>，近年大量关于种植体维护和相关种植体周病等的基础和临床研究进展陆续发表，为明确种植体周相关临床检查要点、种植体周软组织状况及种植体周病的诊疗方法和种植体周健康的维护方案奠定了基础<sup>[1,6-11]</sup>。

本文件在学习国内外相关文献、广泛征求专家意见的基础上制定，内容包括口腔种植体相关临床检查要点、种植体周软组织状况及种植体周病的诊疗方法和种植体周健康的维护方案的新理念和新方法，旨在为口腔医师提供临床指导与规范，使种植体周健康的维护和种植体周病等的诊疗流程标准化，从而切实提高种植义齿的远期成功率，达到延长种植义齿的使用寿命、提升患者生活质量、节约医疗资源、减轻社会经济负担的目的。

本文件将在临床推广与应用中不断完善，在未来的循证证据支持下定期修订。



# 口腔种植体周病管理专家共识

## 1 范围

本文件提出了口腔种植体相关临床检查要点、种植体周病的诊疗方法和种植体周健康的维护方案。  
本文件适用于所有开展口腔种植工作的口腔种植专科医师、牙周病专科医师、口腔全科医师、口腔医学生和其他口腔医务工作者。

## 2 规范性引用文件

本文件没有规范性引用文件。

## 3 术语和定义

下列术语和定义适用于本文件。

### 3.1

**种植体周病** peri-implant diseases and conditions

影响种植体周组织的炎症性疾病和种植体周非炎症性软组织缺损状况，包括种植体周黏膜炎、种植体周炎和种植体周软组织缺损。

### 3.2

**种植体周黏膜炎** peri-implant mucositis

种植体周黏膜呈炎症表现，黏膜色红、组织水肿、探诊出血和（或）溢脓、探诊深度较基线水平增加，除因初期骨重建所致的牙槽嵴顶水平改变外无骨丧失。

### 3.3

**种植体周炎** peri-implantitis

种植体周黏膜呈炎症表现，轻探出血和（或）溢脓，探诊深度较基线检查增加和（或）黏膜缘退缩，影像学检查示存在超出初始骨重建的牙槽嵴顶边缘骨丧失。

注：探诊深度与骨丧失相关，不同患者骨丧失的进展速率不同。

### 3.4

**种植体周软组织缺损** peri-implant soft tissue deficiency; PSTD

不存在种植体周炎症的情况下，出现明显的唇颊侧黏膜退缩（种植体周黏膜边缘的根向移位）、黏膜覆盖的种植体及其组成部分透色或种植体的牙冠长度与对侧同名牙存在差异。

### 3.5

**种植体周健康** peri-implant health

无炎症表现，黏膜色粉、无红肿；无轻探出血或溢脓，或仅存在单个出血点；探诊深度与基线相比无增加；初期骨重建后无进一步骨丧失。

## 4 种植体周相关临床检查要点

### 4.1 通则

种植体周的检查应包括：询问出现的种植体周不适或疼痛等症状，评估口腔卫生，检查种植体周软硬组织健康状况、种植体和相关种植修复体的稳定性和完整性，判断是否存在咬合干扰、咬合过重及相关口腔和全身状况的变化。

### 4.2 一般口腔卫生状况

根据全口牙菌斑和牙石的分布情况评价口腔卫生状况。菌斑检查可通过肉眼观察、探针检查或将菌斑显示剂（2%碱性品红溶液等）涂布于龈缘附近的牙面上以进行染色观察。牙石检查可以通过肉眼观察龈上牙石并使用探针探查龈下牙石的沉积情况。

### 4.3 软组织色形质

健康种植体周围黏膜色粉质韧且贴附良好，种植体周炎性黏膜会呈现红肿、质地松软、龈缘变厚、龈乳头圆钝或肥厚等临床表现<sup>[5,12]</sup>。检查中需要记录种植体周角化黏膜的色形质、宽度及厚度，还需要检查是否存在种植体金属（色）暴露等情况<sup>[13]</sup>。

### 4.4 修复体状态

检查种植修复体的位置和形态是否妨碍口腔卫生维护，如：种植体的植入位置、穿龈轮廓设计与颊舌面和邻面凸度是否合理、修复体的邻接状态和是否存在食物嵌塞、牙间隙的形态是否便于牙间隙刷的使用；检查咬合时是否能最大限度地将咬合负荷置于种植体轴向并尽量减少非轴向负荷和侧方干扰，还要注意是否存在咬合负荷过重等问题；检查是否存在粘接剂残留、修复体断裂、中央螺丝松动以及可摘修复体易磨损固位组件（如Locator）磨损过重；检查是否存在磨牙症等口腔副功能。

### 4.5 种植体稳定性

种植体的稳定性评估是判定种植体骨结合效果的重要手段，正常情况下种植体不应存在临床检查可感知的任何方向的动度。种植体的稳定性一般通过施加一定力量后观察其动度来进行评估，主要有常规松动度检查和使用松动度电子检测仪两种方式，同时结合影像学检查。

常规松动度检查：前牙使用牙科镊夹住切缘，做唇舌向摇动；后牙使用闭合镊子尖端抵住殆面窝，向颊舌或近远中向摇动。需要注意的是，虽然种植体松动通常提示种植体骨结合失败或者种植体周骨丧失，但种植体松动也可能由中央螺丝松动引起，临床上应注意鉴别。

### 4.6 种植体周探诊出血和溢脓

探诊出血（bleeding on probing, BOP）和探诊溢脓（suppuration on probing, SOP）是评估种植体周黏膜炎症的重要指标。一般可采用牙周探针以20 N~25 N（即20 g~25 g）轻力从颊侧和舌侧的近中、中央和远中6个位点轻探到种植体周沟/袋底，在取出探针后10 s~15 s内观察有无出血或溢脓<sup>[14-15]</sup>。

### 4.7 种植体周探诊深度

探诊深度（probing depth, PD）可采用牙周探针以20 g~25 g的探诊力量，平行于种植体长轴的方向轻轻插到沟/袋底，按颊、舌面的远中、中央、近中记录6个位点从龈缘至沟/袋底间的距离数值<sup>[14]</sup>。探查可感受如探针穿透组织时阻力的消失、种植体周围黏膜水肿等组织炎症特征，从而更敏感地发现炎症状态。金属和塑料牙周探针均可用于种植体周探诊，种植体、基台和修复体的形态及连接方式，可能对探诊深度产生一定影响。为保证数据准确性，建议采用同一类型的牙周探针进行复查<sup>[9]</sup>。为获得最佳的美学效果，种植体可能被置于牙槽骨更偏根方的位置从而导致更深的初始PD，所以纵向观察PD的变化值比绝对值更重要<sup>[16]</sup>。建议在种植修复完成时记录基线数据，此后每年至少检查并记录1次PD<sup>[9]</sup>。建议可以采用牙周检查记录表进行记录<sup>[17]</sup>。

### 4.8 影像学检查

影像学检查主要用于评估种植体周骨结合、边缘骨丧失情况和修复体状态，建议首选拍摄根尖片，也可拍摄曲面体层片，必要时可采用锥形束计算机断层扫描（CBCT）。需要注意的是，影像学检查不能作为每次复查的常规检查项目，只有在预期X线会提供额外的诊断信息时采用。建议在种植修复完成后即刻拍摄X线片记录基线数据，种植完成后的前3年每年1次，3年后每2年拍摄1次<sup>[12]</sup>。正常情况下，第一年骨丧失（bone loss, BL）<2 mm，之后BL<0.2 mm/年<sup>[18]</sup>。由于BL数值变化可能低于传统X线片分辨率的敏感度，因此建议通过采用累计BL/年数来计算每年的BL<sup>[1]</sup>。

## 5 种植体周病的诊断和治疗

### 5.1 种植体周黏膜炎

#### 5.1.1 种植体周黏膜炎的诊断标准

种植体周黏膜炎诊断标准如下：

- a) 可见种植体周黏膜炎症迹象，黏膜红肿，质地松软；



- b) 探诊时存在线状或溢出软组织沟的出血/溢脓;
- c) 与基线相比 PD 可能增加;
- d) 没有超出由初始骨重建引起的牙槽嵴顶骨水平变化的 BL (即第一年  $BL < 2 \text{ mm}$ , 第一年后 BL 增量  $< 0.2 \text{ mm/年}$ ) [9,12,19]。

### 5.1.2 种植体周黏膜炎的患病率与危险因素

患者水平种植体周黏膜炎的平均患病率约为43%<sup>[20,21]</sup>。已明确的危险因素包括菌斑生物膜<sup>[22]</sup>、吸烟和化疗, 潜在危险因素包括糖尿病、缺乏角化黏膜和存在残余粘接剂<sup>[5]</sup>。

### 5.1.3 种植体周黏膜炎的治疗方案

种植体周黏膜炎的治疗方案以非手术治疗为主, 其关键在于菌斑控制, 即指导患者维护良好的口腔卫生、清除种植体表面的软硬附着物和必要时修整上部修复体轮廓<sup>[9]</sup>。专业机械性菌斑清除和良好口腔卫生维护是治疗种植体周黏膜炎的有效手段<sup>[9]</sup>。此外, 还有局部应用抗菌剂、激光照射、光动力疗法和益生菌替代疗法等辅助措施, 这些方法目前尚需要进一步循证医学证据支持<sup>[23-28]</sup>。

### 5.1.4 种植体周黏膜炎的预后

种植体周黏膜炎的治疗成功标准是炎症消退, 即无溢脓且不超过1个位点出现点状出血。种植体周黏膜炎的疗效比较确切, 研究显示种植体周黏膜炎的完全消退需要3周以上的时间<sup>[5]</sup>。此外, 种植体周黏膜炎的治疗被认为是预防种植体周炎发生的有效手段<sup>[29]</sup>。定期进行种植体周维护对种植体周黏膜炎防治具有重要意义。

## 5.2 种植体周炎

### 5.2.1 种植体周炎的诊断标准

种植体周炎的诊断标准如下:

- a) 如果存在基线数据, 需要符合: BOP 和 (或) 溢脓; 与前期检查相比, PD 增加; 与基线数据相比, 存在超出初始骨重建的牙槽嵴顶骨水平变化的 BL。
- b) 如果无基线数据, 其诊断标准需要符合: BOP 和 (或) 溢脓;  $PD \geq 6 \text{ mm}$ ; 以种植体理想骨水平位置为参考,  $BL \geq 3 \text{ mm}$  [9, 12, 19]。

### 5.2.2 种植体周炎的患病率与危险因素

患者水平种植体周炎的平均患病率约为22%<sup>[20,21,30]</sup>。种植体周黏膜炎未得到有效治疗会增加种植体周炎的发病危险。危险因素主要包括: 口腔卫生差、牙周炎病史<sup>[31,32]</sup>、未定期牙周维护治疗、吸烟、糖尿病、修复体设计不佳、修复体边缘到骨嵴顶距离过长<sup>[33]</sup>、角化黏膜宽度不足或软组织高度过大<sup>[34]</sup>、种植体植入位置不佳、牙周炎易感性、 $PD \geq 5 \text{ mm}$ 、BOP、BL/年龄比过大、长期 ( $> 3$ 年) 使用双膦酸盐类药物、使用抗抑郁药 (选择性血清素再摄取抑制剂) 和嗜酒 (纯酒精摄入量  $> 50 \text{ mL/d}$ ) 等<sup>[8,18]</sup>。

### 5.2.3 种植体周炎的治疗方案

种植体周炎的治疗方案包括非手术治疗和手术治疗<sup>[7,9,35]</sup>。治疗前要注意戒烟、积极治疗牙周炎和控制糖尿病。种植体周炎非手术治疗的关键在于指导患者维护良好的口腔卫生并彻底清除种植体表面的软硬附着物, 必要时调整上部修复体轮廓。治疗手段包括超声、手工洁治刮治和喷砂等机械清创、抗菌药物冲洗、局部应用抗生素和激光治疗等<sup>[9]</sup>。一般4~6周后可再评估治疗效果。如果症状改善,  $PD \leq 5 \text{ mm}$ 且不存在BOP, 可考虑进入种植体周维护阶段, 以定期监测疾病进展和专业清除菌斑。如果仍然存在BOP/溢脓伴  $PD \geq 6 \text{ mm}$ , 则推荐进行手术治疗。

手术治疗包括翻瓣清创, 采用激光、车针等修整种植体表面或去除螺纹, 采用钛刷、激光或抗菌药物表面去污, 然后进行植骨和引导骨组织再生术等<sup>[7,10,36,37]</sup>。种植体周围的牙槽骨破坏与天然牙周围的牙槽骨破坏相似, 可分为水平型骨丧失、垂直型骨丧失和混合型骨丧失; 垂直型和混合型骨缺损根据牙槽骨破坏累及的骨壁数和严重程度又可进一步分为颊侧骨开裂、2~3壁骨缺损和4壁环形骨缺损<sup>[38,39]</sup>。再生手术方案的选择取决于种植体周围骨壁情况, 其中, 4壁骨缺损可采用自体骨或骨替代材料进行再生治疗, 3壁骨缺损或骨开裂可以选择使用自体骨或骨替代材料和生物屏障膜进行再生治疗, 2壁骨缺损

或水平型骨缺损可进行切除性手术<sup>[7,40]</sup>，结合外露种植体螺纹的改形。需要注意手术治疗可能导致牙龈退缩和美观受损<sup>[10]</sup>，因此，在前牙美学区域，治疗种植体周炎也可考虑取出种植体、软硬组织增量和植入新的种植体。

#### 5.2.4 种植体周炎的预后

种植体周炎治疗成功的标准： $PD \leq 5\text{ mm}$ ，无溢脓且不超过1个位点出现点状出血，无进一步BL。种植体周炎的非手术治疗常可改善临床症状，但是对于进展速度快、炎症较重的病例效果有限<sup>[9,41]</sup>。2~5年的随访数据显示在做好定期种植体周维护的前提下，53%的种植体周炎患者在单纯翻瓣清创术后可获得治疗成功。切除性手术的成功率可达33%~75%，但1~5年随访显示有3%~14%的种植体丧失<sup>[10]</sup>。5~7年的随访资料表明，在做好定期牙周和种植体周维护的前提下，再生手术后51%~58%的种植体周炎可获得治疗成功，1~5年种植体丧失率为3%~25%<sup>[10]</sup>。早诊早治对于种植体周炎的治疗成功至关重要。如果诊断出种植体周黏膜炎或种植体周炎，而接诊医师自身不具备改善患者口腔卫生和专业的治疗和维护能力，应考虑尽早转诊至专科医师，从而阻止疾病进展和减轻骨丧失程度。为避免疾病复发，种植体周炎治疗后也应做好定期种植体周维护<sup>[10]</sup>。

### 5.3 种植体周软组织缺损

#### 5.3.1 PSTD 的诊断标准

PSTD的诊断标准：不存在种植体周炎症的情况下，即在缺乏基线数据时无炎症、 $PD < 6\text{ mm}$ 且BL  $< 3\text{ mm}$ 的状态或存在基线数据但不存在BOP、无PD增加、无超过生理改建的BL时，出现明显的唇颊侧黏膜退缩（种植体周黏膜边缘的根向移位）、黏膜覆盖的种植体及其组成部分透色或种植体的牙冠长度与对侧同名牙存在明显差异<sup>[11,42]</sup>。龈乳头和种植体的颊舌侧位置是影响治疗方案的关键因素<sup>[13]</sup>。基于种植体周唇侧黏膜的高度和种植体在牙弓中的唇腭侧位置，美学区单颗种植体支持式冠修复体唇侧PSTD可分为I~IV类（图1）<sup>[11,42]</sup>。I类：软组织高度与对侧同名天然牙龈缘理想位置相当，仅有软组织厚度不足导致的透色或存在角化黏膜厚度不足或缺如，软组织冠缘水平的种植修复体轮廓位于牙弓假想线腭侧；II类：种植体周软组织边缘较对侧同名牙偏根方，软组织冠缘水平的种植修复体轮廓位于牙弓假想线腭侧；III类：种植体周软组织边缘较对侧同名牙偏根方，软组织冠缘水平的种植修复体轮廓跨过牙弓假想线，拆除修复体后，种植体位于邻牙颊侧连接直线的内侧；IV类：种植体周软组织边缘较对侧同名牙偏根方，软组织冠缘水平的种植修复体轮廓跨过牙弓假想线，拆除修复体后，种植体跨过邻牙颊侧连接的直线（见图1）<sup>[11,42]</sup>。此外，基于邻近龈乳头的高度，可进一步分为A、B、C亚类。A亚类：双侧龈乳头超过理想软组织边缘冠方 $\geq 3\text{ mm}$ ；B亚类：至少一侧龈乳头超过理想软组织边缘冠方 $\geq 1\text{ mm}$ 但 $< 3\text{ mm}$ ；C亚类：至少一侧龈乳头位于理想软组织边缘冠方 $< 1\text{ mm}$ <sup>[11,42]</sup>。需要注意，临床上并不存在PSTD I类C亚类。

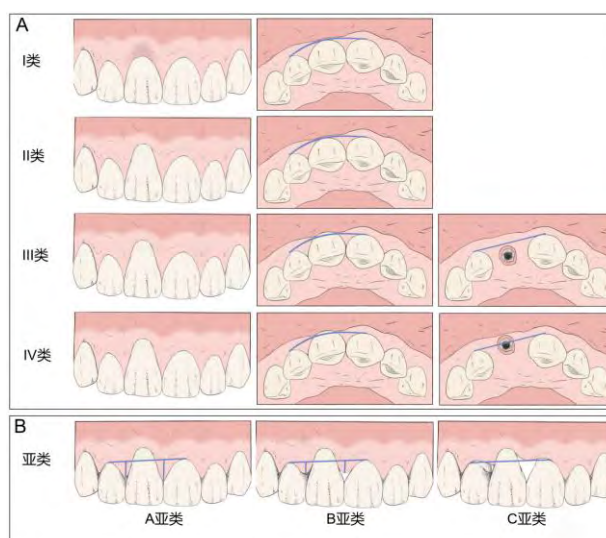


图1 PSTD 分类（A：PSTD 可基于种植体周唇侧黏膜的高度和种植体在牙弓中的唇腭侧位置分为 I~IV 类；B：基于邻近龈乳头的高度，可进一步分为 A、B、C 亚类）

### 5.3.2 PSTD 的发生率与危险因素

一项随访2年的回顾性研究发现在种植体完成常规修复后的6个月内，PSTD $\geq 1$  mm的发生率为57%<sup>[43]</sup>；多数文献报道即刻种植即刻修复后PSTD的发生率低于10%<sup>[44]</sup>。PSTD存在诸多危险因素，如即刻种植适应证选择不正确、种植体位置偏颊侧、种植体或基台直径过大，颊侧骨开裂或骨开窗、薄牙周表型、仅存极少或无角化黏膜、刷牙用力过大、炎症和修复体轮廓过凸等<sup>[45]</sup>。尽管其中一些因素与天然牙的牙龈退缩病因相似，但PSTD最主要的影响因素还是种植体的植入位置偏颊侧<sup>[44]</sup>。

### 5.3.3 PSTD 的治疗方案

#### 5.3.3.1 通则

PSTD的治疗目标应包括完全覆盖缺损区域并重建与对侧同名牙协调一致的软组织边缘（和牙冠边缘）<sup>[13]</sup>。Zucchelli等基于PSTD分类提出了治疗方案的选择（表1）<sup>[11]</sup>。方案主要有4种：

- 冠向复位瓣(coronally advanced flap, CAF)或隧道术,联合使用结缔组织移植术(connective tissue graft, CTG)或其他软组织替代材料；
- 修复联合外科手术；
- 埋入式愈合软组织增量；
- 种植体取出<sup>[11, 13]</sup>（表1）。

表1 基于 PSTD 分类的治疗方案推荐

类别	A亚类	B亚类	C亚类
I类	CAF或隧道技术+CTG或其他软组织替代材料	修复联合外科手术	—
II类	CAF+CTG	修复联合外科手术	埋入式愈合软组织增量
III类	拆冠, CAF+CTG	修复联合外科手术	埋入式愈合软组织增量
IV类	修复联合外科手术	埋入式愈合软组织增量	种植体取出

#### 5.3.3.2 CAF+CTG 或其他软组织替代材料

CAF+CTG方案采用CAF以覆盖CTG或其他软组织替代材料，根据冠向复位的程度可能需要垂直切口减张<sup>[11]</sup>，操作中要注意根据角化黏膜厚度和宽度情况来选择软组织增量的具体术式，遮盖种植体组件透色至少需2 mm的黏膜厚度<sup>[46]</sup>。目前增加黏膜厚度的金标准是CTG，一般可以通过直接切取上皮下结缔组织或者游离龈移植去上皮获得<sup>[11]</sup>。脱细胞真皮基质等作为CTG的替代材料也可以获得满意的临床效果<sup>[47]</sup>。

#### 5.3.3.3 修复联合外科手术

该方案需要拆除牙冠、更换或修整修复基台，在术前2个月建议采用短小的临时修复体以预留间隙，使软组织生长达到最大的邻间软组织宽度和厚度，然后术中将龈乳头去上皮，采用CAF+CTG将唇颊侧瓣冠向复位固定到去上皮的龈乳头上（图2），以实现软组织增量，术后制作新的临时修复体对软组织进行塑形，术后8~12个月软组织成熟稳定后进行最终冠修复<sup>[48]</sup>。该方案对于PSTD开裂区的覆盖率，术后1年和5年可达96.3%和99.2%<sup>[48, 49]</sup>。

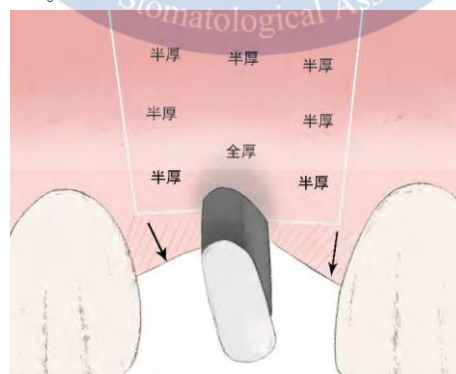
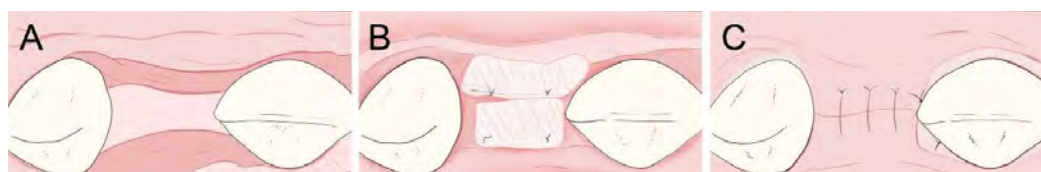

图2 CAF 的切口设计方案（斜线区域为去上皮区域，箭头代表瓣冠向复位）



### 5.3.3.4 埋入式愈合软组织增量

主要针对邻近龈乳头较低的情况。手术的目标不仅是覆盖PSTD，还要提高有缺陷的龈乳头高度。其基本原理是通过拆除牙冠和基台后重新置入覆盖螺丝，诱导软组织生长以覆盖种植体。可制作马里兰桥暂时维持美观，3~6个月后，可对该种植部位行类似无牙区的软组织增量手术。术中注意在牙槽嵴顶的颊舌侧做切口以保留牙槽嵴顶的软组织，然后颊舌侧翻半厚瓣，将牙槽嵴顶的软组织去上皮后在其上方采用单层CTG固定，在其颊侧根据所获取CTG厚度及术区自身软组织厚度决定是否采用双层CTG固定，随后进行颊舌侧瓣减张缝合以实现埋入式愈合（图3）<sup>[50]</sup>；6个月后进行不翻瓣微创种植二期手术，软组织塑形后进行最终修复<sup>[51]</sup>。



标引说明：

A——在牙槽嵴顶的颊舌侧做切口，翻颊舌侧半厚瓣；

B——将牙槽嵴顶的软组织去上皮后在其上方固定单层CTG和颊侧固定双层CTG；

C——之后进行颊舌侧瓣减张缝合以实现埋入式愈合。

图3 埋入式愈合软组织增量示意图

## 6 种植体周健康的维护

### 6.1 种植体周健康的诊断标准

种植体周健康应同时具备以下条件：

- 未发现种植体周围组织存在炎症迹象，黏膜呈粉红色，无肿胀，质地坚韧；
- 无轻探出血或溢脓，或仅存在单个出血点；
- PD可能因植入深度而异，但随时间推移PD无增加；
- 初期愈合后无进一步BL（BL<2 mm）<sup>[2,12]</sup>。

### 6.2 种植体的维护措施

#### 6.2.1 概述

种植体的维护措施主要包括患者自我菌斑控制措施和口腔健康教育、口腔专业预防措施和种植体周支持治疗三部分<sup>[1]</sup>。种植体的维护目标是：

- 避免种植修复体上的大量菌斑堆积，以防止发生种植体周黏膜炎；
- 消除或控制导致种植体周潜在致病微生物生长的局部环境因素；
- 清除种植体上的菌斑沉积物以预防种植体周围感染<sup>[1]</sup>。需要注意的是，牙周炎病史和未定期进行牙周维护治疗是种植体周炎的危险因素，在种植前一定要进行完善的牙周基础治疗，在种植体修复完成后一定要定期进行规范的维护治疗<sup>[52]</sup>，以保障口腔种植体的长期效果。

#### 6.2.2 患者自我菌斑控制措施和口腔健康教育

患者自我菌斑控制措施包括：术后早期愈合阶段，推荐使用氯己定等漱口水含漱，必要时可使用棉签、棉纱布或软毛牙刷轻轻去除愈合基台或临时修复体上的菌斑生物膜；种植体骨结合完成前可正常手动刷牙，但应避免使用电动牙刷；种植体骨结合实现并得以确认后，刷牙可以帮助去除沉积物并增加暴露的种植体和修复体表面的光滑度，应辅助使用牙线、橡胶牙签和牙间隙刷清理修复体间隙。

种植后对患者进行口腔健康教育：强调患者自我护理的重要性，建议每日使用牙刷刷牙，并辅助使用牙线或牙间隙刷，保持良好的口腔卫生，定期复查；对于种植体周存在软垢和牙石的患者，需要强化其口腔卫生意识；劝导戒烟；控制糖尿病等系统性疾病<sup>[20]</sup>。

### 6.2.3 口腔专业预防措施

口腔专业预防措施的主要目的是去除种植体组件上的菌斑和牙石，对有缺陷或不合适的修复体进行修整以保证种植体的穿黏膜部分表面光滑，最大限度地减少牙菌斑堆积并利于患者口腔卫生的维护<sup>[1]</sup>。其主要包括：金合金和陶瓷材料制作的修复组件可使用大多数的洁治器和刮治器（塑料、镀金、不锈钢）进行常规清理；穿黏膜部建议使用塑料、特氟龙涂层、碳纤维和镀金的洁治器、钛刮治器和非金属超声工作尖，以避免钛种植体表面的磨损；应谨慎使用带有金属尖的磁致伸缩和压电超声仪器清理黏膜下部分；骨水平种植体大多位置较深，一般不必担心种植体的污染；喷砂和橡皮杯抛光可用于去除生物膜并提高表面的光滑度；可摘的组件可先进行体外超声清洁，消毒后再戴入<sup>[1]</sup>。同时，要注意调整咬合以防出现种植体过载和种植体部件断裂；松动的基台和中央螺丝可能需要更换并以适当的扭力拧紧；必须定期更换磨损的固定部件，以确保修复体中可拆卸部分的固位、稳定和功能。

### 6.2.4 种植体周支持治疗

种植体周支持治疗特指针对种植体周并发症的相关治疗措施<sup>[1]</sup>。可仅通过喷砂等较为缓和的方式控制深袋<sup>[1]</sup>。此外，应注意牙齿和种植修复体的咬合磨损情况，对于有磨牙症等口腔副功能和咬合力大的患者，建议使用骀垫等咬合保护装置来保护种植体和修复体，减少对种植体的损伤；对于初期稳定性不足的种植体，均不应行即刻修复；种植体周角化黏膜宽度 $<2\text{ mm}$ 或缺乏的情况下，患者可能会因刷牙不适而难以实施口腔卫生措施，需要更频繁的支持治疗或进行角化黏膜增量手术。种植体周邻近的系带附着点位置接近种植体颈部、口底深度不足、前庭沟深度不足、张口度受限等因素也可引起局部口腔清洁障碍，必要时需进行相应的手术以获得有利于保持种植体周卫生的生理形态。

每次治疗结束均须确定复查间隔。3个月的复查间隔几乎可以保障所有种植体的稳定性，而超过6个月的复查间隔会增加种植体周并发症发生的危险<sup>[1]</sup>。因此，建议最初以3个月的复查间隔开始进行持续监测，如患者菌斑控制良好且各项指标稳定，则复查间隔可以递增1个月，直至延长为6个月。在某些情况下，如果仅因为单颗或少数几颗牙或种植体的局部高风险需要缩短复查间隔，医师应该权衡保存患牙和维护健康牙列之间的利弊，必要时可拔除患牙或取出种植体<sup>[1,9]</sup>。



## 参 考 文 献

- [1] MOMBELLI A. Maintenance therapy for teeth and implants[J]. *Periodontol* 2000,2019, 79(1):190-199.
- [2] ARAUJO M G, Lindhe J. Peri-implant health[J]. *J Periodontol*,2018,89(S1):S249-S256.
- [3] BERGLUNDH T, ARMITAGE G, ARAUJO M G, et al. Peri-implant diseases and conditions: Consensus report of workgroup 4 of the 2017 World Workshop on the Classification of Periodontal and Peri-Implant Diseases and Conditions[J]. *J Periodontol*,2018,89:S313-S318.
- [4] Hämmerle C H F, Tarnow D. The etiology of hard- and soft-tissue deficiencies at dental implants: A narrative review[J]. *J Periodontol*,2018,89(S1):S291-S303.
- [5] HEITZ-MAYFIELD L J A, SALVI G E. Peri-implant mucositis[J]. *J Periodontol*,2018, 89(S1): S257-S266.
- [6] GIOVANNOLI J-L, ROCCUZZO M, Albouy J-P, et al. Local risk indicators – Consensus report of working group 2[J]. *Int Dent J*,2019,69(S2):7-11.
- [7] KHOURY F, KEEVE P L, RAMANAUSKAITE A, et al. Surgical treatment of peri-implantitis - Consensus report of working group 4[J]. *Int Dent J*,2019,69(Suppl 2):18-22.
- [8] MEYLE J, CASADO P, FOURMOUSIS I, et al. General genetic and acquired risk factors, and prevalence of peri-implant diseases – Consensus report of working group 1[J]. *Int Dent J*,2019,69(S2):3-6.
- [9] RENVERT S, HIROOKA H, POLYZOIS I, et al. Diagnosis and non-surgical treatment of peri-implant diseases and maintenance care of patients with dental implants – Consensus report of working group 3[J]. *Int Dent J*,2019,69(S2):12-17.
- [10] SCHWARZ F, JEPSEN S, OBREJA K, et al. Surgical therapy of peri-implantitis[J]. *Periodontol* 2000,2022,88(1):145-181.
- [11] ZUCHELLI G, TAVELLI L, STEFANINI M, et al. Classification of facial peri-implant soft tissue dehiscence/deficiencies at single implant sites in the esthetic zone[J]. *J Periodontol*,2019,90(10):1116-1124.
- [12] RENVERT S, PERSSON G R, PIRIH F Q, et al. Peri-implant health, peri-implant mucositis, and peri-implantitis: Case definitions and diagnostic considerations[J]. *J Clin Periodontol*,2018,45:S278-S285.
- [13] MAZZOTTI C, STEFANINI M, FELICE P, et al. Soft-tissue dehiscence coverage at peri-implant sites[J]. *Periodontol* 2000,2018,77(1):256-272.
- [14] MONJE A, AMERIO E, FARINA R, et al. Significance of probing for monitoring peri-implant diseases[J]. *Int J Oral Implantol*,2021,14(4):385-399.
- [15] 史俊宇,刘蓓蓓,伍昕宇,等. 口腔种植临床评价核心指标国际共识解读[J]. *中华口腔医学杂志*,2023,(12):1227-1234.
- [16] Peri-implant mucositis and peri-implantitis: a current understanding of their diagnoses and clinical implications[J]. *J Periodontol*,2013,84(4):436-443.
- [17] 中华口腔医学会牙周病学专业委员会. 口腔诊疗中的牙周基本检查评估规范[J]. *中华口腔医学杂志*,2021,(3):238-243.
- [18] SCHWARZ F, DERKS J, MONJE A, et al. Peri-implantitis[J]. *J Periodontol*,2018, 89(S1):S267-S290.
- [19] 戴世爱,孟焕新,冯向辉,等. 欧洲牙周病学会种植体周病防治S3级临床指南解读[J]. *中华口腔医学杂志*,2023,(12):1235-1242.
- [20] DERKS J, TOMASI C. Peri-implant health and disease. A systematic review of current epidemiology[J]. *J Clin Periodontol*,2015,42:S158-S171.
- [21] 张亭亭,胡晓菁,林璐. 种植体植入15年内种植体周围炎和种植周黏膜炎发生率调查[J]. *上海口腔医学*,2021,30(3):292-296.
- [22] LU H, YAN X, ZHU B, et al. The occurrence of peri-implant mucositis associated with the shift of submucosal microbiome in patients with a history of periodontitis during the first two years[J]. *J Clin Periodontol*,2021,48(3):441-454.
- [23] JOHN G, BECKER J, SCHMUCKER A, et al. Non-surgical treatment of peri-implant mucositis and peri-implantitis at two-piece zirconium implants: A clinical follow-up observation after up to 3 years[J]. *J Clin Periodontol*,2017,44(7):756-761.



- [24] AIMETTI M, MARIANI GM, FERRAROTTI F, et al. Adjunctive efficacy of diode laser in the treatment of peri-implant mucositis with mechanical therapy: A randomized clinical trial[J]. Clin Oral Implants Res, 2019, 30(5): 429-438.
- [25] HEITZ-MAYFIELD L J, SALVI G E, BOTTICELLI D, et al. Anti-infective treatment of peri-implant mucositis: a randomised controlled clinical trial[J]. Clin Oral Implants Res, 2011, 22(3): 237-241.
- [26] IORIO-SICILIANO V, BLASI A, STRATUL S-I, et al. Anti-infective therapy of peri-implant mucositis with adjunctive delivery of a sodium hypochlorite gel: a 6-month randomized triple-blind controlled clinical trial[J]. Clin Oral Investig, 2020, 24: 1971-1979.
- [27] PULCINI A, BOLLAÍN J, SANZ-SÁNCHEZ I, et al. Clinical effects of the adjunctive use of a 0.03% chlorhexidine and 0.05% cetylpyridinium chloride mouth rinse in the management of peri-implant diseases: A randomized clinical trial[J]. J Clin Periodontol, 2019, 46(3): 342-353.
- [28] SCHWARZ F, JOHN G, HEGEWALD A, et al. Non-surgical treatment of peri-implant mucositis and peri-implantitis at zirconia implants: a prospective case series[J]. J Clin Periodontol, 2015, 42(8): 783-788.
- [29] JEPSEN S, BERGLUNDH T, GENCO R, et al. Primary prevention of peri-implantitis: managing peri-implant mucositis[J]. J Clin Periodontol, 2015, 42(Suppl 16): S152-S157.
- [30] 李维婷, 朴牧子, 李慧, 等. 种植体周围疾病发病率及危险因素的研究[J]. 口腔医学研究, 2017, 33(7): 758-761.
- [31] XIE Y, MENG H, HAN J, et al. A retrospective cohort study of peri-implant condition in Chinese patients with different periodontal condition and maintenance frequency[J]. Clin Oral Implants Res, 2018, 29(11): 1135-1142.
- [32] YAN X, LU H, ZHANG L, et al. A three-year study on periodontal microorganisms of short locking-taper implants and adjacent teeth in patients with history of periodontitis [J]. J Dent, 2020, 95: 103299.
- [33] HEITZ-MAYFIELD L J, HEITZ F, LANG N P. Implant Disease Risk Assessment IDRA—a tool for preventing peri-implant disease[J]. Clin Oral Implants Res, 2020, 31(4): 397-403.
- [34] ZHANG Z, SHI D, MENG H, et al. Influence of vertical soft tissue thickness on occurrence of peri-implantitis in patients with periodontitis: a prospective cohort study [J]. Clin Implant Dent Relat Res, 2020, 22(3): 292-300.
- [35] RAMANAUSKAITE A, OBREJA K, SCHWARZ F. Surgical management of peri-implantitis[J]. Current Oral Health Reports, 2020, 7: 283-303.
- [36] RAMANAUSKAITE A, OBREJA K, SADER R, et al. Surgical Treatment of Periimplantitis With Augmentative Techniques[J]. Implant Dent, 2019, 28(2): 187-209.
- [37] DE TAPIA B, VALLES C, RIBEIRO-AMARAL T, et al. The adjunctive effect of a titanium brush in implant surface decontamination at peri-implantitis surgical regenerative interventions: A randomized controlled clinical trial[J]. J Clin Periodontol, 2019, 46(5): 586-596.
- [38] 曹正国. 修复治疗相关的牙周问题考量[J]. 国际口腔医学杂志, 2022, 49(1): 1-11.
- [39] MONJE A, PONS R, INSUA A, et al. Morphology and severity of peri-implantitis bone defects[J]. Clin Implant Dent Relat Res, 2019, 21(4): 635-643.
- [40] RENVERT S, GIOVANNOLI J-L, LANG N P. Peri-implantitis[M]. Quintessence Pub., 2012.
- [41] RAVIDÀ A, SIQUEIRA R, DI GIANFILIPPO R, et al. Prognostic factors associated with implant loss, disease progression or favorable outcomes after peri-implantitis surgical therapy[J]. Clin Implant Dent Relat Res, 2022, 24(2): 222-232.
- [42] BAROOTCHI S, MANCINI L, HECK T, et al. Reliability assessment of the classification for facial peri-implant soft tissue dehiscence/deficiencies (PSTDs): A multi-center inter-rater agreement study of different skill-level practitioners[J]. J Periodontol, 2022, 93(8): 1173-1182.
- [43] BENGHAZI F, WENNSTRÖM J L, LEKHOLM U. Recession of the soft tissue margin at oral implants. A 2-year longitudinal prospective study[J]. Clin Oral Implants Res, 1996, 7(4): 303-310.
- [44] COSYN J, HOOGHE N, DE BRUYN H. A systematic review on the frequency of advanced recession following single immediate implant treatment[J]. J Clin Periodontol, 2012, 39(6): 582-589.
- [45] FU J-H, SU C-Y, WANG H-L. Esthetic soft tissue management for teeth and implants [J]. J Evid Based Dent Pract, 2012, 12(3): 129-142.
- [46] VAN BRAKEL R, NOORDMANS H J, FRENKEN J, et al. The effect of zirconia and titanium implant abutments on light reflection of the supporting soft tissues[J]. Clin Oral Implants Res, 2011, 22(10): 1172-1178.
- [47] ANDERSON L E, INGLEHART M R, EL-KHOLY K, et al. Implant associated soft tissue defects in the anterior maxilla: a randomized control trial comparing subepithelial connective tissue graft and acellular dermal matrix allograft[J]. Implant Dent, 2014, 23(4): 416-425.



- [48] ZUCCHELLI G, MAZZOTTI C, MOUNSSIF I, et al. A novel surgical–prosthetic approach for soft tissue dehiscence coverage around single implant[J]. Clin Oral Implants Res,2013, 24(9):957-962.
- [49] ZUCCHELLI G, FELICE P, MAZZOTTI C, et al. 5-year outcomes after coverage of soft tissue dehiscence around single implants: A prospective cohort study[J]. Eur J Oral Implantol,2018,11(2):215-224.
- [50] ZUCCHELLI G, MAZZOTTI C, BENTIVOGLI V, et al. The Connective Tissue Platform Technique for Soft Tissue Augmentation[J]. Int J Periodontics Restorative Dent,2012,32(6): 665-675.
- [51] CHU S J, TARNOW D P. Managing esthetic challenges with anterior implants. Part 1: midfacial recession defects from etiology to resolution[J]. Compend Contin Educ Dent,2013, 34(7):26-31.
- [52] 邵金龙,于洋,吕春旭,等. 欧洲牙周病学会牙周炎治疗S3级临床指南的介绍与应用解读[J]. 中华口腔医学杂志,2022,(12):1202-1208.
- 

